

# ESTUDIO HISTOQUIMICO DE LA CRESTA, BARBILLAS Y OREJUELAS DE *Gallus domesticus* L.

Por  
CARLOS CEVALLOS BOHORQUEZ  
Departamento Interfacultativo de Morfología Microscópica.  
Universidad de Oviedo.

## RESUMEN

Se estudian las crestas, barbillas y orejuelas a nivel histoquímico, utilizando diversos métodos clásicos de diferenciación. Al final presentamos un cuadro comparativo de los resultados metacromáticos a diferente pH de las estructuras estudiadas.

## INTRODUCCION

En trabajos anteriores hemos realizado estudios a nivel estructural y ultraestructural, de los apéndices cefálicos del *Gallus domesticus* L. (crestas, barbillas y orejuelas), CEVALLOS BOHORQUEZ, C., 1972-1975 (3a-3b), estableciendo niveles de comparación con trabajos como los de BOYLE, J., 1964 (8), RIZZOLI, C. E., 1950 (19); SZIRMAI, J. (21-22), BOAS, N. F., 1949 (3) y otros a nivel estructural, ultraestructural e histoquímico. En cuanto a este último punto el de la histoquímica, objeto del presente trabajo, hemos realizado análisis de los apéndices cefálicos utilizando métodos clásicos, encontrando algunas diferencias notables entre las reacciones que se realizan en las diversas estructuras de las crestas, barbillas y orejuelas, haciendo surgir nuevamente tan intensamente estudio, tan íntimamente ligado al campo de la histofisiología, patología aviar y al de la productividad avícola.

## MATERIALES Y METODOS

Para el estudio histoquímico hemos utilizado ejemplares jóvenes (dos meses y cuatro meses) de *Gallus domesticus* L. (híbridos), machos en condiciones normales y sin ninguna tara patológica.

Fueron sacrificados por decapitación, y las crestas, barbillas y orejuelas fijadas de acuerdo a los métodos por realizar, a fin de poner en evidencia las diferentes reacciones histoquímicas a estudiar.

Se hicieron cortes de 8  $\mu$ , 10  $\mu$  y 16  $\mu$ .

Los métodos de tinción utilizados han sido el PAS, el verde de metilo pironina-Pappenheim-Unna, reacción de Feulgen y el azul de toluidina al 0,2 en solución tampón a pH 3; 3,5; 4,2, 7 y 9.

Los fijadores empleados fueron formol neutro 10 cc, agua destilada 90 cc, acetato de plomo a saturación. Bouin y formol al 15 % para congelación.

## ANALISIS HISTOQUIMICO Y OBSERVACIONES

Las observaciones a nivel histoquímico, las hemos realizado con el siguiente planteamiento:

- 1) Análisis de la capa epidérmica.
- 2) Análisis de la capa dérmica.
- 3) Estudio de la zona del tejido mucoso.

En todas estas regiones hemos realizado un estudio comparativo de la presencia de mucopolisacáridos y ácidos nucleicos.

### *Observaciones de la capa epidérmica y de la dermis*

En nuestras observaciones hechas con el método del PAS, hemos podido constatar en la capa reticular de la zona sub epitelial de la cresta y barbillas, la presencia de gran número de vasos sanguíneos sinusoidales. Estos vasos se muestran en cambio ausentes en las orejuelas, en donde hay solamente una pequeña banda de tejido muy similar a la capa reticular de la cresta y barbillas.

En la capa dérmica de la cresta, barbillas y orejuelas, se encuentran en cambio fibras colágenas de aspecto homogéneo, y vasos sanguíneos en espiral (Fotos A y B).

Los resultados observados con la técnica del PAS, fueron los siguientes, desde la zona superficial hacia la parte más profunda:

- 1.º Intensa reacción PAS positiva en capa córnea.
- 2.º Positividad más débil o ausencia de reacción PAS positiva, en capas espinosas y basal del epitelio; intensa PAS positividad en la membrana basal del epitelio.
- 3.º PAS positivo en las paredes de los vasos sanguíneos y también en el tejido conectivo situado inmediatamente por debajo del epitelio.
- 4.º Zona PAS negativa.
- 5.º Más hacia adentro tejido conectivo PAS positivo.
- 6.º Células sanguíneas PAS positivas, lo mismo que la zona mucosa.
- 7.º Tejido mixomatoso, constituido por células estrelladas con sustancia

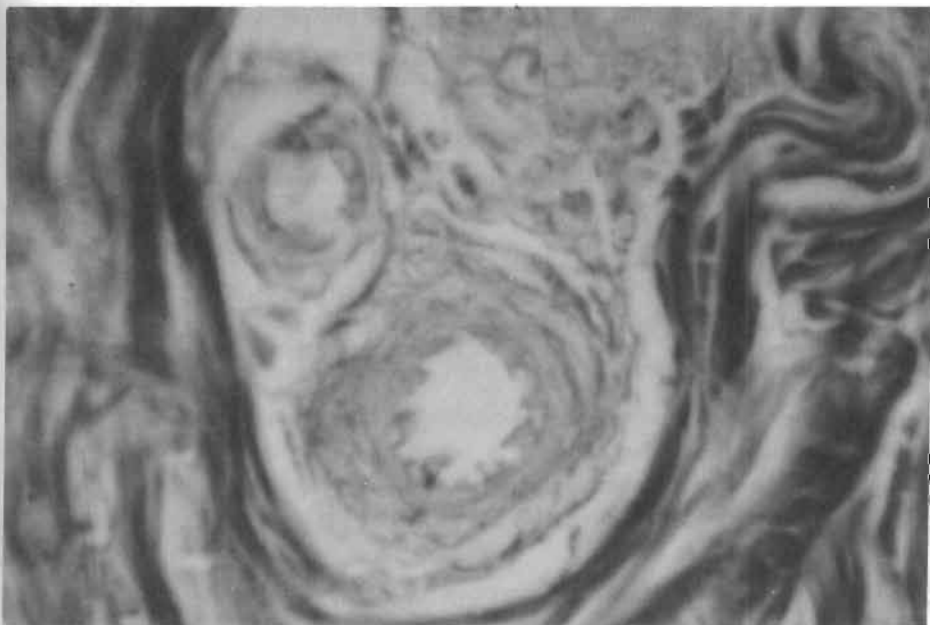


Foto A

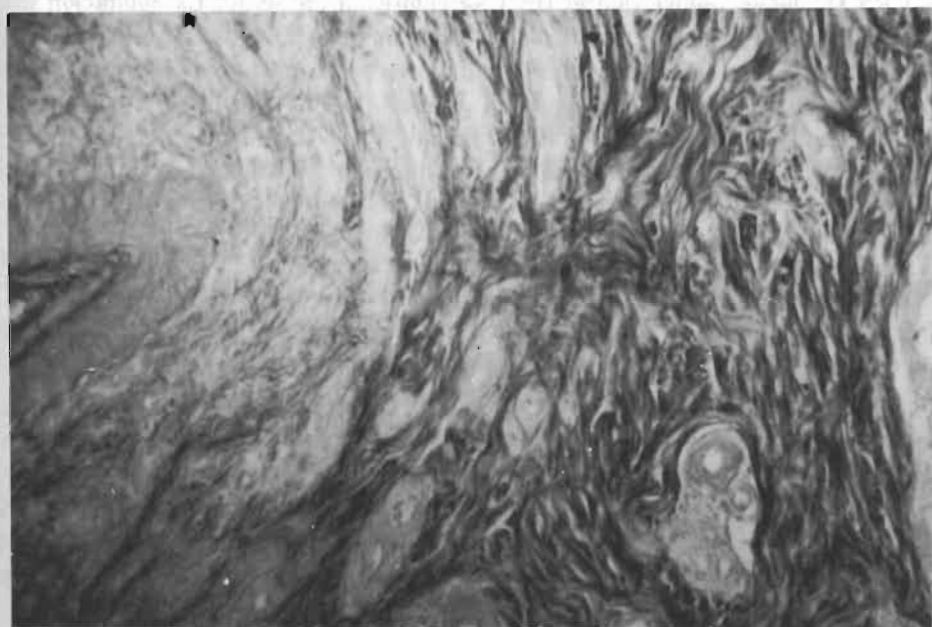


Foto B

Fotos A y B.-Capa dérmica de la cresta de *Gallus domesticus* L. con fibras colágenas de aspecto homogéneo y vasos sanguíneos.

fundamental metacromática (como veremos más adelante con las tinciones de azul de toudina realizados a diferentes pH).

Las orejuelas presentan las mismas características que las crestas, en lo que respecta a la reacción del PAS.

La reacción PAS positiva, fue observada especialmente intensa en la membrana basal del epitelio pavimentoso de revestimiento y en la capa córnea. La PAS positividad se presentó también, en paredes vasculares y en algunos haces de fibras colágenas. Esta misma reacción se encontró con intensidad uniforme en la zona media.

#### *Observaciones en la barbilla con la tinción de Feulgen*

Hemos observado que los nucleolos de las células de las capas basal y espinosa, se mostraron negativos a la reacción de Feulgen. Fueron en cambio positivos los núcleos, especialmente los de las células sanguíneas. Se observó gran acúmulo de linfocitos alrededor de los vasos.

#### *Observaciones con el verde metilo pironina*

Los nucleolos mostraron intensa coloración con la pironina (buena tinción del RNA), observándose que el DNA se coloreaba en verde. La coloración del DNA por verde de metilo, mostraba distribución semejantes a la revelada por la técnica de Feulgen. Con este último método no se tiñen las capas de queratina, pero se puede notar bien la zona de transición.

Se parecía una transición desde la capa basal a la zona epidérmica queratinizada, observándose disminución de la tinción de los núcleos, los cuales se hacen cada vez menos visibles a medida que nos acercamos a la capa córnea.

#### *Análisis del tejido mucoso*

El análisis del tejido mucoso, lo hemos realizado utilizando los métodos del PAS y la metacromasia con azul de toluidina.

Indudablemente, el estudio de las reacciones del PAS en cada una de estas estructuras nos ha llevado a demostrar la presencia de polisacáridos en dichos tejidos, y como veremos en su capítulo correspondiente, los materiales metacromáticos fueron observados casi exclusivamente en el espacio interfibrilar de la capa mucoide.

La capa mucoide está ligeramente teñida en comparación con la intensa reacción de la capa del tejido conectivo.

En la capa mucoide, la metacromasia se localiza en la sustancia fundamental, entre las fibras, mientras que la sustancia PAS positiva está asociada estrictamente a las fibras mismas. En la capa mucoide las fibras son sólo estructuras

PAS positivas. Al teñir con el PAS obtuvimos un color rojo intenso, índice de un gran contenido en mucopolisacáridos neutros.

La reacción de PAS se observó negativa en la sustancia mucoide de la cresta, pero menos pronunciada o casi imperceptible en las orejuelas.

Bien podemos decir por nuestras observaciones, que el PAS tiñe positivamente a las fibras colágenas.

## ESTUDIO DE LAS ZONAS DEL TEJIDO MUCOSO CON LA REACCION METACROMATICA

El análisis histoquímico se realizó utilizando la reacción metacromática con azul de toluidina.

Las variaciones que hemos observado han sido conseguidas utilizando pH a diferentes escalas.

Nuestras observaciones nos han dado los siguientes resultados:

### *Barbillas*

Metacromasia con azul de toluidina (pH 4,2). Se observó una fuerte metacromasia en el tejido mucoide (Fot. 1-2), correspondiente a los mucopolisacáridos ácidos, que se manifiestan en forma de color rojo púrpura. Tal metacromasia disminuyó en la zona inferior en donde observamos más bien una abundancia de vasos PAS positivos.

Utilizando un pH más bajo, del orden de 3,5, los mucopolisacáridos carboxilados ya no deben mostrar reacción metacromática, pudiendo de ese modo distinguir, si la metacromasia es debida a grupos carboxilados o a otros grupos ácidos. Es así como las metacromasias observadas a estos pH bajos podemos considerarlos debido a la presencia de fosfomucopolisacáridos y de sulfomucopolisacáridos.

Continuando bajando el pH, observamos que a pH 3 desaparecen la metacromasias, por lo que puede decirse que la metacromasia de las barbillas es debida a la presencia de mucopolisacáridos ácidos carboxilados.

### *Crestas*

En las crestas observamos una metacromasia más marcada que en las barbillas. Los mucopolisacáridos ácidos se encuentran concentrados en la capa fundamental, integrando las zonas interfibrilares en donde está ampliamente repartido el tejido mucoide. Sin embargo la zona central constituida por los grandes vasos, no se tiñe metacromáticamente.

Utilizando pH 3,5 observamos que las metacromasias se siguen presentando intensas en la zona del tejido mucoide, pero no en las fibras colágenas. Las zonas epidérmicas profundas y dérmicas dan en cambio metacromasia negativa.

## REACCIÓN METACROMÁTICA

Las ilustraciones que presentamos en blanco y negro nos muestran zonas más o menos oscuras que representan zonas de mayor o menor reacción metacromática.

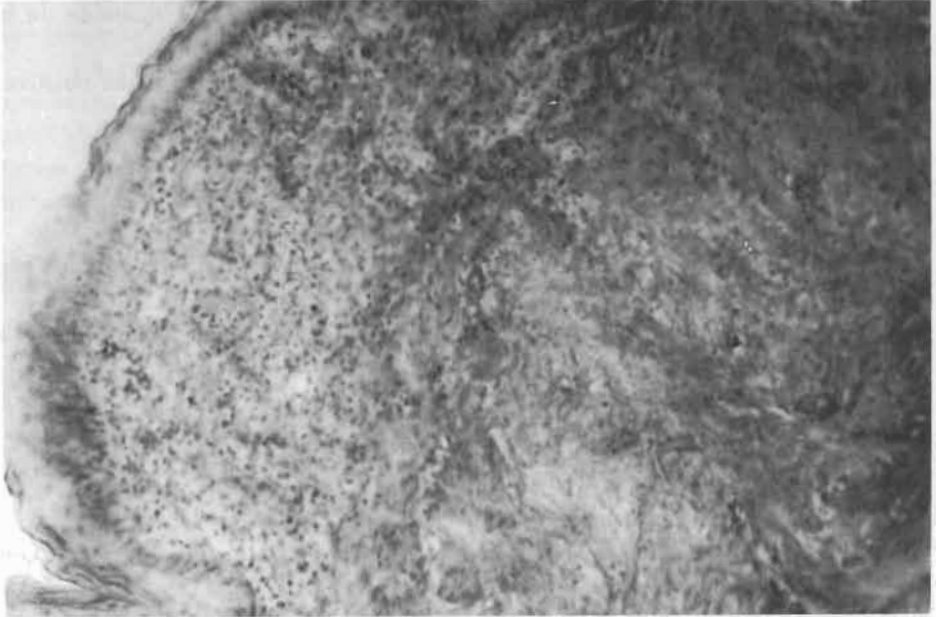


Foto 1

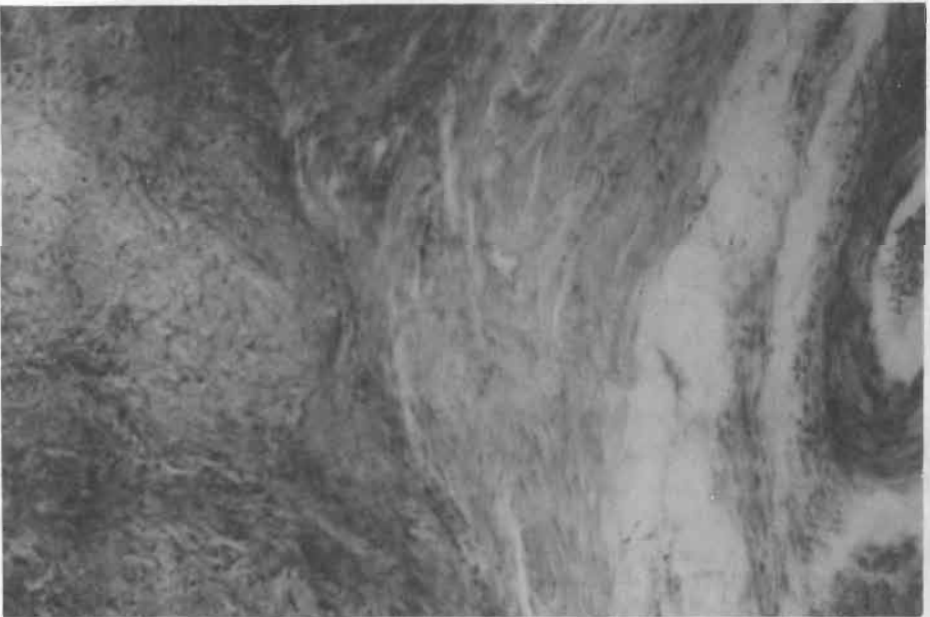


Foto 2

Foto 1-2.—Barbillas de *Callus domesticus* L. teñidas con azul de toluidina (pH 4.2). Fuerte metacromacia en el tejido mucosoide.

Según nuestras observaciones, por lo tanto se demuestra la presencia de mucopolisacáridos carboxílicos, ya que observando estas mismas crestas a un pH 3, se pudo observar disminución de la intensidad de la metacromasia. Esta disminución correspondería por lo tanto a la ausencia de reacciones de mucopolisacáridos carboxílicos a pH tan bajo.

Al aumentar los pH a 4,2 7 y 9 (Fot. 3-4), pudimos evidenciar incremento de la intensidad de la metacromasia, observando menos diferencia de dicha intensidad en las diferentes regiones estudiadas. Tal es el caso de las observaciones hechas a pH 9. Esto es probablemente debido a que en los lugares en donde es más acentuada la metacromasia existen menos mucopolisacáridos fosforados o sulfatados que mucopolisacáridos carboxílicos.

### *Orejuelas*

En las orejuelas hemos observado una metacromasia mucho más marcada a pH 4,2 (Fot. 5), con una especial diferenciación. Se observa en cambio una baja de esta metacromasia a pH 7, ocasiona pérdida de la diferenciación entre el tejido mucoso y los elementos interfibrilares, aunque persisten aún ligeras diferencias de la metacromasia estudiada a pH 7 y 9, hecho contrario de lo que hemos podido observar en las crestas y barbillas.

En cuanto a nuestras observaciones en las capas fibrosas intercelulares, ninguna reacción de color específico pudo ser detectada.

### *Cuadro comparativo de la reacción metacromática de las crestas, barbillas y orejuelas de Gallus domesticus L.*

pH	Cresta	Barbillas	Orejuelas
3	-	-	-
3,5	+	+	±
4,5	++	+	++
7	+++	++	++
9	+++	++	++

## DISCUSION

Como habíamos señalado en trabajos anteriores (3a-3b), pocos trabajos a nivel histoquímico se han realizado de las crestas, barbillas y orejuelas de *Gallus domesticus* L. Sin embargo algunos trabajos especializados se han realizado al respecto, como los de SZIRMAI, J. (21-22), referente a la capa fundamental de la capa mucoide de la cresta del pollo respondiendo favorablemente a la reacción metacromática, pero es negativa a la reacción de PAS, las fibras son PAS positivas. Esta observación de SZIRMAI coincide plenamente con nuestros resulta-

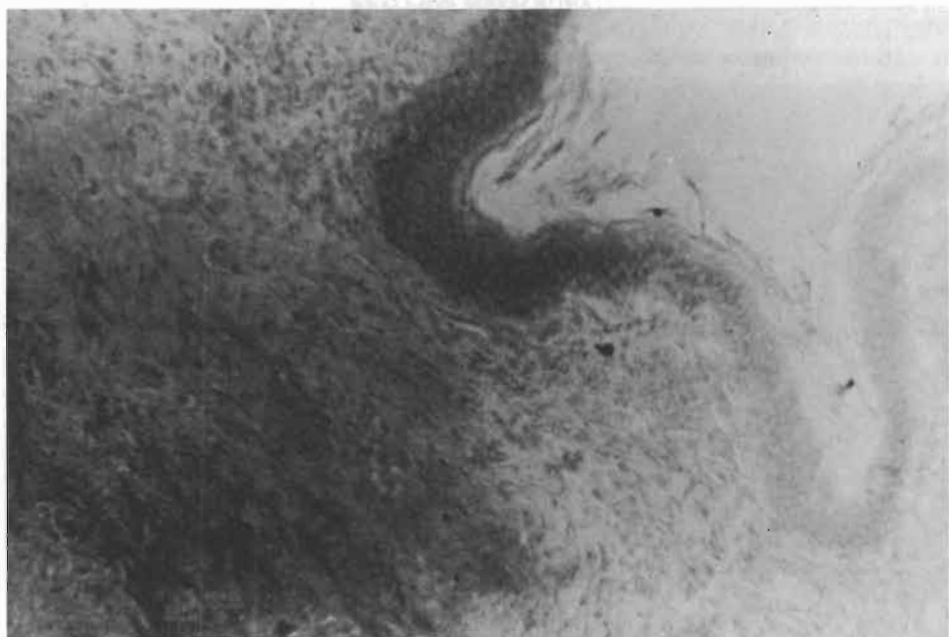


Foto 3

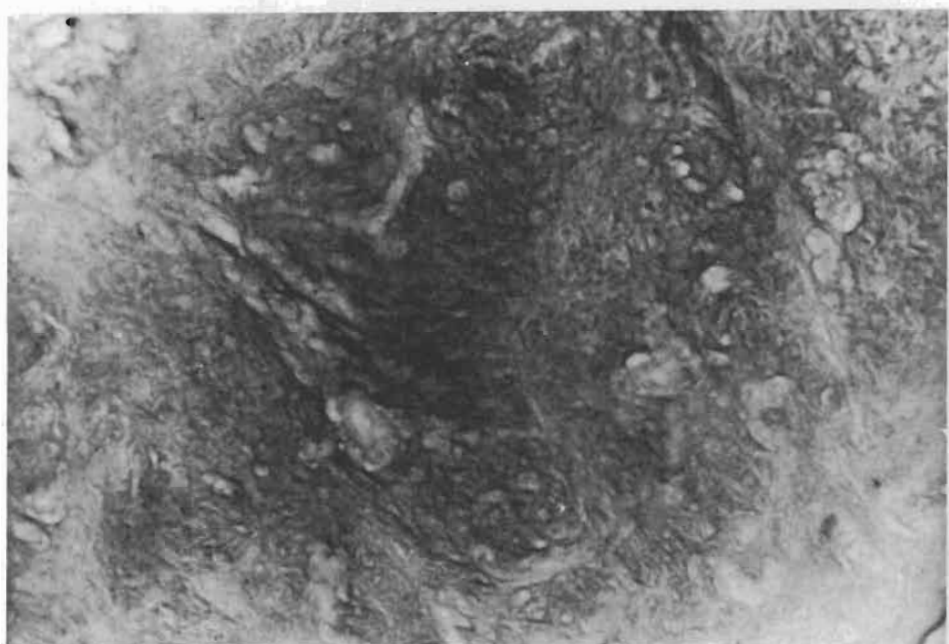


Foto 4

Foto 3-4.-Crestas de *Gallus domesticus* L. teñidas con azul de toluidina (pH 4,2 y 7). Aumento de la intensidad de la metacromacia.



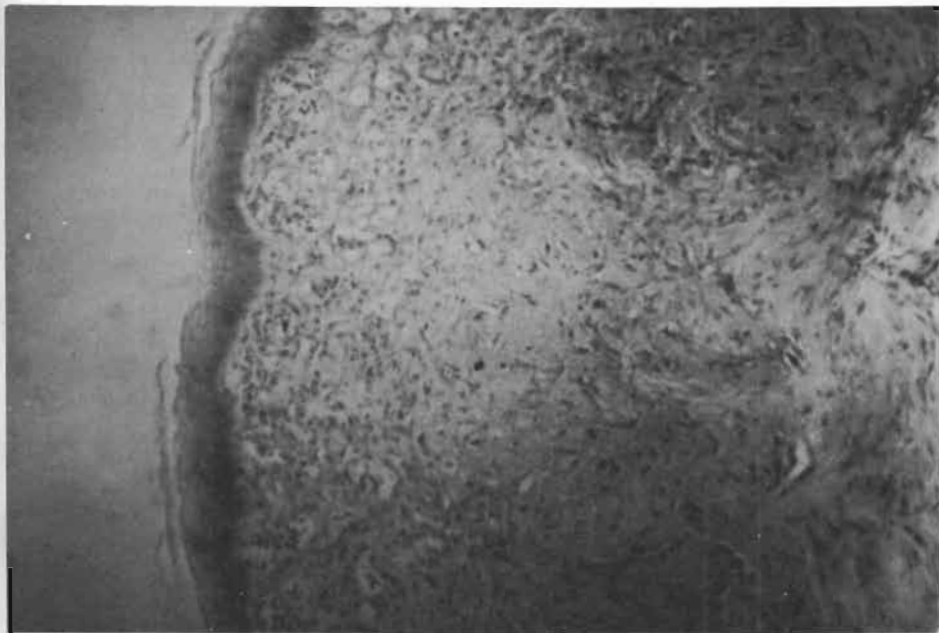


Foto 5.—Orejuela de *Gallus domesticus* L. teñidas con azul de toluidina (pH 4,2). Metacromacia mucho más marcada con especial diferenciación.

dos, sin embargo nosotros hemos encontrado que cuando existe un aumento del pH, aumenta la metacromacia y si bajamos el pH desaparece la metacromacia.

En cuanto a la presencia de la reacción PAS, del mismo modo pudimos comprobar que es negativo en la sustancia mucoide de la cresta, siendo positiva en cambio en las fibras. En el estudio de las barbillas se encontró la misma reacción de PAS que en las crestas, pero fue menos pronunciada en las orejuelas, DOYLE (6), nos dice que aproximadamente la mitad de la acumulación total en proteínas de la cresta, se encontró que era colágena, esta proporción está relativamente constante durante el período de regresión. El total de la acumulación de colágena, es similar a la total aparición de la proteína, esto parece estar relacionado con el peso.

Nosotros hemos comprobado estas reacciones utilizando en nuestras observaciones el verde de metilo pironina, en la cual hemos observado una buena tinción del RNA, observando que el DNA se tiñe en verde, mediante el método de Feulgen comprobamos que los nucleolos de las células de la capa basal y espínosa, se mostraron negativos a la reacción de Feulgen.

## BIBLIOGRAFIA

- (1) BÉNCIT, J. (1929).—Le déterminisme des caractères sexuels secondaires du coq domestique. Arch. Zool. Exp., t. 69, pp. 1-499.
- (2) BERDINIKOFF, A. y CHAMPY, Ch. (1931).—Recherches sur la substance mucoïde de la crête du coq. C. R. Soc. Biol., **106**: 804-805.
- (3) BOAS, N. F. (1949).—Isolation of hyaluronic acid from the cock's comb. J. Biol. Chem., **181**: 573-575.
- (3a) CEVALLOS BOHÓRQUEZ, C. (1972).—Estudio estructural y ultraestructural de los apéndices cefálicos de las aves, cresta, barbilla y orejuelas del *Gallus gallus* L. Madrid, Servicio de Publicaciones, Facultad de Ciencias Universidad Complutense de Madrid.
- (3b) CEVALLOS BOHÓRQUEZ, C. y MARÍN GIRÓN, F. (1974-75).—Estudio estructural y ultraestructural de la cresta, barbillas y orejuelas del *Gallus domesticus* L. Oviedo, Rev. de la Facultad de Ciencias, v. XV (núm. 2) y XVI.
- (4) CUNNINGHAM, J. T. (1906).—The evolution of the cock's comb. Report of the 76th. meeting of the Brit. Ass. Adv. Sc. pp. 603-604.
- (5) CHAMPY, Ch. y KRITCH, N. (1926).—Stude histologique de la crete des gallinaces et de ses variations dous l'influence des facteurs sexuels. (Archive de Morphologie Générale et experimentale). Paris, Lib. Doin, t. 25.
- (6) CHAMPY, C. KRITCH, N. y LLOMBART, A. (1929).—Etude de Quelques Structures comunes a des variants sexuels divers. Extraits des Comptes. Rendus de l'Association des Anatomistes. Berdeaux (25-27. Mars).
- (7) CHAMPY, Ch. et KRITCH, N. (1925).—Le tissu muco-élastique de la crete du coq. Soc. Biol., **92**: 683-685.
- (8) DOYLE, J., SZIRMAI, J. A. y DE TYSSONSK, E. A. (1964).—Connective tissue changes in the rooster comb during regression. Act Endocr. (Kbh.) 43/3 (457-475).
- (9) ELKNER, A. y SLONIMSKI, P. (1927).—Sur le tissu conjonctif de la crête du coq adulte. Bull. Hist. Appl., **4**: 263-278.
- (10) GARRAUL, H. (1934).—Etude histochemique de quelques tissus conjonctif muqueaux. Arch. d'anat. micr., **30**: 5-104.
- (11) HERINGA, G. C. (1948).—De rigging van reticuline to collagen. Verh. Kon. Vlam. Akad. Gen., **10**: 7-21.
- (12) JESSEN, H. (1970).—Two types of keratohylin granules. J. Ultrastructure research, **33**: 91-115, pp. 95-115.
- (13) KISZELY, GYÖRCY, y PÓSALAKY, ZOLTÁN (1964).—Mikrotechnische und. Histochemische Untersuchungsmetoden. Budapest, Akadémiai Kiadó.
- (14) LONGLEY, J. B. (1952).—The staining of mucopolysaccharide with particular reference to those of cock's comb. J. Nat. Conc. Inst. **83**: 233-234.
- (15) MANLEY, J. H. (1969).—Electrochemistry and collagen structure. J. Ultrastructure, **29**: 383-397.
- (16) MATOLSY, A. GEDEON y PARAKKAL, P. (1965).—Membrane-coating granules of keratinizing epithelia. J. Cell. Biol., **24**: 297-307.
- (17) MARTÍNEZ, I. RICARDO Jr, y PETERS, ALAN. (1971).—Membrane coating granules and membrane modifications in Keratinizing Epithlio. The American journal of Anatomy January, v. 130, n.º 1.
- (18) PRETO PARVIS, V. y SFALONE, M. R. (1968).—Attività fosfatásiche in forme diverse di cheratinizzazioni. (Inst. di Istol. Biol. Sper. 44/13.
- (19) RIZZOLI, C. E., RONDININI, R. (1950).—Ricerche istochimiche sul tessuto mucoso della cresta di pollo. Arch. Sci. Biol., **34**: 213-224.
- (20) SZIRMAI, J. A. (1957).—Studies on the connective tissue of the cock Comb III. Mast cells and the effect of testosterone. Histol. Lab. Munic. Univ. of Amsterdam. Acta Endocr. (Kbh), 25/3 (225-237).
- (21) SZIRMAI, J. A. (1956).—Studies on the connective tissue of the cock Comb I. Histochemical observations on the ground substance. J. Histochem. and Cytochem., v. 4, 97.
- (22) SZIRMAI, JOHN, A. (1956).—Studies on Connective Tissue of the cock Comb II. Effect of Androgens. (Proceeding of Society for Experimental Biology and Medicine, v. 93, pp. 92).
- (23) WINKELMANN, R. K. y MYERS, T. T. (1961).—The histochemistry and morphology of the cutaneous sensory end organs of the chicken. J. comp. neurol., **117**: 27-35.