UNIVERSIDAD DE OVIEDO

PROGRAMA DE DOCTORADO: CIENCIAS DE LA SALUD

Diagnóstico molecular de las anomalías vasculares congénitas y su repercusión terapéutica.

TESIS DOCTORAL

Nataliz Vega Mata

UNIVERSIDAD DE OVIEDO

PROGRAMA DE DOCTORADO: CIENCIAS DE LA SALUD

Diagnóstico molecular de las anomalías vasculares congénitas y su repercusión terapéutica.

TESIS DOCTORAL

Nataliz Vega Mata

RESUMEN DEL CONTENIDO DE TESIS DOCTORAL

1.- Título de la Tesis	
Español/Otro Idioma: Diagnóstico molecular de las anomalías vasculares congénitas y su repercusión terapéutica.	Inglés: The impact of molecular diagnosis in the management of congenital vascular anomalies

2.- Autor	
Nombre: NATALIZ VEGA MATA	DNI/Pasaporte/NIE: -y
Programa de Doctorado: CIENCIAS DE LA SALUD	
Órgano responsable: CENTRO INTERNACIONAL DE POSTGRADO	

RESUMEN (en español)

Introducción. Las anomalías vasculares son desórdenes del endotelio que afectan a capilares, vénulas, arterias o vasos linfáticos. La prevalencia estimada, a nivel mundial, es de aproximadamente 4,5% y afecta comúnmente a cabeza y cuello de la población pediátrica. La ISSVA (International Society for the Study of vascular Anomalies) clasifica las lesiones vasculares en dos tipos principales: tumores vasculares, que muestran hiperplasia endotelial, y malformaciones vasculares, que representan un defecto localizado en la morfogénesis vascular. La evolución clínica y los protocolos habituales de diagnóstico por imagen o histológico de las anomalías vasculares no son suficientes para una identificación correcta de las mismas. Esto conlleva una dificultad en el manejo de estos enfermos.

El **objetivo** de éste estudio es determinar el papel de tres marcadores inmunohistoquímicos (GLUT-1, D2-40 y WT-1) en la identificación de anomalías vasculares de la infancia.

Material y métodos. Se analizaron en total 103 pacientes pediátricos y 38 pacientes adultos con diagnóstico histológico de anomalía vascular basado en tinciones con hematoxilina eosina. Se dividieron en 5 grupos de estudio en función del tipo de anomalía vascular diagnosticada: Grupo I: Pacientes pediátricos menores de 18 meses con el diagnóstico de hemangioma, el Grupo II: Pacientes pediátricos de entre 18 meses y 14 años con el diagnóstico de hemangioma, Grupo III: Pacientes pediátricos con el diagnóstico de tumor vascular diferente al hemangioma, Grupo IV: Pacientes adultos diagnosticados como hemangiomas y Grupo V: Pacientes pediátricos con el diagnóstico de malformación vascular.
Las muestras anatomopatológicas de los 141 pacientes realizadas previa a la inclusión de este estudio en caso de pacientes incluidos de forma retrospectiva (n=126) o de forma prospectiva

FOR-MAT-VOA-010-BIS-2

(n=15) fueron teñidas con los marcadores inmunohistoquímicos en estudio.

Resultados: En el grupo 1, 8 de los 11 pacientes pediátricos con el diagnóstico de hemangioma presentaron inmunoreacción positiva frente al GLUT-1 y, por tanto, eran verdaderos hemangiomas infantiles. Los otros 3 pacientes eran tumores vasculares diferentes al hemangioma.

En el Grupo II: 13 de los 42 pacientes presentaron inmunoreacción para el marcador específico del hemangioma infantil. El resto de pacientes fueron estudiados con los marcados inmunohistoquímicos del estudio y se les reasigno un diagnóstico: 17 tumores vasculares diferentes al hemangioma, 4 malformaciones arteriovenosas, 6 venosas y 2 linfáticas.

En el Grupo III: sólo 19 de los 46 pacientes presentaron confirmación inmunohistoquímica de su diagnóstico asignado al ser GLUT-1 negativos y WT-1 positivos**.** Los restantes eran: 24 malformaciones linfáticas, 2 malformaciones venosas y 1 histiocitosis.

En el Grupo IV, todos los 38 pacientes adultos diagnosticados como hemangiomas reaccionaron negativamente frente al GLUT-1 y por tanto, no eran hemangiomas. Correspondían a 15 tumores vasculares, 7 malformaciones arteriovenosas, 15 malformaciones venosas y una malformación capilar.

En el Grupo V: los 4 pacientes pediátricos con el diagnóstico de malformación vascular presentó confirmación inmunohistoquímica del diagnóstico asignado: 1 malformación linfática, 1 malformación venosa y dos malformaciones mixtas con componente venoso y linfático.

La tinción de hematoxilina eosina sin la utilización de estos tres marcadores inmunohistoquímicos tiene una razón de eficacia del 23,20% para el diagnóstico de las anomalías vasculares. Se detectan además unas medidas de asociación que muestran que apenas existe concordancia entre el diagnóstico mediante la hematoxilina eosina y los marcadores inmunohistoquímicos para detectar los diferentes diagnósticos de anomalías vasculares.

Conclusión. Gran parte de las malformaciones vasculares, son diagnosticadas clínica e histológicamente de forma errónea como hemangiomas, lo que da lugar a pautas diagnósticas y terapéuticas inefectivas. Nuestro estudio demuestra la utilidad de los marcadores inmunohistoquímicos (GLUT-1, D2-40 Y WT-1) para el diagnóstico de las anomalías vasculares. La combinación de la valoración clínica experimentada de las lesiones, junto con los estudios de imagen y la utilización de marcadores inmunohistoquímicos ofrece un grado satisfactorio de certeza diagnóstica que permite afrontar con garantías un tratamiento óptimo y la instauración de un protocolo diagnóstico-terapéutico efectivo.

RESUMEN (en Inglés)

Introduction. Vascular anomalies are disorders affecting capillaries, venules, arteries or lymphatis vessels. The estimated worldwide prevalence is about 4.5% and it commonly affects the head and neck of the pediatric population.
The ISSVA (International Society for the Study of Vascular Anomalies) classifies vascular lesions into two main types: vascular tumors, which show endothelial hyperplasia, and vascular malformations. They represent a defect located in vascular morphogenesis. The clinical course and the usual diagnostic protocols imaging or histological diagnosis of vascular anomalies are not sufficient for correct identification; this leads to a difficulty in the management of these patients.

The **objective** of this study is to determinate the role of three immunohistochemical markers (GLUT-1, D2-40 and WT-1) in the identification of vascular anomalies in infancy.

Material and methods. A total of 103 pediatric patients and 38 adult patients with histological diagnosis of vascular anomaly based on hematoxylin eosin staining were analyzed. Group I: Pediatric patients younger than 18 months with a diagnosis of hemangioma, Group II: Pediatric patients aged 18 months to 14 years with a diagnosis of hemangioma, Group III: Pediatric patients with a diagnosis of vascular tumor other than hemangioma, Group IV: Adult patients diagnosed as hemangiomas and Group V: Pediatric patients with the diagnosis of vascular malformation.
The anatomopathological samples from the 141 patients performed prior to the inclusion of this study in the case of patients retrospectively included (n = 126) or prospectively (n = 15) were stained with the immunohistochemical markers under study.

Results. In group 1, 8 of the 11 pediatric patients diagnosed with hemangioma presented positive immunoreaction with GLUT-1 and therefore, true infantile hemangiomas. The other 3 patients were vascular tumors other than the hemangioma.
In Group II: 13 of the 42 patients presented immunoreaction for the specific marker of the infantile hemangioma. The remaining patients were studied with the immunohistochemical markers of the study and a diagnosis was reassigned: 17 vascular tumors were different from the hemangioma, 4 ateriovenous malformations, 6 venous and 2 lymphatic malformations.
In Group III: only 19 of the 46 patients presented immunohistochemical confirmation of their assigned diagnosis. The remaining ones were: 24 lymphatic malformations, 2 venous malformations and 1 histiocytosis.

In Group IV, all 38 adult patients diagnosed as hemangiomas reacted negatively to Glut-1 and therefore were not infantile hemangiomas. They corresponded to 15 vascular tumors, 7 arteriovenous malformations, 15 venous malformations and a capillary malformation. In group V: the 4 pediatric patients with the diagnosis of vascular malformation presented immunohistochemical confirmation of the assigned diagnosis: 1 lymphatic malformation, 1 venous malformation and 2 mixed venous and lymphatic components.

The staining of hematoxylin eosin without the use of these three immunohistochemical markers has an efficacy ratio of 23.20% for the diagnosis of vascular anomalies. We also detect association measures that show that there is little agreement between hematoxylin eosin and immunohistochemical markers to detect the different diagnoses of vascular anomalies.

Conclusion. Most of the vascular malformations are erroneously diagnosed clinically and histologically as hemangiomas, leading to ineffective diagnostic and therapeutic guidelines. Our study demonstrates the usefulness of immunohistochemical markers (GLUT-1, D2-40 and WT-1) for the diagnosis of vascular anomalies. The combination of the clinical evaluation of the lesions together with the imaging studies and the use of immunohistochemical markers offers a satisfactory degree of diagnostic certainty that gives guarantees for an optimal treatment and the establishment of an effective diagnostic-therapeutic protocol.

AGRADECIMIENTOS:

Al **Dr. J.C. López Gutiérrez** por haber aceptado la dirección de esta tesis aportando el rigor científico, la metodología y el consejo de amigo en la redacción de cada párrafo.

A **Dr. Julián Rodríguez Suárez** por haber aceptado co-dirigir este trabajo aportando su ayuda en la metodología de este trabajo, su apoyo y su confianza.

A la **Dra. Soledad Fernández García** y la **Sta. Daniela Corte Torres** por su inestimable ayuda en el desarrollo de este trabajo y el interés mostrado en la realización y la revisión del estudio inmunohistoquímico en los pacientes con anomalías vasculares.

Al **Dr. Juan Vázquez Estévez** quien me dio una oportunidad y me animó a estudiar las anomalías vasculares en el niño.

A las **Dras. Miriam Miguel Ferrero** y **Mercedes Díaz González** del Departamento de Cirugía Plástica del Servicio de Cirugía Pediátrica del Hospital La Paz por su paciencia, consejos y enseñanzas durante mi rotación.

A mis **Compañeros del Servicio de Cirugía Pediátrica del Hospital Universitario Central de Asturias** que desde hace ocho años me animan y enseñan a mejorar la atención quirúrgica pediátrica.

A **Anestesistas**, **Enfermeras**, **Auxiliares** y **Personal administrativo** que día a día me han ayudado de diversas formas con los pacientes objeto de este estudio.

A los **Pacientes con anomalías vasculares congénitas** y a **sus Padres** por la confianza, entereza y pundonor con el que han afrontado en cada caso la evolución de su enfermedad.

DEDICATORIA:

A mi marido, **Diego Miranda Lozano** por su ayuda, su paciencia y sobre todo por su apoyo incondicional durante la elaboración de este trabajo.

Este trabajo ha sido realizado íntegramente en el Hospital Universitario Central De Asturias

ÍNDICE

1. INTRODUCCIÓN 5
1.1. RECUERDO HISTÓRICO 5
1.2. CLASIFICACIÓN ACTUAL DE LAS ANOMALÍAS VASCULARES 8
1.3. EVOLUCIÓN CLÍNICA Y TRATAMIENTO 13
1.3.1. TUMORES 13
1.3.1.1. Benignos 13
1.3.1.1.1. Hemangioma infantil 13
1.3.1.1.2. Hemangiomas congénitos 24
1.3.1.1.3. Angioma en penacho o angioblastoma de Nakagawa (tufted angioma) 25
1.3.1.1.4. Hemangioma de células fusiformes 26
1.3.1.1.5. Granuloma piógeno granuloma telangiectásico o botriomixoma 27
1.3.1.2. Localmente agresivos o *borderline* 27
1.3.1.2.1. Hemangioendotelioma kaposiforme 27
1.3.1.2.2. Angioendotelioma intralinfático papilar o tumor de Dabska 28
1.3.1.2.3. Hemangioendotelioma retiforme 29
1.3.1.2.4. Hemangioendotelioma compuesto 29
1.3.1.2.5. Sarcoma de Kaposi 29
1.3.1.3. Malignos 30
1.3.1.3.1. Angiosarcoma 30
1.3.1.3.2. Hemangioendotelioma epiteloide 30
1.3.2. MALFORMACIONES VASCULARES 31
1.3.2.1. Malformaciones vasculares simples 31
1.3.2.1.1. Malformaciones capilares 31
1.3.2.1.2. Malformaciones venosas 33
1.3.2.1.3. Malformaciones linfáticas 35
1.3.2.1.4. Malformaciones arteriovenosas 38
1.3.2.1.5. Síndromes asociados a malformaciones vasculares simples 41
1.3.2.2. Malformaciones vasculares combinadas 43
1.3.2.3. Malformaciones vasculares asociadas a otras anomalías 44
1.4. DIAGNÓSTICO HISTOLÓGICO 48

1.4.1. ANATOMÍA VASCULAR DE LA PIEL 48
1.4.2. FISIOLOGÍA CELULAR VASCULAR 49
1.4.3. HISTOPATOLOGÍA DE LOS TUMORES VASCULARES EN LA INFANCIA 50
1.4.3.1. Benignos 50
1.4.3.2. Localmente agresivos o borderline 53
1.4.3.3. Malignos 56
1.4.4. HISTOPATOLOGÍA DE LAS MALFORMACIONES VASCULARES CONGÉNITAS 57
1.5. MARCADORES CELULARES EN ANOMALÍAS VASCULARES CONGÉNITAS .. 60
1.5.1. GLUT-1 60
1.5.2. D2-40 61
1.5.3. WT-1 62
2. HIPÓTESIS DE TRABAJO 64
3. OBJETIVOS 65
4. MATERIAL 66
5. MÉTODOS 69
5.1. ESTUDIO CLÍNICO 69
5.2. ESTUDIO HISTOLÓGICO 69
5.3. ESTUDIO INMUNOHISTOQUÍMICO 69
5.4. ESTUDIO ESTADÍSTICO 73
6. RESULTADOS 74
6.1. DATOS CLÍNICOS 74
6.2. RESPUESTA INMUNOHISTOQUÍMICA 83
7. DISCUSIÓN 111
8. CONCLUSIONES 137
9. BIBLIOGRAFÍA 138
10. ANEXO I 165
11. ANEXO II 166

1. INTRODUCCIÓN

1.1. RECUERDO HISTÓRICO

Desde Cicerón, portador de una malformación vascular facial, hasta nuestros días, la historia, la literatura y el arte están repletos de referencias a personajes con algún tipo de anomalía vascular. Personalidades ilustres como Jaime II de Escocia o Mijail Gorbachov han padecido alguno de estos trastornos y han contribuido a incrementar la leyenda sobre el origen de estos procesos.

La nomenclatura, sin duda, ha sido el mayor obstáculo para el conocimiento de las anomalías vasculares congénitas. Hasta el siglo XIX, la etimología era básicamente latina y hacía referencia fundamentalmente al origen de la mancha rojiza (mácula materna, mácula matricis, naevus maternus o stigma metrocelis). Posteriormente, y siguiendo con apelativos en latín, la denominación se hizo descriptiva (haematoncus framboesia, haematoncus tuberosies o fungus haematodes).

Finalmente, Virchow en 1863, precursor de la histopatología moderna, acuñó el término "angioma" dividiéndolo en 3 variedades: simplex, cavernosum y racemosum. Su discípulo Wegner hizo lo propio con las malformaciones linfáticas y, tras introducir el término linfangioma, los dividió en simplex, cavernosum y cystoides (1). Estas primeras clasificaciones se guiaban por la apariencia histológica de los vasos sin considerar el comportamiento y la evolución de la lesión y tenían tendencia a identificar toda la lesión vascular como hemangioma.

En los inicios del siglo XX, Albrecht introdujo el término "hamartoma" y Mc Callum el de "endotelioma"; Stout en 1944 describió un tumor con el nombre de "hemangioendotelioma" y Murray hizo lo mismo con "hemangiopericitoma" (2,3). Finalmente, Enzinger los clasificó en benignos (hemangioma capilar, cavernoso, venoso, arteriovenoso, epitelioide y de granulación), intermedios (hemangioendotelioma) y malignos (angiosarcoma, sarcoma de Kaposi, etc.). Hasta este momento, ninguna clasificación ayudaba a establecer una correlación entre la histología y el curso clínico.

En 1975, John Mulliken y Julia Glowacki iniciaron un estudio prospectivo en el que se definieron las características histológicas de las anomalías vasculares congénitas y su correlación con la historia natural de la enfermedad y su evolución clínica.

En 1982, y una vez concluido el estudio, publicaron su trabajo "Hemangiomas y malformaciones vasculares en la infancia, clasificación basada en las características endoteliales" que puede ser considerada la piedra angular en el conocimiento de estos trastornos. En ella, se tenían en cuenta las características histopatológicas del endotelio predominante y la evolución natural de la propia lesión. Uno de los puntos más importantes de esta clasificación residía en la distinción entre hemangiomas y malformaciones vasculares, así pues, los hemangiomas presentan hiperplasia endotelial, mientras que las malformaciones mantienen un recambio celular normal (4).

Esta simplificación puso fin a la confusión terminológica existente hasta entonces con las anomalías vasculares. Ha permitido ir eliminando la terminología descriptiva (cavernoso, tuberoso, en fresa, racimoso, etc.) y sustituyéndola por una nomenclatura básica reducida a unos pocos nombres: hemangioma, malformaciones capilares, venosas, arteriales, linfáticas y mixtas (4). A partir de esta clasificación, las líneas de investigación se dividieron en estudios separados que en la actualidad intentan distinguir hemangiomas con distinto comportamiento clínico, diversidad histológica y diferente reacción a marcadores celulares, así como malformaciones vasculares en sus diversas modalidades y diferente evolución.

Posteriormente, se han elaborado otras clasificaciones que han demostrado igualmente su utilidad. La clasificación de Hamburgo (1988) ordena las malformaciones según el componente predominante de la lesión vascular. Las divide en tronculares y extratronculares, dependiendo del estadío embrionario cuando se produjo el defecto del desarrollo, lo que resulta útil para realizar un diagnóstico clínico-anatómico y sirve como base para definir el tratamiento de elección en cada caso (5).

Otro paso fundamental en el conocimiento de las anomalías vasculares ha sido la creación de la ISSVA (International Society for the Study of Vascular Anomalies). Desde sus inicios en 1976 y su fundación oficial en 1992, se ha dedicado, a través de congresos bianuales monográficos, a refinar la clasificación mediante la definición de diferentes variedades de tumores vasculares, a promover los trabajos experimentales que permitan conseguir modelos de angiogénesis "in vitro", a descubrir el origen de estos trastornos, sus bases moleculares y sus implicaciones citogenéticas y hereditarias, a reconocer distintos patrones de comportamiento que ayuden a establecer pautas evolutivas precozmente mediante el descubrimiento de marcadores, y, por supuesto, a mejorar el rendimiento terapéutico en cada grupo mediante la selección adecuada de agentes farmacológicos y protocolos quirúrgicos (6).

En 1996, en Roma, la ISSVA adoptó la clasificación de Mulliken y Glowacki, efectuando algunas modificaciones y reconociendo que además del hemangioma existían otros tipos de tumores vasculares benignos de características clínicas, histológicas e inmunohistoquímicas diferentes al hemangioma como el hemangioendotelioma kaposiforme o el angioma en penacho (7). Warner y Suen introducen dos pequeñas modificaciones en la clasificación de Mulliken. Por un lado, sugieren como erróneo el término malformaciones arteriovenosas y proponen cambiarlo por el de malformaciones capilares, ya que es en el lecho capilar donde se producen las uniones arteriovenosas. Por otro lado, introducen el término de malformación vénular para ampliar el espectro de las malformaciones capilares de la clasificación de Mulliken (8).

En 2000, P. North descubre el marcador inmunohistoquímico GLUT-1 que identifica y separa definitivamente el hemangioma infantil del resto de tumores (9).

En 2004, los grupos de Boston y Arkansas reclasifican los tumores vasculares hepáticos de la infancia, rechazándose definitivamente su denominación como "hemangioendoteliomas hepáticos". Se establece su histología y su comportamiento similar a los cutáneos (10).

En el año 2008, Léautè et al. observaron como un niño que había sido tratado con propanolol tras desarrollar una miocardiopatía por el uso de corticoides a altas dosis (administrados por un hemangioma segmentario facial de gran tamaño) presentó una importante regresión del color y del volumen de dicho hemangioma mientras se mantuvo este betabloqueante. A raíz de esta observación, administraron el tratamiento a varios pacientes con hemangiomas infantiles y confirmaron la eficacia de este betabloqueante. El hallazgo supuso una revolución en el tratamiento de los hemangiomas, y se convirtió rápidamente en el tratamiento de elección, con tasas de respuestas superiores a las obtenidas con los corticoides que habían sido el tratamiento más extendido hasta entonces y con un mejor perfil de seguridad (11).

En 2014, el comité científico de la ISSVA revisa y actualiza la clasificación de las anomalías vasculares congénitas. Incluye nuevas anomalías e identifica genes (12,13).

Los conocimientos propiciados por la investigación oncológica en el campo de la angiogénesis están provocando una pequeña revolución conceptual y taxonómica en las anomalías vasculares congénitas. Parece razonable que a la vista de la rapidez con que se suceden los descubrimientos de factores angiogénicos y antiangiogénicos, sea preciso avanzar igualmente en la ordenación conceptual y en la aplicación clínica, tanto diagnóstica como terapéutica de los tumores y malformaciones vasculares.

1.2. CLASIFICACIÓN ACTUAL DE LAS ANOMALÍAS VASCULARES

Como ya se ha señalado, en 1992 se fundó oficialmente la ISSVA y, desde entonces, la clasificación de las Anomalías Vasculares se encuentra en constante revisión. La última clasificación fue aprobada en abril del 2014 en una asamblea general en Australia (12,13). Con esta nueva clasificación de las malformaciones vasculares, que se presenta a continuación, se pretende correlacionar la histopatología con el curso clínico y el tratamiento, lo que le añade cierta complejidad inevitable. De acuerdo a esta clasificación definitiva, las anomalías vasculares se dividen en dos grandes grupos (Tabla 1):

A.- Tumores vasculares.

B.- Malformaciones vasculares.

Los tumores vasculares son verdaderas neoplasias y se caracterizan por la presencia de proliferación celular endotelial. La nueva clasificación de la ISSVA ha dividido los tumores vasculares en tres grupos: a) benignos, b) localmente agresivos o borderline, c) malignos, en función de sus hallazgos histológicos.

Así, la lista de tumores vasculares benignos incluye: el hemangioma infantil (el más frecuente de la infancia), el hemangioma congénito (con sus tres variedades: rápidamente involutivo (RICH), no involutivo (NICH), y parcialmente involutivo (PICH), angioma en penacho, hemangioma de células fusiformes, granuloma piógeno y otros (14).

Los tumores vasculares localmente agresivos o borderline tienen un comportamiento localmente infiltrativo e incluyen: hemangioendotelioma kaposiforme (que puede presentarse con el fenómeno de Kasabach-Merritt que cursa con plaquetopenia importante, anemia, elevación del dímero D y disminución del fibrinógeno), angioendotelioma intralinfático papilar (tumor de Dabska), hemangioendotelioma retiforme, hemangioendotelioma compuesto, sarcoma de Kaposi y otros.

Los tumores vasculares malignos tienen capacidad de metastatizar a distancia y tienen un pronóstico más desfavorable a largo plazo. Incluyen el angiosarcoma, el hemangioendotelioma epiteloide y otros.

Por otro lado, se cree que las malformaciones vasculares representan errores en la morfogénesis vascular, probablemente causados por una disfunción en las vías reguladoras de la embriogénesis y vasculogénesis. Están presentes desde el nacimiento creciendo de forma proporcional al niño hasta la pubertad y no muestran regresión espontánea. Su crecimiento puede exacerbarse en relación con cambios hormonales durante la pubertad o el embarazo o como resultado de trombosis, infección o traumatismo. Las malformaciones vasculares poseen un endotelio quiescente y no expresan los marcadores indicativos de proliferación que se ven en los hemangiomas infantiles durante su fase proliferativa. Están formados por vasos displásicos que presentan un recambio celular normal pero que presentan alteraciones morfológicas en su estructura. Por tanto, al no ser verdaderas lesiones proliferativas con hiperplasia celular el sufijo "oma" se considera inexacto, por lo que los términos angioma, linfangioma y hemangioma ya no se deberían usar para describir las malformaciones vasculares (12,15).

La clasificación de este tipo de lesiones ha sido especialmente controvertida hasta 1996, año en el cual la International Society for the Study of Vascular Anomalies (ISSVA) adoptó una clasificación basada en el vaso dominante de la malformación (7). También se subdividen en función del punto de vista hemodinámico en malformaciones de bajo y alto flujo. Dentro del primer grupo encontraremos las malformaciones capilares (MC), venosas (MV) y linfáticas (ML), y dentro de las de alto flujo está la malformación arteriovenosa (MAV) (12).

Algunos pacientes presentan malformaciones vasculares mixtas que consisten en combinaciones de las anteriores; anatómicamente se clasifican en**:** malformación capilar-venosa, malformación capilar-linfática, malformación capilar-arteriovenosa; malformación linfática-venosa, malformación capilar-linfática-venosa, malformación capilar-linfática-arteriovenosa y malformación capilar-venosa-arteriovenosa según sea la asociación. A veces, los tumores vasculares y las malformaciones vasculares se solapan (como el hemangioendotelioma de células espinosas y las malformaciones vasculares en los pacientes con síndrome de Maffucci o los granulomas piógenos que se observan con las malformaciones capilares o las malformaciones arteriovenosas) o pueden coexistir con otras anomalías no vasculares (sobrecrecimiento de tejido blando y/o hueso o más raramente hipocrecimiento). Muchas de estas asociaciones forman síndromes (Síndrome de Klippel-Trénaunay, Síndrome de Proteus, Síndrome de Maffucci, Síndrome de Parkes Weber, Síndrome de Servelle-Martorell, Síndrome de Sturge Weber, Síndrome de CLOVES, Síndrome de Bannayan-Riley-Ruvalcaba,…).

Las malformaciones vasculares pueden encontrarse en cualquier parte del cuerpo y en cualquier órgano, aunque su identificación es más sencilla en la piel y en las mucosas. Algunas tienen carácter invasivo, y pueden invadir músculos, huesos o articulaciones, mientras que otras pueden afectar a las vísceras. Su presentación puede ser: en forma de anomalía puramente vascular, localizada y de tamaño variable; con una distribución segmentaria, o como lesiones multifocales diseminadas. Las malformaciones vasculares nunca desaparecen, e incluso pueden empeorar y ser muy deformantes e, incluso, poner en riesgo la vida del paciente, por las complicaciones que pueden acarrear: ulceración, sobreinfección, limitación de la movilidad, etc.

Su división en grupos (MC, ML, MV y MAV) resulta trascendental, ya que las técnicas diagnósticas y el tratamiento difieren de un grupo a otro. En la mayoría de los pacientes es necesario el trabajo de un equipo multidisciplinar para conseguir las máximas probabilidades de recuperación, ya que la curación total rara vez es posible.

Las malformaciones venosas son las más frecuentes (38%), seguidas de las malformaciones capilares (31%), las malformaciones combinadas de bajo flujo (14%), las linfáticas (12%) y las arteriovenosas (5%) (16).

El análisis epidemiológico preciso de las anomalías vasculares es extremadamente difícil de realizar por varias razones aunque se cree que la prevalencia de las malformaciones vasculares en la población general es mayor de lo habitualmente descrito. En primer lugar, la mayoría de las malformaciones vasculares son indolentes, no se notan, bien porque presentan un tamaño mínimo sin progresión o bien porque desaparecen espontáneamente. Este grupo de pacientes nunca referiría sus “problemas” a un médico y, por lo tanto, la anomalía no se registra. Un ejemplo típico son las malformaciones capilares cuya epidemiología presenta diferencias significativas en cuanto la recopilación de datos se lleva a cabo al nacimiento o en épocas más tardías de la vida. Muchos pacientes con evidencia de anomalías capilares en el periodo neonatal experimentarán una mejoría significativa en sus malformaciones, que desaparecerán después de la pubertad. Otros pacientes experimentarán un oscurecimiento progresivo de las malformaciones capilares apenas perceptibles al nacer. La frecuencia más habitualmente comunicada para las malformaciones capilares al nacimiento es del 20%, pero esta cifra se duplica si se toma en consideración cualquier mancha en salmón en el polo cefálico (17). En segundo lugar, el diagnóstico de las anomalías vasculares congénitas sigue siendo un reto para muchos especialistas y la confusión terminológica es habitual. Algunas malformaciones venosas como el varicocele se consideran incorrectamente como

adquiridas. Los hemangiomas hepáticos, intramusculares y vertebrales, que muy frecuentes en la población adulta, son en realidad malformaciones venosas (18). Tradicionalmente, las malformaciones arteriovenosas cutáneas, viscerales e intracraneales son tratadas por diferentes especialistas de forma que si se consideran todas en conjunto, incluyendo el cerebro y los síndromes que las presentan (Rendu-Osler, Cobb, Parkes-Weber, etc.) su incidencia sea superior al 3% de todas las malformaciones vasculares (19). Y en tercer lugar, existe una falta de registros con recogida, almacenamiento, análisis, interpretación y presentación de datos relativos a sujetos con tumores y malformaciones vasculares (14).

Un pequeño número de anomalías vasculares siguen sin clasificar, debido a que aún no se sabe si son verdaderos tumores o malformaciones o bien porque su definición y sus características anatomopatológicas siguen incompletamente entendidas. Estos son los hemangiomas verrucosos, los angioqueratomas, la linfangioendoteliomatosis con trombopenia/angiomatosis cutaneovisceral con trombopenia, la linfangiomatosis kaposiforme y los hamartomas tipo PTEN (12).

Anomalías Vasculares				
Tumores vasculares	Malformaciones vasculares			
Benignos	Simples	Combinadas	Anomalías de vasos mayores	Asociada con otras Anomalías
Localmente agresivos o borderline **Malignos**	<u>Malformaciones:</u> Capilares Linfáticas Venosas Arteriovenosas <u>Fístula:</u> Arteriovenosa	CVM (capilar venosa), CLM (capilar linfática), LVM (linfática venosa), CLVM (capilar linfática venosa), CAVM (capilar arteriovenosa), CLAVM (capilar linfática arteriovenosa), CVAVM (capilar venosa arteriovenosa), CLVAVM (capilar linfática venosa arteriovenosa)	<u>Afectan:</u> Linfáticos Venas Arterias <u>Anomalías de</u> Origen Curso Número Longitud Diámetro Válvulas Comunicación Persistencia	Sd. de Klippel-Trenaunay Sd. de Parkes Weber Sd. de Sturge Weber Sd. de CLOVES Sd. de PROTEUS Sd. de Bannayan-Riley-Ruvalcaba

Tabla 1: Clasificación actual de la ISSVA de las Anomalías Vasculares (Tomado de www.issva.org).

1.3. EVOLUCIÓN CLÍNICA Y TRATAMIENTO

1.3.1. TUMORES

1.3.1.1. Benignos

1.3.1.1.1. Hemangioma infantil

Es el tumor benigno más frecuente en la infancia, la mayor parte de las lesiones se observan en las primeras semanas de vida, y en total se observan en un 10-12% de los lactantes en el primer año de vida (14). Afecta a un 5-10% de los recién nacidos a término y hasta un 23% en prematuros con un peso al nacimiento menor de 1500 g. Asimismo, se ha observado una mayor incidencia de estas lesiones en neonatos de raza caucásica, en frutos de gestaciones múltiples y una relación inversa entre la incidencia de hemangiomas y la edad gestacional y el peso al nacimiento (20–23). Los niños nacidos de madres sometidas a biopsia de vellosidades coriónicas también presentan una incidencia tres veces mayor de hemangiomas infantiles en comparación con los nacidos tras gestaciones en las que no hubo ninguna instrumentación o bien sólo amniocentesis (24,25). Incluso se describe una mayor incidencia en caso de sangrado durante el primer trimestre de la gestación y tratamiento con progesterona (26,27).

Si se considera como la incidencia de hemangiomas infantiles aumenta a medida que desciende la edad gestacional y el peso al nacimiento y que este grupo de pacientes siguen incrementándose a medida que avanzan las técnicas de fecundación *in vitro*, es evidente que se trata de un fenómeno epidemiológicamente relevante (23,28).

Se observan con una frecuencia claramente superior en el sexo femenino, con una relación que varía de 3:1 a 5:1 (26). Es también, en el sexo femenino donde se ha observado con mayor frecuencia la aparición de hemangiomas infantiles graves o complicados, en una proporción de 7:1 (21,22).

La mayoría son esporádicos, existiendo casos excepcionales de hemangiomas familiares (10%) con un posible patrón de herencia autosómico dominante (29).

En cuanto al origen, permanecen vigentes en la actualidad tres teorías que son sometidas a constante investigación (30). La primera es la embolización de células endoteliales placentarias. Por un lado, la similitud entre estos tumores y la placenta compartiendo proteínas como el GLUT-1, la sincitina, el antígeno Lewis Y, CCR6, CD15, indoleamina 2,3-deoxygenasa o la merosina (31). Esto unido a la evidencia de que mujeres sometidas a biopsias coriales tienen una tasa más

alta de hijos con hemangiomas infantiles, ha llevado a especular con esta teoría patogénica. La segunda teoría va directamente unida a creer que los hemangiomas infantiles representan áreas localizadas donde tiene lugar un proceso vasculogénico junto a un proceso angiogénico anormal (32). Se ha demostrado un aumento de factores proangiogénicos durante la fase proliferativa: antígeno nuclear de proliferación celular (PCNA), VEGF, VEGRF, metaloproteasas 2 y 9, PDGF, bFGF, IGF-2, HIF-1, uroquinasa y selectina E entre otros. Mientras tanto, en la fase de regresión existe una disminución de estos factores y aumento de inhibidores de las metaloproteasas, como el TIMP-1 (32,33). La tercera teoría apunta a que la hipoxia parece ser el inductor de la angiogénesis (y la vasculogénesis) y, por tanto, de la génesis de los hemangiomas infantiles. Así pues, la hipoxia aumentaría la expresión de factores implicados en la proliferación celular, la indoleamina 2,3-dioxygenasa (IDO) y de GLUT-1 (34). Apoya esta teoría, la relación inversa existente entre el peso al nacimiento y la incidencia de hemangiomas infantiles y la fuerte asociación existente entre la presentación de estos y de retinopatía de la prematuridad (20,35–38). Dada la enorme variabilidad en su presentación clínica, es muy probable que no tengan un único mecanismo patogénico, sino que intervengan varios factores diferentes, genéticos o adquiridos (38).

De cualquier forma todavía no es posible establecer un tratamiento eficaz sobre la base de evitar desde el inicio, los factores que promueven la aparición de estos tumores.

Alrededor de la mitad de los hemangiomas son evidentes en el momento del nacimiento y lo habitual es que sean lesiones precursoras poco aparentes. Inicialmente se manifiestan como zonas pálidas, equimóticas, telangiectasias, máculas rosadas, micropápulas rojizas agrupadas o úlceras, cuyo diagnóstico diferencial puede ser muy amplio. Entre la segunda y la cuarta semanas de vida aumentan de tamaño de forma rápida, transformándose en pápulas, placas, nódulos o tumores de color rojo intenso y superficie lisa o lobulada. Durante los primeros 6 ó 12 meses, los hemangiomas infantiles pueden continuar proliferando hasta duplicar o triplicar su tamaño. Posteriormente se estabilizan y después involucionan con lentitud. Los signos indicativos de regresión son la aparición de tractos fibrosos blanquecinos en su superficie y de una coloración gris-rosada o violácea. También disminuye la tensión y la consistencia de la lesión. Un 50% de lesiones han involucionado completamente a los 5 años, un 75% a los 7 años y un 90% a los 9 años (27). Los hemangiomas localizados en la punta nasal, los labios y la zona parotídea involucionan con más lentitud. No obstante, en un determinado caso es prácticamente imposible predecir la duración de cada fase evolutiva, así como el resultado final.

Existen hemangiomas infantiles cuya fase proliferativa es ausente o menor del 25% de la superficie total y se llaman hemangiomas abortivos o mínimamente proliferativos. Se presentan generalmente como placas rosadas con telangiectasias en su superficie con algunas pápulas más rojizas. Tienden a regresar de forma completa y tienen predilección por el tercio inferior del cuerpo (39). Desde el punto de vista clínico, puede ser difícil de diferenciar estas lesiones de las malformaciones capilares pero su estudio inmunohistoquímico GLUT-1 positivo demuestra que son verdaderos hemangiomas (40,41). Estas lesiones son también predominantes en el sexo femenino, en raza caucásica y en neonatos pretérminos (42).

También se ha observado que algunos hemangiomas presentan una fase proliferativa muy prolongada; incluso más allá de los 12 meses de vida, sobre todo los segmentarios e indeterminados, los localizados en región parotídea y aquellos que tienen un importante componente profundo (43).

Los hemangiomas cutáneos pueden clasificarse según la profundidad de afectación en la piel, extensión (superficie corporal afectada) y estado de evolución en el tiempo.

Según la profundidad, pueden ser: a) superficiales (50-60%) con afectación epidérmica exclusiva y son clásicamente denominados hemangiomas capilares. Son tumores lobulados, de color rojo intenso o violáceos, bien delimitados, con capilares diminutos que protruyen en su superficie y les confieren su morfología típica “en fresa”; b) profundos con afectación dérmica exclusiva, que durante muchos años han recibido la denominación de angiomas cavernosos. Son menos frecuentes y están mal delimitados. Se manifiestan como placas, nódulos o tumores eritemato-azulados o de color piel normal. La superficie puede ser irregular, con venas dilatadas y telangiectasias; o c) mixtos con afectación epidérmica y dérmica. Presentan una placa rojiza bien delimitada y tumoración subcutánea de límites menos netos.

Los hemangiomas infantiles se han dividido según su extensión en diferentes tipos: focales (67%) que son lesiones bien delimitadas, en forma de placas o nódulos, con un diámetro menor de 3-5 cm: multifocales (3,6%) constituidos por múltiples lesiones focales en distintas localizaciones; segmentarios (13%) que son lesiones con límites mal definidos, con aspecto geográfico, como placas alargadas, no centradas en un punto y que abarcan segmentos más extensos de piel; e indeterminados (16,5%) formado por lesiones que no llegan a ocupar segmentos corporales pero que tampoco son lesiones bien definidas y localizadas como los hemangiomas focales, generalmente mayores de 4-5 cm (25).

Los hemangiomas suelen ser únicos y afectan a cualquier zona cutáneo-mucosa, aunque en un 5% de los casos las lesiones son múltiples y más de la mitad se localizan en la cabeza y el cuello.

Complicaciones

Se estima que alrededor de un 10% de los hemangiomas crecen ocasionando complicaciones, ya sea por el propio hemangioma o por compromiso de estructuras locales funcionalmente importantes siendo estas más frecuentes en los hemangiomas segmentarios (22,44).

- Complicaciones debidas al propio hemangioma. La complicación más frecuente de los hemangiomas es la ulceración, con una incidencia del 13% de casos. Se debe a la isquemia y a la necrosis de la lesión. Suele ocurrir durante la fase de crecimiento rápido del tumor a una media de edad de 4 meses. Se relaciona sobre todo con hemangiomas segmentarios, de gran tamaño, los mixtos y los localizados en la región perioral, cuello y región anogenital (45,46). Estas lesiones son muy dolorosas, provocan irritabilidad e insomnio y, según la localización, dificultan la ingesta, la defecación o la micción (47). Maguiness y colaboradores han publicado que el blanqueamiento temprano del hemangioma puede ser signo de ulceración inminente (48).

El principal riesgo de los hemangiomas ulcerados es la sobreinfección secundaria, con destrucción de los tejidos blandos o del cartílago subyacente y formación de cicatrices que obligan al tratamiento quirúrgico posterior (46). Las hemorragias profusas son complicaciones infrecuentes de los hemangiomas, aunque sí es común un sangrado leve o moderado en tumores ulcerados, que suelen resolverse mediante compresión directa (46).

A pesar de su carácter involutivo, entre un 20% y un 40% de hemangiomas dejan cambios cutáneos residuales que incluyen: telangiectasias, cicatrices atróficas y decoloración amarillenta de la piel. Así pues, el resultado final de la fase involutiva depende fundamentalmente del tamaño alcanzado por el hemangioma infantil durante la fase proliferativa, de sus características (superficial, profundo o mixto) y de la presencia de ulceración ya que la cicatriz es inevitable si existe ulceración (49). Las consecuencias más graves incluyen la presencia de una piel redundante con tejido fibroadiposo subyacente, destrucción de cartílago subyacente o cicatrices extensas. Estas son más importantes en las lesiones dérmicas de gran tamaño, las de crecimiento rápido, en las de mayor profundidad, en los localizados en la nariz, los labios o los pabellones auriculares (50).

- Complicaciones debidas a la localización del hemangioma. La localización es un factor crucial determinante de la gravedad de los hemangiomas. Las lesiones pequeñas que proliferan lentamente pueden ser muy problemáticas e, incluso, suponer un riesgo vital si afectan a estructuras anatómicas y funcionalmente importantes.

Los hemangiomas periorbitarios, sobre todo los localizados en el párpado superior, suponen un riesgo para la visión y deben ser valorados cuidadosamente. El riesgo de afectación visual se presenta en un 5,6% de todos los pacientes con hemangiomas infantiles (25,51). La complicación más frecuente es el astigmatismo, secundario a la compresión y deformidad corneal. Si las lesiones impiden la apertura palpebral, ocluyendo la pupila, pueden provocar ambliopía. Dado que se trata de una alteración irreversible al cabo de unos pocos días, cuando afecta a niños menores de 6 meses, se considera una verdadera urgencia médica (25,47). Estos hemangiomas orbito-palpebrales también pueden invadir el espacio retrobulbar, comprimir el nervio óptico y ocasionar proptosis y ceguera. Por ello, se recomienda la realización de una exploración oftalmológica en todos los pacientes con hemangiomas periorbitarios y en caso de detectar anomalías en esta exploración se recomienda realizar una ecografía doppler y/o una resonancia magnética (52).

Otra posible complicación muy grave de los hemangiomas es la oclusión de la vía aérea superior. No obstante, se estima que sólo un 10-20% de hemangiomas subglóticos son sintomáticos antes de involucionar espontáneamente. Los síntomas suelen aparecer entre las 6 y 12 semanas de vida, incluyendo crisis de tos seca, estridor inspiratorio, ronquera, cianosis, tiraje, disnea e insuficiencia respiratoria aguda y se deben al crecimiento rápido de la lesión. Los hemangiomas cutáneos que afectan la zona de la barba y la mucosa bucal son los que tienen un riesgo más elevado de extenderse hacia la vía aérea y provocar sintomatología, sobre todo (60%) si afectan las siguientes áreas: preauriculares, mentón, cervical anterior y labio inferior. En estos casos, si no existen síntomas no es necesario realizar exploraciones, pero ante el mínimo signo clínico en un niño menor de 6 meses se debe practicar con urgencia una RNM y/o una fibrobroncoscopia (51).

Los hemangiomas periauriculares pueden ocluir el conducto auditivo externo, provocando una hipoacusia de transmisión reversible cuando involucionan. Excepcionalmente, las lesiones de gran tamaño pueden ocasionar hipertrofia de los huesos mandibulares, maxilares y del pabellón auricular, por incremento del flujo sanguíneo local (22).

En algunos niños se observan múltiples (>10) hemangiomas eruptivos, cupuliformes y de pocos milímetros, afectando la piel y las mucosas. Estas lesiones pueden asociarse con angiomas hepáticos, gastrointestinales, pulmonares o intracraneales **(hemangiomatosis neonatal difusa)** o aparecer aisladamente (**hemangiomatosis neonatal benigna).** El riesgo de afectación visceral es proporcional al número de lesiones cutáneas, sobre todo si afectan las mucosas. No obstante, para la diferenciación de ambos procesos es necesario realizar un examen oftalmológico, una ecografía hepática, una ecografía craneal transfontanelar, un hemograma e investigar la presencia de sangre en heces y orina.

Los hemangiomas hepáticos pueden presentar tres formas de afectación: la focal, la multifocal y la difusa (51). Su curso clínico puede incluir: trombocitopenia, insuficiencia cardiaca congestiva que puede llegar a ser grave y ocasionar la muerte e hipotiroidismo (53). La causa del hipotiroidismo se debe a que en el tejido del hemangioma existe una actividad aumentada de la enzima yodo-tironina deaminasa tipo 3 que inactiva la tiroxina (54). La forma local recuerda al hemangioma congénito rápidamente involutivo (RICH) ya que son GLUT-1 negativos e involucionan espontáneamente. La multifocal, sin embargo, se comporta como los hemangiomas infantiles: son GLUT-1 positivos y presenta fase proliferativa e involutiva. La afectación difusa representa el patrón de afectación más grave. Su tríada clínica típica es hepatomegalia, insuficiencia cardiaca y anemia. El pronóstico de la forma difusa es sombrío (40-80% de mortalidad), ya que con frecuencia existen cortocircuitos arteriovenosos hepáticos que dan lugar a insuficiencia cardiaca grave o a hemorragias internas en las primeras semanas de vida (55).

El riesgo vital asociado a los hemangiomas infantiles es poco frecuente y se produce bien por obstrucción de la vía aérea (1,4% de todos los hemangiomas de todos los pacientes) o por insuficiencia cardiaca congestiva en hemangiomas infantiles hepáticos difusos (0,4%) (25,56).

Síndromes asociados con hemangiomas

A diferencia de las malformaciones vasculares, los hemangiomas excepcionalmente se asocian con síndromes dismórficos. Es fundamental reconocer aquellos hemangiomas que pueden asociar estos síndromes. Destacan el síndrome PHACES y el síndrome PELVIS/SACRAL/LUMBAR.

La existencia de un hemangioma facial gigante, sobre todo en las niñas, debe alertarnos de posibles malformaciones estructurales subyacentes (5-10% de casos) (57). Se ha propuesto el acrónimo de PHACES para describir un síndrome neurocutáneo que asocia: malformaciones intracraneales de la fosa posterior (en especial, síndrome de Dandy-Walker); hemangiomas faciales; anomalías arteriales del polígono de Willis y de los troncos supraaórticos; coartación de aorta y defectos cardiacos (tetralogía de Fallot, comunicación interventricular, etc.); anomalías oculares (cataratas congénitas, microftalmia, coloboma, embritoxon, hipoplasia o agenesia del nervio óptico, exoftalmos, etc.); y malformaciones de la línea media esternal (fisura o agenesia esternal, sinus dérmico torácico, ectopia cordis) o abdominal (rafe supraumbilical). Algunos pacientes también pueden tener hemangiomas subglóticos (58,59).

Estudios recientes destacan la importancia de las anomalías arteriales intracraneales (aneurismas y estenosis) asociadas con los grandes hemangiomas cefálicos, que pueden dar lugar a lo que se ha denominado vasculopatía cerebral de pares craneales (60,61). Se ha propuesto que el factor de crecimiento fibroblástico básico (bFGF) producido por el hemangioma estaría implicado en la progresión de esta vasculopatía oclusiva. La caída brusca de los niveles de bFGF secundaria al tratamiento médico del hemangioma explicaría los infartos cerebrales, ya que este factor es indispensable para el desarrollo de circulación colateral (62).

Se ha destacado la relación entre los hemangiomas perineales, genitales y lumbares con síndromes malformativos. Se han descrito con los acrónimos PELVIS (hemangiomas extensos en periné y genitales que pueden asociarse a malformaciones de los genitales externos, lipomielomeningocele, anomalías vesicorrenales, ano imperforado y lesión cutánea lumbar) (63) y SACRAL [disrafismo espinal sobre todo el lipomeningocele, anomalías anogenitales (ano imperforado, ano en posición anterior y fístula recto perineal), cutáneas (hemangiomas sacros), renales (agenesia renal, alteraciones vesicales o reflujo vesicorrenal)] (64). Posteriormente, se ha propuesto el término LUMBAR para englobar los síndromes que asocian hemangiomas infantiles lumbosacros y anomalías espinales (65,66).

Diagnóstico

Aproximadamente un 90% de hemangiomas superficiales o mixtos se diagnostican fácilmente en función de sus características clínicas, no tienen complicaciones y no se asocian con alteraciones extracutáneas, por lo que no es preciso solicitar ninguna exploración complementaria.

Ante lesiones tumorales congénitas que planteen el diagnóstico diferencial entre un hemangioma y una malformación vascular o máculas eritematosas congénitas que puedan corresponder a hemangiomas incipientes o a malformaciones capilares, una simple visita a las pocas semanas suele ser suficiente para establecer el diagnóstico. No obstante, a fin de poder emitir un pronóstico y adoptar una actitud terapéutica correcta, existen algunas situaciones en las que estaría indicado realizar estudios adicionales: cuando existen dudas diagnósticas sobre si se trata de un hemangioma (hemangiomas congénitos, hemangiomas clínicamente atípicos, lesiones localizadas en la línea media, diagnóstico diferencial con otros tumores o malformaciones vasculares como hemangioendotelioma kaposiforme, fibrosarcoma infantil o rabdomiosarcoma) (67), para valorar la extensión cutánea y extracutánea (hemangiomas palpebrales con afectación orbitaria, hemangiomas en la zona de la barba que pueden obstruir la vía aérea superior, hemangiomatosis neonatal eruptiva asociada a angiomas viscerales, sobre todo hepáticos y digestivos); para seguir la evolución espontánea o la respuesta al tratamiento; en caso de complicaciones, tales como el sangrado de hemangiomas viscerales; y cuando pueden existir malformaciones asociadas (síndrome PHACES y el síndrome PELVIS/SACRAL/LUMBAR) (51). Las técnicas radiológicas a realizar son:

1. La ecografía combinada con imágenes doppler en color y análisis espectral doppler de los canales vasculares. Sirven para valorar el contenido tisular y las características del flujo de las lesiones vasculares (68,69). Son técnicas no invasivas, relativamente baratas y útiles para establecer un diagnóstico diferencial con tumores sólidos y malformaciones vasculares de bajo flujo. Sus principales inconvenientes son que no permiten valorar con precisión la extensión de las lesiones y, sobre todo, que dependen de la experiencia del ecografista (69). Así pues, el problema más frecuente es que ecografistas no familiarizados con lesiones vasculares pediátricas confundan los vasos de flujo rápido de los hemangiomas con malformaciones arteriovenosas (69).

2. Resonancia nuclear magnética (RNM). Es la técnica de elección para el estudio de hemangiomas y malformaciones vasculares cutáneas, a pesar de que es sofisticada, cara y, en pacientes pediátricos, requiere sedación en la mayoría de casos. Permite definir la extensión exacta de las lesiones y diferenciar si se trata de malformaciones de alto flujo (malformaciones arteriovenosas), de bajo flujo (malformaciones capilares, venosas y linfáticas) o combinados (69). Los hemangiomas se caracterizan por masas polilobuladas, bien delimitadas, con una señal de intensidad intermedia en secuencias T1 y una señal moderadamente hiperintensa en secuencias T2 (69,70).

3. La radiografía convencional está indicada para estudiar si existe asimetría ósea de las extremidades, afectación ósea o articular y calcificaciones de partes blandas. La radiografía cervical en hiperextensión permite intuir la obstrucción de la vía aérea en pacientes con hemangiomas en la zona de la barba.

4. La arteriografía es una técnica invasiva y cara, reservada para pacientes en los que no ha podido establecerse un diagnóstico específico con RNM o con lesiones de alto flujo tributarias de ser embolizadas. Su utilización está muy limitada actualmente en los hemangiomas, reservándose para aquellos pacientes con hemangiomas hepáticos múltiples o de gran tamaño y hemangiomas cutáneos gigantes que ocasionan insuficiencia cardiaca y no responden al tratamiento farmacológico (51,71).

5. Cuando a pesar de estas técnicas existen dudas diagnósticas, está indicada la realización de un estudio histológico de la lesión ya que la RNM no siempre puede distinguir entre tumores altamente vascularizados y otras anomalías vasculares. Diversos casos clínicos publicados ejemplifican estas situaciones en las que tumores malignos son diagnosticados como hemangiomas infantiles (67,72). En los casos en que la biopsia sea necesaria, se recomienda realizarla en quirófano, sobre todo en las lesiones que presentan vasos de alto flujo en las pruebas de imagen, debido a la posibilidad de que se produzcan complicaciones como hemorragia y hematomas (72).

Tratamiento

El tratamiento de los hemangiomas infantiles puede ser muy complejo y a menudo precisa atención multidisciplinaria. La decisión de tratar debe ser individualizada, sopesando los riesgos terapéuticos y los beneficios potenciales. Con frecuencia es conveniente mantener una actitud expectante (no intervención activa con estrecho seguimiento), pero es necesario tratar sin demora los casos en los que exista un riesgo vital o funcional o para prevenir complicaciones como el dolor, la ulceración y las secuelas estéticas. Si consideramos el impacto psicológico que una tumoración vascular visible provoca en el desarrollo del niño y sus padres durante un periodo prolongado y la mínima morbilidad que en la actualidad representan la terapia con B-bloqueantes o la extirpación quirúrgica, la postura de abstención terapéutica puede ser la más cómoda pero no la más indicada (27,66,73).

En general, se consideran indicaciones absolutas de tratamiento en los casos siguientes (56,74–76):

- Hemangiomas potencialmente mortales (obstrucción de la vía aérea) o que ponen en peligro la capacidad funcional (periocular por ejemplo).
- Hemangiomas ulcerados con dolor y/o ausencia de respuesta a las medidas básicas de cuidado de heridas.
- Hemangiomas con riesgo de cicatrices permanentes o desfiguración (los localizados en medio de la cara, nariz y labios, también en sitios no visibles subsidiarios de desfiguración).

En muchos casos, la indicación de tratamiento puede ser más discutible, especialmente en aquellos en los que la indicación es por la previsión de secuelas estéticas que no siempre es fácil de predecir. Aunque existen ciertos factores pronósticos, como la altura, relieve y bordes del componente superficial, cada hemangiomas es diferente (74). Por tanto, la indicación de tratar un hemangioma infantil está basada en el consenso entre el equipo médico y los padres.

Mención aparte merece, cuando iniciar el tratamiento de los hemangiomas infantiles. Dado que la mayoría de los hemangiomas son detectados antes del mes de vida y, que a los 5 meses de vida, el 80% de los hemangiomas infantiles ya alcanzaron su tamaño máximo y es cuando las complicaciones como ulceración y alteraciones cutáneas ya se han podido producir, es importante incidir en que los hemangiomas subsidiarios de tratamiento (segmentarios, grandes, perineales, faciales,…) han de ser derivados a unidades especializadas al diagnóstico (25,27).

Hasta el año 2008, los corticoides orales eran el tratamiento de elección para los hemangiomas complicados: se administraban en dosis de 2-3 mg/Kg/día y hasta un tercio de los pacientes no respondían al tratamiento. Los principales efectos secundarios de los corticoides orales en altas dosis eran: insomnio e irritabilidad, trastornos gastrointestinales, aumento de la presión arterial, aspecto cushinoide, supresión del eje hipotálamo-hipofisario y enlentecimiento temporal de la velocidad de crecimiento (77). El interferón α era también un tratamiento efectivo para los hemangiomas infantiles pero tenía un alto riesgo de diplejia espástica, por lo que su uso se restringe a casos excepcionales de riesgo vital o funcional en los que hay contraindicación o falta de respuesta a otros tratamientos (78).

En el año 2008, se descubrió el efecto del propanolol y hoy en día se considera el tratamiento de elección de los hemangiomas infantiles en diferentes guías a nivel mundial (11,79–83). Numerosos estudios y metanálisis demuestran su eficacia sobre cualquier otro tratamiento tópico u oral para tratar hemangiomas infantiles en cualquier localización corporal (84–90). Los efectos secundarios de los betabloqueantes son: 1) cardiovasculares (bradicardia e hipotensión); 2) bronquiales (broncoconstricción e incremento de la resistencia de la vía aérea de mediano calibre); 3) metabólicos (hipoglucemia) (91); 4) renales (reducción del filtrado glomerular), y 5) sistema nervioso central (posible afectación de la memoria, la calidad del sueño, el estado de ánimo y las funciones psicomotoras) (92).

El tratamiento debe iniciarse en lactantes de 5 semanas a 5 meses de edad. La dosis inicial recomendada en el ensayo clínico multicéntrico realizado es de 1 mg/Kg/día administrada en dos dosis (84). Se recomienda aumentar la dosis bajo supervisión médica hasta alcanzar la dosis terapéutica siguiendo la siguiente pauta: 1 mg/Kg/día durante una semana, 2 mg/Kg/día durante otra semana y después 3 mg/Kg/día como dosis de mantenimiento durante 6 meses (93). Con esta pauta se consigue un 98% de éxito de tratamiento con un 63% de resoluciones completas a los 6 meses de tratamiento (94). En una minoría de pacientes (19-21%) que presentan una recaída de los síntomas después de la suspensión del tratamiento, el propanolol puede reiniciarse en las mismas condiciones, obteniendo una respuesta satisfactoria.

Otras opciones terapéuticas son:

- los betabloqueantes tópicos (el propanolol y el maleato de timolol tópico): Son eficaces en el tratamiento de lesiones superficiales tanto en fase proliferativa como involutiva, sin presentar efectos locales o sistémicos significativos aunque sus beneficios son superados por la vía sistémica (95–97).

- El láser: Las indicaciones de tratamiento con láser en los hemangiomas infantiles son tres: tratamiento de la fase proliferativa, tratamiento de los hemangiomas ulcerados y tratamiento de las secuelas de los hemangiomas: telangiectasias y alteraciones texturales residuales. Sin embargo, no existe evidencia suficiente para recomendar el tratamiento con láser como primera opción terapéutica en fase proliferativa del hemangioma infantil (98,99).

- Tratamiento quirúrgico: Gracias a la introducción del propanolol en el tratamiento de los hemangiomas, las secuelas que necesitan corrección quirúrgica han disminuido considerablemente. Aun así a veces puede ser necesaria la corrección quirúrgica de un residuo fibroadiposo

significativo, piel expandida que no ha recuperado su elasticidad o cicatrices secundarias a la ulceración (94,100). También puede ser la primera opción de tratamiento en hemangiomas infantiles pedunculados, hemangiomas infantiles con ulceración dolorosa y persistente, compresión sobre el globo ocular y deformidad progresiva facial.

Actualmente, se están buscando betabloqueantes sistémicos eficaces y menos tóxicos como el acebutolol oral, atenolol oral o el nadolol oral para evitar posibles efectos adversos como el broncoespasmo o las alteraciones del SNC (fundamentalmente trastornos del sueño), aunque sin ventajas significativas frente al propanolol (101–103).

1.3.1.1.2. Hemangiomas congénitos

Estos tumores presentan una característica típica: su aparición como totalmente desarrollados en el momento del parto, lo que implica que su fase proliferativa se ha llevado a cabo exclusivamente "in útero". Inicialmente se describió la evidencia de que su involución era mucho más rápida que en los hemangiomas convencionales (104). Posteriormente grupos de Boston, París y Arkansas confirmaron la existencia de angiomas congénitos que no involucionaban nunca, dando así origen a dos subgrupos de hemangiomas congénitos: los rápidamente involutivos o RICH (rapidly involuting congenital hemangioma) y los no involutivos o NICH (no involuting congenital hemangioma) (104–106). Se ha especulado si el NICH correspondía con una fase final del RICH dado que ambos comparten características anatomopatológicas y radiológicas (107). Posteriormente se describió un tercer tipo: los PICH (parcially involuting congenital hemangiomas, hemangioma congénito parcialmente involutivo) que representa un RICH con regresión incompleta (108). Recientemente, se ha descubierto que los hemangiomas congénitos se deben a mutaciones somáticas en mosaico en GNAQ y GNA11 (109).

Estas lesiones se manifiestan bien como tumores violáceos con telangiectasias y algunas flebectasias, tumores compactos y lobulados del color de la piel normal, nódulos duros abollonados de color rosado y con halos pálidos o placas violáceas infiltradas con un halo azulado y lanugo (22). Su aspecto clínico obliga a descartar tumores de partes blandas del recién nacido (rabdomiosarcoma embrionario, fibrosarcomas, etc.) (72,110).

i- Hemangiomas congénitos rápidamente involutivos (RICH): No presentan fase proliferativa postnatal y su involución es más o menos completa a los 14 meses de vida.

Otro rasgo significativo es que de forma diferente a los hemangiomas infantiles en los que las niñas son tres veces más afectadas, los RICH afectan a ambos sexos por igual (111). Puede transitoriamente producir plaquetopenia por atrapamiento plaquetario por el tumor pero no es un verdadero síndrome de Kasabach-Merritt (71). Como es lógico, una vez solventada la dificultad diagnóstica de identificarlos precozmente, el tratamiento de elección es conservador y consiste en esperar durante unos meses la involución de la tumoración. En ocasiones, y cuando su tamaño es muy grande, se ulceran, sangran y obligan a tomar medidas de soporte, incluso precisando embolización o extirpación quirúrgica. Mucho más frecuente, es la necesidad de corregir las deformidades estéticas postinvolutivas, ya sean cicatrices o atrofias que producen asimetría facial (112).

ii- Hemangiomas congénitos no involutivos (NICH): Sus características clínicas fundamentales son el desarrollo completo de la tumoración intraútero y la ausencia de cambios significativos durante la infancia (113). Igualmente, es mayor la dificultad diagnóstica que la terapéutica ya que una vez que se han identificado el tratamiento de elección es la extirpación quirúrgica. El descubrimiento de un marcador específico permitirá en un futuro que la resección sea lo más precoz posible, evitando así la espera inútil que confirmé la falta de involución (111).

iii- hemangioma congénito parcialmente involutivo: Clínica y radiológicamente se presentan como un RICH, pero remiten sólo de forma parcial. Inician la regresión en los primeros meses de vida hasta los 12 meses pero no la completan. Algunos casos regresan de manera lenta hasta los 30 meses de vida, pero no desaparecen del todo. En ambos casos, las lesiones toman un aspecto indistinguible del NICH (13,114).

1.3.1.1.3. Angioma en penacho o angioblastoma de Nakagawa (tufted angioma)

Descrito en 1949 por Nakagawa, es un tumor de características clínicas e histológicas benignas, aunque puede ser localmente agresivo. Suele aparecer en el primer año de vida aunque en un 15% de los casos está presente en el nacimiento y en ocasiones aparece en la edad adulta. Es un tumor infrecuente cuya incidencia es de 0,9/100.000.

Se presenta como máculas, placas o tumores marrones rojizos o violáceos, únicos o múltiples, mal delimitados, infiltrados al tacto, que suelen tener un componente nodular profundo. A veces es un tumor doloroso, que se acompaña de hiperhidrosis localizada y con lanugo en su superficie (115). Se localiza principalmente en el cuello, la zona superior del tronco y en las extremidades. Las lesiones crecen lentamente alcanzando un gran tamaño sin tendencia a involucionar aunque existen casos descritos que han regresado espontáneamente (116).

Este tumor junto al hemangioendotelioma kaposiforme (HEK) son consideradas como diferentes espectros dentro del mismo tipo de tumor. Así pues, el angioma en penacho es más superficial y presenta un comportamiento más indolente que el hemangioendotelioma kaposiforme aunque puede complicarse en un 10% con el síndrome de Kasabach-Merritt (117). Es una microangiopatía junto con una trombocitopenia que se produce por un atrapamiento de las plaquetas en el interior del tumor que causa una coagulopatía de consumo (118). La trombocitopenia severa, casi siempre por debajo de las 15.000 plaquetas es patognomónica del proceso con elevación del dímero D y disminución del fibrinógeno (119,120).

Generalmente son de tamaño moderado y exclusivamente cutáneos, por lo que su extirpación es generalmente posible. También, ha sido descrita la respuesta al láser y al tratamiento farmacológico con corticoides e interferón o vincristina. Investigaciones futuras nos permitirán reconocer previamente estos patrones evolutivos y aplicar protocolos terapéuticos dirigidos (121).

1.3.1.1.4. Hemangioma de células fusiformes

Se trata de un tumor benigno, habitualmente adquirido y con presentación multifocal y heterogénea. Respecto a su incidencia no se ha encontrado un pico de edad característico ni un predominio de sexos, salvo en su forma solitaria en la que su inicio típico es en la edad adulta más que en la infancia. Afecta principalmente a la porción distal de las extremidades y con frecuencia se asocia al síndrome de Maffucci, al síndrome de Klippel-Trenaunay y al linfedema congénito (71).

El tratamiento de elección es la escisión quirúrgica con márgenes aunque la recurrencia posterior es frecuente (122).

1.3.1.1.5. Granuloma piógeno granuloma telangiectásico o botriomixoma

Es una lesión vascular, relativamente frecuente, que afecta a niños, adultos jóvenes y pacientes que reciben tratamiento sistémico con derivados sintéticos de la vitamina A. Existe controversia sobre si constituye una verdadera neoplasia benigna o un proceso vascular reactivo, asociado a traumatismos o factores hormonales. Su aspecto clínico típico es una pápula o nódulo ligeramente pediculado de 0,5 a 2 cm de diámetro, de color rojo intenso y consistencia friable, que sangra con facilidad y progresa en pocas semanas. Se localiza principalmente en las zonas expuestas a traumatismos, como los dedos de las manos, antebrazos, cara y, a veces, mucosa oral. El diagnóstico de confirmación es histológico, que siempre está recomendado por su posible confusión con etiologías de carácter maligno (melanoma amelanocítico o el nevus de Spitz) (123,124).

Dadas las frecuentes complicaciones del granulo piógeno con sangrado y ulceración; y que al encontrarse con mayor frecuencia en la cara puede causar deformidad su tratamiento debe realizarse al diagnóstico. El tratamiento con láser o cauterización no resultan efectivos ya que el granuloma alcanza la dermis reticular siendo la escisión quirúrgica una opción terapéutica efectiva y definitiva (121). Actualmente, el tratamiento de los granuloma piógenos con un b-bloqueante tópico al 0,5% en gel (Timolol) está siendo efectivo en diversos casos clínicos reportados (125,126).

1.3.1.2. Localmente agresivos o *borderline*

1.3.1.2.1. Hemangioendotelioma kaposiforme

Es un tumor vascular infrecuente, cutáneo y ocasionalmente visceral. De singular agresividad se le considera localmente agresivo o de bajo grado de malignidad por no dar lugar a metástasis. El hemangioendotelioma kaposiforme (HEK) es una entidad excepcional, que afecta exclusivamente a niños. La prevalencia es de aproximadamente 0,91/100.000 niños y la incidencia de 0,07/100.000 niños (119,121). Es frecuente su localización en el retroperitoneo o mediastino donde causan su mayor morbilidad, pero también puede afectar a la piel en forma de placas o tumores eritemato-violáceos infiltrados y duros al tacto. Mediante TAC o RNM se puede demostrar su carácter infiltrativo y la biopsia cutánea muestra hallazgos combinados de los hemangiomas infantiles y del sarcoma de Kaposi. A veces se asocia a linfangiomatosis. No metastatiza y el

pronóstico depende del tamaño y de la localización de la lesión. Las lesiones de gran tamaño que afectan partes blandas profundas, mediastino o retroperitoneo son irresecables y pueden provocar la muerte si se complican con el síndrome de Kasabach-Merritt, complicación que ocurre en un 70% de los pacientes con HEK.

La evolución a corto y medio plazo va estrechamente ligada a su respuesta al tratamiento farmacológico y a la posibilidad de su extirpación quirúrgica. Aunque tradicionalmente se han publicado cifras de mortalidad cercana al 50%, el mejor conocimiento de este tumor y la instauración de protocolos terapéuticos más agresivos han conseguido disminuirla.

La indicación quirúrgica es absoluta pero desgraciadamente, con mucha frecuencia, el tamaño y la localización lo hacen irresecable. Si no aparece coagulopatía, debe ensayarse el tratamiento farmacológico, iniciando la administración de corticosteroides (2 mg/Kg/día) y determinando el β-FGF en orina, si está elevado hay esperanzas de respuesta al interferón α. Igualmente, la vincristina se ha demostrado eficaz en el tratamiento de estos tumores y la evolución a largo plazo es superior en los casos de respuesta precoz a este fármaco. El problema terapéutico grave emerge cuando aparece trombopenia severa, la extirpación es imposible y no hay respuesta al tratamiento farmacológico. Entonces el tratamiento con medidas de soporte queda como única opción. La Sociedad Española de Hematología y Oncología Pediátricas (SEHOP) recomienda la asociación de vincristina, aspirina y ticlopidina (127,128). Es importante recordar que la transfusión de plaquetas no mejora e incluso empeora el atrapamiento plaquetario por el endotelio tumoral por lo que debe reservarse para los casos en lo que es posible la cirugía (siempre justo antes de la intervención, ya que se consumen en pocas horas) y cuando existe sangrado activo (129).

En los últimos dos años, se ha visto que el mejor tratamiento para este tumor es la Rapamicina oral en dosis de 0,05-0,15 mg/Kg/día (máximo 2 mg/día) (121,130–132).

1.3.1.2.2. Angioendotelioma intralinfático papilar o tumor de Dabska

Es un tumor vascular de bajo grado de malignidad que se describe casi exclusivamente en niños y adultos jóvenes, aunque también se han descrito algunos casos congénitos. Las lesiones se localizan en la dermis y el tejido celular subcutáneo de cualquier parte del cuerpo: la cabeza, el cuello, el tronco o las extremidades. Por lo general, se presentan como masas mal definidas que

pueden impartir un color violáceo a la piel. Algunos se asocian con malformaciones vasculares. El tratamiento de elección es la exéresis quirúrgica (121,133).

1.3.1.2.3. Hemangioendotelioma retiforme

Es un tumor superficial localizado de crecimiento lento que ocurre en adultos jóvenes y en ocasiones en niños. Estos tumores normalmente crecen sobre o debajo de la piel de los brazos, piernas y el tronco. A veces regresa con el tiempo pero nunca metastatiza. El tratamiento consiste en la exéresis quirúrgica de la lesión con bordes limpios. Se puede dar tratamiento de radio o quimioterapia cuando el tumor regresa o bien cuando ya no es quirúrgico (134).

1.3.1.2.4. Hemangioendotelioma compuesto

Se trata de una lesión muy poco frecuente, que suele afectar a adultos aunque se ha descrito un caso congénito. Suele localizarse en piel y tejido subcutáneo y su comportamiento es localmente agresivo pero no se han descrito metástasis. Contiene áreas reminiscentes de los otros tipos de hemangioendoteliomas (retiforme, fusocelular, epitelioide) junto con áreas de aspecto angiosarcomatoso. Su tratamiento de elección es la exéresis quirúrgica aunque la radioterapia y la quimioterapia pueden utilizarse en caso de metástasis (135,136).

1.3.1.2.5. Sarcoma de Kaposi (SK)

Es una neoplasia vascular maligna relacionada con la infección del virus del herpes simple (VHS) tipo 8, sobre todo en inmunodeprimidos. Se distinguen 4 variantes clínicas: SK clásico (afecta a mayores de 50 años), SK endémico (afecta a hombres entre 30 y 40 años), SK epidémico (aparece en sujetos con recuento de CD4 < 500/mm3) y SK por inmunosupresión (afecta a pacientes trasplantados, oncológicos o con regímenes de inmunosupresión). La infección de las células endoteliales de vasos sanguíneos con HHV-8 conduce a su reprogramación hacia endotelio linfático mediante la inducción de genes específicos de linaje linfático y la supresión de genes de vasos sanguíneos. En niños es muy poco frecuente y puede ser causada por una infección por VIH o alteraciones del sistema inmune. Las lesiones pueden localizarse en la piel, la boca o la garganta

Las lesiones en piel son rojas, purpúricas o marrones y cambian de planas a sobreelevadas. El tratamiento incluye quimioterapia (134).

1.3.1.3. Malignos

1.3.1.3.1. Angiosarcoma

Tumor maligno infrecuente con predilección por la piel expuesta al sol de la cara y cuello y que predomina en pacientes adultos y ancianos (137). Su curso clínico es muy agresivo, con alta tasa de recidivas y metástasis (137). En raras ocasiones puede aparecer en niños y en esos casos es más frecuente en las extremidades inferiores, en pacientes de sexo femenino y tienden a ser pequeños y unifocales (138).

Suele presentarse en forma de placas-tumores de coloración rojiza de rápido crecimiento. Y la ulceración puede estar presente (121,139).

1.3.1.3.2. Hemangioendotelioma epiteloide

Es un subtipo histológico de hemangioendotelioma extremadamente raro en niños; su máxima incidencia es ente la 4º y 5º décadas, con un ligero predominio en mujeres. Aunque inicialmente fue clasificada como un tumor vascular de malignidad intermedia, actualmente se le considera un tumor maligno, ya que muestra una tasa de metástasis de entre el 20 y el 30% y una tasa de mortalidad de entre el 10% y el 20%. Curiosamente, en comparación con los hemangioendoteliomas epiteloides que surgen en las vísceras y partes blandas profundas, los cutáneos primarios tienen una baja tasa de recidiva local y un bajo potencial metastásico (121,139).

Los casos indolentes se mantienen en observación mientras que en los casos agresivos se pueden utilizar: Interferón, Talidomida, Sorafenib, Rapamicina e incluso quimioterapia similar a la utilizada para angiosarcomas. Cuando es posible los hemangioendoteliomas se tratan quirúrgicamente (140,141).

1.3.2. MALFORMACIONES VASCULARES

1.3.2.1. Malformaciones vasculares simples

1.3.2.1.1. Malformaciones capilares

Constituyen vasos anormales hamartomatosos, presentes desde el nacimiento y que persisten hasta la edad adulta. Recientemente se ha descubierto la base genética de muchas de estas malformaciones y de los síndromes que asocian. La mayoría de los casos se trata de mutaciones activadoras en la vías de las Ras-MAP-Kinasa o del PI3KCA (142,143).

Estas lesiones han sido referidas inadecuadamente en muchas ocasiones como "angiomas planos". Están constituidos por abundantes capilares maduros y dilatados, con paredes finas, localizados en la dermis superficial. Afectan intrínsecamente a vénulas y existen 5 formas diferenciadas:

1. Las malformaciones capilares mediales o manchas Salmón: son muy frecuentes, ya que afectan a más del 40% de recién nacidos, y se heredan con patrón autosómico dominante. Consisten en pequeñas máculas rosadas o rojizas, irregulares, localizadas en la línea media facial, occipital o nucal. Estas lesiones se conocen como "beso del ángel" en la frente y "picotazo de la cigüeña" en el cuello. Mientras que las lesiones localizadas en la línea media facial desaparecen en el 95% de casos alrededor del año de edad, más del 50% de las malformaciones capilares mediales localizadas en la nuca y sobre la columna vertebral persisten durante toda la vida. Las lesiones localizadas en la zona media lumbosacra ocasionalmente pueden ser marcadores de disrafismos ocultos (65,144–146).

2. Por el contrario, **las malformaciones capilares lateralizadas o manchas en vino de Oporto (MVO)** se observan en un 0,3-0,5% de recién nacidos. Se ha descubierto recientemente que las MVO representan mutaciones somáticas en el gen GNAQ (142). Se trata de máculas o placas discretamente sobreelevadas, con bordes geográficos y de mayor tamaño y de color rojizo o violáceo más intenso que las variedades mediales. Suelen ser unilaterales y siguen una disposición metamérica. Se localizan principalmente en la cara (83%) siendo dos veces más frecuentes en el lado derecho que en el izquierdo, aunque pueden afectar cualquier zona del cuerpo. Tienden a persistir durante toda la vida,

creciendo proporcionalmente al resto del organismo. Con el tiempo, adquieren una coloración violáceo-azulada oscura y una superficie sobreelevada, sobre la que aparecen pequeñas pápulas o nódulos (144,147,148).

3. Malformación capilar reticulada: Son lesiones reticuladas, de color rosa, mucho más tenues que las manchas en vino de Oporto y con bordes menos definidos. Por lo general, se presentan lateralizadas y de distribución segmentaria. Son más frecuentes en las extremidades y cuando se extienden al tronco a menudo se paran en la línea media. Este tipo de malformación puede verse:

a) de forma aislada.

b) asociado a sobrecrecimiento de partes blandas de la extremidad afectada o más raramente de la extremidad contralateral o de un hemicuerpo (malformación capilar difusa con sobrecrecimiento DCMO (*diffuse capillary malformation with overgrowth)* (149).

c) asociada a macrocefalia (malformación capilar-macrocefalia) (MC-M) Los pacientes con MC-M pueden desarrollar complicaciones graves, como asimetría cerebral ventriculomegalia, malformación de Arnold-Chiari, herniación cerebelosa, displasia cortical, polimicrogiria y tumor de Wilms (150–152). Se relaciona con mutaciones somáticas activadoras de la vía PI3K (153,154).

4. "Cutis marmorata telangiectásica congénita" (CMTC): Presenta una incidencia estimada de 1/3000 neonatos y tiene un patrón de herencia autosómico recesivo. Se distinguen formas localizadas, generalmente segmentarias y bien delimitadas en la línea media, y formas generalizadas. Se manifiesta con máculas reticuladas de aspecto marmóreo, de color eritematoso o violáceo-azulado, asociado con telangiectasias y a veces con depresiones atróficas con el mismo patrón. Es más frecuente en el miembro inferior, tronco, seguido de cara y extremidades superiores. Ocasionalmente se ulceran y pueden involucionar por completo o persistir durante toda la vida (155).

5. Telangiectasias: Son vasos capilares dilatados que se presentan como lesiones de color rojo y tamaño pequeño, dispuestas en un patrón lineal, estrellado o puntiforme. Pueden ser únicas o múltiples. En el diagnóstico diferencial de las telangiectasias múltiples estaría la telangiectasia hemorrágica hereditaria (THH) o la enfermedad de Rendu-Osler-Weber (156,157).

Dada la escasa tendencia a la involución, las manchas en vino de Oporto y las telangiectasias pueden cubrirse con maquillajes o tratarse con láser de colorante pulsado de alta intensidad. Este láser emite pulsos de energía luminosa de 577 a 585 nm durante 360 μseg y penetra a una profundidad de 0,75 mm. Siguiendo el principio de fototermólisis selectiva, la energía es absorbida exclusivamente por la oxihemoglobina intravascular, sin lesionar las estructuras adyacentes (158). Sin embargo, a pesar de los avances en este campo no todas las lesiones responden de la misma manera, por lo que el tratamiento no es totalmente satisfactorio. En un 30% no se obtiene ninguna respuesta o esta es mínima. Los efectos secundarios son mínimos e incluyen hiperpigmentación transitoria (1%), cicatrices (0,1%) e hipopigmentación (158,159). En casi la mitad de las lesiones es posible observar una recidiva parcial a los 4 años de finalizar el tratamiento (160).

Los pacientes con MVO con áreas hipertróficas pueden beneficiarse más rápidamente con la cirugía o con láser de CO2 o Nd:YAG. Si hay hipertrofia de tejidos blandos, se trata habitualmente con cirugía convencional (158).

1.3.2.1.2. Malformaciones venosas

Es la malformación vascular periférica más frecuente con una incidencia aproximada de 1-2/10.000 recién nacidos (161). Tienen como origen una ectasia venosa congénita de un territorio venoso fisiológico o el desarrollo anormal del árbol vascular eferente. La etiología de las malformaciones venosas espontáneas se ha atribuido clásicamente a mutaciones somáticas y, en al menos el 50% de los casos, se han identificado mutaciones del dominio tirosina cinasa del receptor de la angiopoyetina TIE2 de la célula endotelial (154,162).

Puede ser localizada y afectar a la piel o mucosas indistintamente e incluso invadir estructuras adyacentes como la grasa, el músculo, el tendón y el hueso. Se localizan habitualmente en la cabeza y cuello (40%), extremidades (40%) y tronco (20%) (161).

Muchas malformaciones venosas han sido denominadas incorrectamente “hemangiomas cavernosos”, aunque el patrón de crecimiento, la actitud terapéutica y el pronóstico de ambas lesiones son completamente diferentes. Así pues, están presentes al nacimiento, aunque no se evidencian hasta semanas, meses y en ocasiones años después, no desaparecen espontáneamente, a diferencia de los hemangiomas, y crecen de forma paralela al desarrollo fisiológico del niño.

Presentan cambios y exacerbaciones con los cambios hormonales o los traumatismos. En la práctica, ante un supuesto "hemangioma profundo" que no involuciona, debemos sospechar que se trata de una malformación venosa (161,163).

Clínicamente se manifiestan como pápulas, nódulos o tumores agrupados de color azulado o violáceo. Su tamaño oscila con los cambios de postura; por ejemplo, las localizadas en miembros inferiores aumentan con la bipedestación y llegan a provocar pesadez, sensación de piernas cansadas o calambres. Se pueden vaciar fácilmente tras la aplicación de presión local mantenida pero retornan a su volumen inicial al suspender la presión. No se palpa pulso ni thrill, y no suelen presentar aumento de temperatura. Dado que son zonas de estasis sanguínea, pueden dar lugar a fenómenos trombóticos locales con formación de calcificaciones que pueden palparse (flebolitos) y generan dolor. La presencia de flebolitos calcificados, fácilmente demostrables mediante radiografía simple es un dato patognomónico de esta malformación (161).

En este grupo de malformaciones se han descrito trastornos de la coagulación, concretamente una coagulación intravascular localizada (CIL), diferente de la coagulación intravascular diseminada del síndrome de Kasabach-Merrit. Se debe a un consumo de factores de la coagulación dentro de la malformación. Se caracteriza por anemia hemolítica, trombocitopenia y coagulopatía. En estos pacientes suele estar bajo el fibrinógeno (<0,5 g/L), y el dímero-D elevado (164,165).

Los estudios mediante pruebas de imagen permitirán delimitar la extensión de la lesión, ayudar a definir su mejor abordaje y, en ocasiones, formar parte del propio acto terapéutico. La ecodoppler y la resonancia magnética muestran que se trata de lesiones vasculares de flujo lento y permiten definir su extensión (166). La flebografía mediante punción directa de la lesión con inyección de contraste en una vena superficial va a permitir delimitar anatómicamente la extensión y los componentes de la malformación y estudiar los sistemas venosos superficial y profundo de las extremidades en pacientes tributarios de cirugía venosa. Se realiza generalmente como paso previo a la esclerosis de la lesión. En alteraciones vasculares complejas de las extremidades, con edema intenso y venas dilatadas, no es recomendable esta técnica, ya que precisa administrar grandes volúmenes de contraste (163,166–169).

El estudio histológico no suele requerirse de manera rutinaria. No obstante, en caso de dudas diagnósticas puede ser necesaria la realización de una biopsia para confirmar el diagnóstico.

La mayoría de malformaciones venosas solitarias son asintomáticas en la primera infancia y no requieren tratamiento urgente. Cuando aumentan de tamaño y provocan síntomas por compresión de estructuras adyacentes, sobre todo nerviosas, puede plantearse tratamiento. El tratamiento combina la aplicación de: medidas de compresión, láser (Nd:YAG) (170), láser diodo intralesional (171,172), dual de láser de colorante pulsado y Nd:YAG (173), escleroterapia o extirpación quirúrgica dependiendo de la profundidad, la extensión y la localización de la lesión (15).

De todos estos tratamientos, la escleroterapia es con frecuencia el tratamiento de primera línea. Los agentes esclerosantes (etanol, polidocanol, tetradecil sulfato de sodio, bleomicina,..) causan una irritación de las células endoteliales con la consecuente inflamación. Posteriormente, de forma secundaria, se genera la formación de un trombo que impide la circulación de la sangre y favorece que paulatinamente las venas se transformen en cordones fibrosos –esclerosados- que acaban reabsorbiéndose (163,174–179).

Aunque lo deseable en todos los casos sería la resolución completa de la malformación mediante escleroterapia, en muchas ocasiones, por extensión o localización anatómica de la misma, esta no es posible y habría que optar por un tratamiento parcial con fines principalmente paliativos o como apoyo preoperatorio buscando una reducción del tamaño de la lesión (180). Pueden dividirse, por tanto, desde el punto de vista quirúrgico en 2 grandes grupos: las formas localizadas y resecables, y las formas difusas e irresecables. Al igual que en otros tipos de malformaciones, se está empezando a utilizar la Rapamicina en este grupo de pacientes con resultados esperanzadores (181).

1.3.2.1.3. Malformaciones linfáticas

Las alteraciones congénitas del drenaje linfático constituyen un tipo de malformación vascular de bajo flujo en la que pueden estar afectados los conductos o los ganglios linfáticos en diferentes grados de intensidad y con manifestaciones clínicas diversas. Su frecuencia estimada es de 1 por cada 400 nacimientos. Sin embargo, en un gran número de pequeñas malformaciones torácicas o abdominales son asintomáticas y no se diagnostican. En un 90% de los casos afectan a cara y cuello, quizás por la compleja distribución del sistema linfático a ese nivel.

Por definición están presentes en el nacimiento, aunque sólo el 60% se diagnostican en ese momento, especialmente en las formas más agresivas. Un 35% aparecen en la primera década y finalmente un 5% aparecen en la pubertad, adolescencia o embarazo.

Las malformaciones linfáticas que afectan a la piel se pueden clasificar en dos categorías: el linfedema y las malformaciones linfáticas quísticas. El linfedema puede ser primario como resultado de una hipoplasia de los troncos y los nódulos linfáticos, o secundario a otros procesos, por disfunción del sistema linfático. Las malformaciones linfáticas quísticas se dividen en macroquísticas, microquísticas o mixtas.

Las más frecuentes son las malformaciones linfáticas microquísticas o malformaciones linfáticas superficiales que afectan la piel, la hipodermis o la submucosa. El término "linfangioma", aunque inapropiado, también se ha utilizado para denominar estas malformaciones linfáticas. Se manifiestan como múltiples vesículas pequeñas y agrupadas, que pueden tener una superficie verrucosa. Muchas veces contienen vasos sanguíneos, que les confiere un aspecto purpúrico o hemorrágico. En el tejido subcutáneo adyacente existen cisternas linfáticas dilatadas, con paredes musculares, que conectan con el componente superficial y provocan una tumefacción difusa. Las lesiones se localizan predominantemente en las axilas, los hombros, el cuello, las zonas proximales de las extremidades y la lengua (182).

Las malformaciones linfáticas macroquísticas o profundas consisten en grupos de quistes linfáticos de gran tamaño, interconectados y tapizados por un fino endotelio. Se manifiestan con nódulos subcutáneos recubiertos por piel normal. Están presentes al nacer o aparecen en la primera infancia como una gran masa quística llena de líquido, fácilmente diagnosticable por transiluminación. Cuando están localizados en el triángulo cervical posterior se han asociado con hidrops fetalis, síndrome de Turner (cariotipo 45 XO), malformaciones congénitas diversas y muerte fetal. Algunos casos se han relacionado con aneuploidías cromosómicas que pueden recurrir en gestaciones posteriores, lo que justifica realizar un cariotipo en todos estos casos (182).

La linfangiomatosis es un proceso infrecuente caracterizado por la presencia de canales linfáticos malformados afectando los tejidos blandos y parenquimatosos de forma difusa o multifocal. La mayoría de casos tienen afectación ósea y visceral, mal pronóstico y una elevada tasa de mortalidad. Las lesiones están presentes al nacer o aparecen progresivamente en la primera infancia como masas tumefactas esponjosas y fluctuantes, localizadas en una extremidad.

Secundariamente aparecen vesículas, hiperpigmentaciones o lesiones verrucosas en la piel suprayacente (183,184).

Una vez establecido el diagnóstico de sospecha, debemos confirmar el diagnóstico con unas pruebas diagnósticas. La prueba complementaria de elección es la ecografía por su alta disponibilidad, pero la que mejor delimita la naturaleza y extensión es la resonancia magnética (166).

Se deben tratar todas las malformaciones linfáticas por varios motivos. Primero porque se pueden infectar y sangrar, segundo por la alteración anatómica y psicológica, y tercero porque pueden evolucionar en el tiempo (185).

El tratamiento más eficaz es, sin duda, la extirpación radical, pero con demasiada frecuencia no es posible o las secuelas son muy relevantes. Esto, unido al aspecto intrínseco de estas malformaciones debido a que con frecuencia son difusas y alcanzan planos profundos, hace que los límites de resección sean difíciles de establecer en muchos casos y la recidiva sea la norma. Si se lleva a cabo el abordaje quirúrgico, un meticuloso protocolo postoperatorio es fundamental, ya que la linforragia residual puede durar varias semanas y ésta va a ser difícilmente resuelta con la colocación de un drenaje sin provocar infección de la herida. Por lo tanto, la punción aspirativa del trasudado linfático cada 5 ó 10 días debe hacerse sistemáticamente. En ocasiones esta linforragia es erróneamente calificada como recidiva de la lesión.

Desde hace tiempo, las malformaciones linfáticas pueden esclerosarse mediante control ecográfico o con TC con sustancias tales como el etanol, sellante de fibrina (186), bleomicina (179,187), doxiciclina (188), OK-432 (Picibanil) (189,190) etc. Previamente a la inyección hay que aspirar el mayor volumen posible de linfa y “vaciar” la malformación al máximo. En la actualidad, todas las malformaciones linfáticas son susceptibles de ser esclerosadas, incluidas las que se encuentran en cavidades corporales (tórax y abdomen) (191,192). Se han utilizado diversos agentes esclerosantes, con los que se produce un reacción inflamatoria que conduce a la fibrosis y a la reducción del compartimento vascular tratado (193).

Finalmente, y al respecto de las malformaciones linfáticas microquísticas y extendidas, hay buena respuesta al tratamiento con láser de CO_2 cuando son superficiales, especialmente en mucosas, pero el resultado es desalentador cuando afectan a dermis profunda y tejido subcutáneo. Aunque este tratamiento no es curativo, permite controlar la enfermedad y mejorar de forma evidente la calidad de vida de los pacientes. A pesar de ello, la recurrencia es la norma y son

necesarios tratamientos periódicos. Otra opción terapéutica en malformaciones localizados a nivel lingual es la ablación con radiofrecuencia con resultados esperanzadores (194,195) .

En el momento actual, se están buscando alternativas a estos tratamientos con sildenafilo y con Sirolimus (Rapamune®) (196–198). Este último es un antibiótico macrólido derivado de *Streptomyces higrospicus,* que bloquea la diana molecular de la rapamicina en mamíferos (MTOR), provocando una inhibición de sus funciones como la síntesis de proteínas, la proliferación celular y la angiogénesis. Hasta la fecha parece ser un tratamiento útil en anomalías vasculares donde existe un componente linfático (131,132,199–202).

En definitiva, es imprescindible individualizar en cada caso el tratamiento de elección en función de la naturaleza macro o microquística de la malformación, su localización, profundidad y extensión, así como el grado de deformidad estética o la intensidad de los síntomas y complicaciones. La disposición de las más sofisticadas técnicas de reconstrucción microquirúrgica ayudará siempre a planificar el tratamiento más agresivo posible en el contexto de un equipo multidisciplinar (203).

1.3.2.1.4. Malformaciones arteriovenosas

Representan el grupo más grave de anomalía vascular y engloba anomalías del desarrollo del lecho capilar arterial en el que falta parcial o totalmente la regulación nerviosa del esfínter precapilar. Aunque siempre están presentes en el momento del nacimiento, el inicio y la gravedad de los síntomas será más precoz y más rápido cuanto mayor sea el grado de denervación capilar: el 60% se diagnostican tras el nacimiento, el 20-30% en la adolescencia y el 10-20% en la edad adulta. No muestran diferencias de presentación entre sexos y la localización más frecuente es la intracraneal, afectándose luego por orden de frecuencia la cabeza, el cuello, los miembros, el tronco y las vísceras (204).

Desde un punto de vista genético, en las malformaciones arteriovenosas (MAV) familiares se han identificado genes alterados donde hay una mutación en la endoglina (ENG), y la *activin receptor-like kinasa I* (ALK-1) así como mutaciones en ACVRLK1 Y MADH4. Las MAV asociadas a malformaciones capilares resultan de una mutación en el gen RASA1 que se localiza en el cromosoma 5q. Los pacientes con mutaciones del gen PTEN, síndrome de hamartomas PTEN también desarrollan ocasionalmente anomalías arteriovenosas (204).

No es excepcional que las malformaciones vasculares de alto flujo se presenten en su estadio inicial como una simple mácula asintomática en los primeros meses de vida. Con el tiempo, la disminución de los receptores neuronales a nivel del esfínter capilar o un déficit intrínseco de la inervación del mismo, producen un cortocircuito arteriovenoso que origina una dilatación venosa y una hipertrofia arterial compensatorias. Si el cortocircuito es muy proximal se desarrolla además cierto grado de insuficiencia cardiaca (205). Finalmente, la desviación de sangre por el shunt arteriovenoso hace que el flujo arterial distal a la comunicación disminuya, lo que se conoce como "fenómeno de robo", y aparezcan en consecuencia fenómenos de isquemia con ulceración y necrosis, así como circulación colateral progresiva. Desde el punto de vista clínico, la secuencia fisiopatológica fue descrita por Schöbinger en 4 fases que se corresponden a los cuatro estadios evolutivos de estas malformaciones (205):

- Fase I: Latente. Lesión macular o ligeramente infiltrada, roja, caliente que simula una MVO o un hemangioma involutivo. Desde la infancia hasta la adolescencia.

- Fase II: Progresiva. Aumentan de tamaño y adquieren una tonalidad más rojiza, se produce un aumento de temperatura con soplo y frémito a la palpación.

- Fase III: Destrucción de estructuras. Además de los signos anteriores, se añaden fenómenos necróticos de ulceración y de sangrado.

- Fase IV: Insuficiencia cardiaca.

Un altísimo porcentaje de las lesiones en fase latente o estadio I son erróneamente diagnosticadas de hemangiomas, esperando su resolución espontánea, lo que imposibilita el tratamiento más precoz posible. Sólo un seguimiento estrecho durante esa fase permitirá un diagnóstico diferencial correcto, por lo que estos pacientes deben ser evaluados en el seno de un programa de anomalías vasculares consolidado y con diferentes especialistas (radiólogos, patólogos, cirujanos, etc.) acostumbrados al manejo de estos enfermos (205,206). En fases tardías, con circulación colateral muy desarrollada, la resección completa de la lesión implica mayor sacrificio de áreas previamente sanas y, por tanto, de técnicas reconstructivas progresivamente más complejas. Tanto el aspecto de la lesión como su palpación firme y su relleno rápido nos deben poner en alerta sobre su naturaleza. Si ésta ya estaba presente en el momento del nacimiento y no cambia en los primeros meses de vida, podemos prácticamente descartar que se trate de un hemangioma.

La exploración con Eco-Doppler nos proporcionará adecuada información sobre la velocidad de flujo y permitirá descartar igualmente que el trastorno sea linfático, venoso o mixto. Los estudios de RNM resultan insuficientes para definir con precisión las aferencias, eferencias, nidus, patrones y velocidad de flujo siendo la angio-resonancia una prueba crucial a la hora de reconocer la profundidad y los tejidos afectados (69). La arteriografía es, sin embargo, la técnica de elección en estas malformaciones ya que aporta más información que las pruebas anteriores y resulta indispensable para planificar la embolización preoperatoria, una vez que se haya establecido el plan terapéutico definitivo (69,166,168).

Antes de iniciar el tratamiento conviene recordar algunos aspectos de importancia crítica. En primer lugar es conocido el efecto adverso de las infecciones, los cambios hormonales y los traumatismos sobre malformaciones vasculares de alto flujo en estadio I o II. Además, la primera causa de desencadenamiento evolutivo y de complicaciones es el tratamiento sintomático inadecuado, mediante láser, embolizaciones aisladas o tratamientos quirúrgicos parciales. De todos ellos, el realizado con más frecuencia y con efectos más adversos, es la ligadura aislada de los vasos aferentes de la malformación. Este hecho sólo provoca una isquemia más severa distal a la lesión, con mayor reclutamiento de colaterales y el desencadenamiento del estadio III (ulceración y sangrado) de forma inmediata. Cualquier procedimiento endovascular o quirúrgico encaminado al tratamiento parcial de la lesión o a un episodio de sangrado debe ser minuciosamente considerado (144,204).

De cualquier forma la única posibilidad curativa sigue siendo la extirpación completa de la malformación siguiendo criterios casi oncológicos (207). Para ello y en función de la localización de la lesión se hará necesaria la colaboración de cirujanos expertos en el área anatómica a resecar, mientras que en función del tamaño será preciso tener en cuenta la eventual necesidad de transferencia microquirúrgica de tejidos. El momento en el que se debe realizar debe ser lo más precoz posible en el caso de que la cirugía no sea mutilante ni deformante (208–210). Previo a la cirugía, se debe mapear la lesión con una arteriografía y detectar el *nidus* y sus aferencias para así embolizarla desde la porción más distal a la proximal de manera agresiva. De esta manera, se reduce la vascularización de la lesión y el riesgo potencial de sangrado durante la intervención. Debido a que con gran rapidez se establecerá una nueva circulación colateral, se recomienda no retrasar la escisión quirúrgica más de 48 horas después de realizar la embolización (211,212).

En los casos en los que la resolución completa es imposible, hay que extremar los cuidados a largo plazo del paciente y su malformación. Debe instaurarse la presoterapia precozmente para disminuir el efecto expansivo y de hipertrofia tisular. Además hay que evitar factores de riesgo como los tratamientos hormonales, los traumatismos y las infecciones, instaurando pautas de profilaxis antibiótica a largo plazo. Finalmente el paciente debe ser evaluado de forma continua y a intervalos reducidos por un dermatólogo, un cirujano, un especialista en tratamiento del dolor y un ortopeda si la malformación asienta en miembros inferiores (204,206).

1.3.2.1.5. Síndromes asociados a malformaciones vasculares simples

1. **Facomatosis pigmentovasculares**

Las facomatosis pigmentovasculares son un grupo heterogéneo e infrecuente de síndromes caracterizados por la asociación de una malformación capilar y un nevus pigmentado. Según el tipo de nevus pigmentado se clasifican en 4 subtipos, siendo más frecuente el tipo II (144):

Tipo I: asocia una malformación capilar con un nevus pigmentado epidérmico.

Tipo II: se observa una malformación capilar asociada a manchas mongólicas aberrantes, donde también puede aparecer un nevus anémico.

Tipo III: se combinan una malformación capilar reticulada, un nevus spilus gigante pudiendo o no asociar un nevus anémico.

Tipo IV: es la asociación de una malformación capilar reticulada, un nevus spilus gigante pudiendo asociar un nevus anémico y/o un nevus verrugoso.

Tipo V: se asocia cutis marmorata telangiectásica y melanosis cutánea aberrante.

A su vez, cada subtipo se subdivide en A y B según sean formas cutáneas puras o con afectación sistémica: que se acompañan de alteraciones oftalmológicas (melanosis oculi, glaucoma, hamartomas del iris, etc.), neurológicas (epilepsia, retraso psicomotor, etc.) y esqueléticas (atrofia o hipertrofia de extremidades). En su patogenia se ha postulado la participación de un mosaicismo somático como consecuencia del fenómeno del doble moteado alélico y no alélico. El diagnóstico diferencial se debe plantear con el síndrome de Sturge-Weber, el síndrome de Klippel-Trenaunay, el síndrome Proteus y la facomatosis pigmentoqueratósica.

2. Síndrome del nevus azul en tetina de goma (blue rubber bleb nevus syndrome)

El síndrome del nevus azul en tetina de goma se caracteriza por múltiples malformaciones venosas afectando la piel, las mucosas y el tracto gastrointestinal. Lo más frecuente es que se presente de forma esporádica, aunque existen casos familiares con una herencia autosómica dominante. Así pues, mutaciones somáticas TIE2 han sido identificadas en la mayoría de los pacientes (154).

Las lesiones cutáneas están presentes en el nacimiento o aparecen en los primeros años de la vida, aumentando progresivamente en número (escasas o centenares) y tamaño (hasta 5 cm). Se trata de pápulas y nódulos azulados o violáceos y de consistencia gomosa blanda, que afectan el tronco, las extremidades superiores y las mucosas oral y genital. Al comprimirlos dejan una estructura sacular fláccida, que recupera rápidamente su morfología inicial. Algunas lesiones se acompañan de hiperhidrosis y dolor nocturno espontáneo o a la palpación. Las lesiones del tracto gastrointestinal son similares a las de la piel, afectan sobre todo al intestino delgado y pueden provocar melenas y anemia.

El tratamiento consiste en corregir la anemia ferropénica subyacente con suplementos de hierro y las transfusiones, se puede realizar resección del segmento intestinal afectado si se producen hemorragias repetidas y, cuando las lesiones cutáneas sean dolorosas se pueden tratar mediante extirpación quirúrgica, crioterapia o láser (192). No existe ningún tratamiento curativo para este síndrome aunque se ha propuesto el Sirolimus para el control de la anemia (213).

3. Síndrome de Gorham

El síndrome de Gorham-Stout (EGS) o enfermedad de los huesos evanescentes, es extraordinariamente infrecuente. Afecta a ambos sexos por igual y no es hereditario. Se inicia en la infancia, progresa lentamente y al cabo de los años, generalmente se estabiliza. Se caracteriza por malformaciones venosas y linfáticas a nivel cutáneo, mediastínico y óseo. Las lesiones cutáneas pueden ocasionar atrofia muscular local y tienden a localizarse en la proximidad de las alteraciones óseas. Estas últimas provocan una osteólisis masiva, con sustitución parcial o completa de uno o varios huesos por fibrosis. Los huesos más afectados son las costillas, el cráneo, la clavícula y la columna cervical (214).

Las radiografías óseas ponen de manifiesto lesiones líticas con esclerosis escasa o ausente. Aunque la causa de la reabsorción ósea es desconocida, parece ser secundaria a la hiperemia

localizada. Las lesiones no tienen riesgo de malignización ni existe un tratamiento efectivo, aunque la radioterapia puede ser útil para paliar los casos intensamente dolorosos (215,216).

4. **Angiomatosis linfática generalizada**

La angiomatosis linfática generalizada (ALG), linfangiomatosis quística generalizada o angiomatosis quística o linfangiomatosis. Se trata de una enfermedad multisistémica (no afecta sólo al hueso), caracterizada por una persistencia de vasos linfáticos dilatados. Se puede presentar al nacimiento, pero también puede ocurrir en niños y adultos jóvenes.

La EGS y la ALG tienen hallazgos clínicos que se superponen. Algunos autores han referido las diferencias radiológicas de las lesiones óseas de la EGS y la ALG. Parece que los pacientes con ALG tienen áreas líticas confinadas a la cavidad medular del hueso, mientras que los pacientes con EGS padecen una osteólisis progresiva que se traduce en la pérdida de la cortical del hueso (184,214).

El curso clínico está directamente relacionado con los sitios afectados y la extensión de la enfermedad. De esta forma, la afectación torácica se asocia con peor pronóstico comparado con las de tejidos blandos o hueso (184).

1.3.2.2. Malformaciones vasculares combinadas:

Las malformaciones vasculares combinadas como ya se ha descrito, son aquellas que se producen cuando dos o más malformaciones vasculares están presentes en la misma lesión. Dentro de ese grupo existen: malformación capilar venosa, malformación capilar linfática, malformación linfática venosa, malformación capilar linfática venosa, malformación capilar-arteriovenosa, malformación capilar-linfática-arteriovenosa, malformación capilar venosa arteriovenosa y malformación capilar linfática venosa arteriovenosa (217) (Tabla 1).

1.3.2.3. Malformaciones vasculares asociadas a otras anomalías:

1. Síndrome de Klippel-Trenaunay

Se caracteriza por la asociación de una malformación capilar y venosa con o sin malformación linfática, junto con hipertrofia esquelética y aumento de tejidos blandos de uno o más miembros. El síndrome de Klippel Trenaunay es uno de los síndromes de sobrecrecimiento (al igual que CLOVES, FAVA, el síndrome de megalencefalia con malformación capilar), debido a mutaciones en el gen PIK3CA. En conjunto, estos procesos son conocidos como el espectro de sobrecrecimientos relacionados con PIK3CA-(PROS) (218).

Las malformaciones vasculares del síndrome de Klippel-Trenaunay se localizan preferentemente en una extremidad inferior (95%), aunque pueden existir pacientes con afectación de una extremidad superior (5%) o de ambas (15%), habitualmente de forma unilateral. Su manifestación más distintiva son las malformaciones venosas cutáneas que se manifiestan como venas laterales anómalas o venas embrionarias persistentes que son prominentes por incompetencia valvular y por la alteración frecuentemente asociada del sistema venoso profundo (219).

Es frecuente que la zona ocupada por la malformación vascular esté caliente, tenga sudoración profusa y sufra episodios repetidos de tromboflebitis (20-45%), con riesgo de provocar tromboembolismo pulmonar (22% de los casos) (220,221).

2. *Síndrome de Parkes-Weber (SPW)*

Se caracteriza por la presencia de una malformación capilar en vino de Oporto asociada a una malformación arteriovenosa de alto flujo que afecta, habitualmente, a una extremidad inferior con hipertrofia generalizada en grosor o longitud de la misma. Se ha identificado una herencia autosómica dominante en el gen RASA1 en 5q13-22 como responsable del síndrome (154,222). El SPW normalmente afecta a un solo miembro, aunque hay publicados algunos casos de afectación múltiple. La pierna es la localización más común (70%) aunque en menor proporción que en el Síndrome de Klippel-Trenaunay, seguida de los brazos, el tronco y más raramente la cabeza o el cuello.

Dolor y cansancio son las manifestaciones clínicas más frecuentes. Al menos un episodio de tromboflebitis ocurre en un 20-50% de los pacientes aunque la complicación más frecuente es fallo cardiaco e isquemia cutánea (223,224).

3. *Síndrome de Servelle-Martorell (SSM) o angioosteohipotrófico*

Es una enfermedad rara angiodisplásica que se manifiesta con malformaciones capilares y venosas similares al SKT, pero, a diferencia de este, asociado con hipoplasia ósea. Habitualmente suele afectar también a las extremidades inferiores. En el sistema venoso profundo se identifica hipoplasia o aplasia venosa, con carencia parcial o completa de las válvulas, provocando dilataciones aneurismáticas de las venas superficiales que deforman la extremidad. La trombosis venosa es una complicación habitual, y también los flebolitos existentes en los canales vasculares ectásicos suelen causar episodios de dolor (225).

4. Síndrome de Sturge-Weber (o angiomatosis encefalotrigeminal)

El síndrome de Sturge-Weber se caracteriza por una malformación capilar en la zona inervada por la primera rama del trigémino asociado a una malformación vascular ipsilateral de las meninges y del córtex cerebral *(angiomatosis leptomeníngea y coroidea homolateral)*. Probablemente se debe a un trastorno en la morfogénesis del neuroectodermo cefálico resultado de una mutación somática activadora en el gen GNAD, en el cromosoma 9 (143). Es una enfermedad congénita, no hereditaria, con una incidencia de 1/50.000 recién nacidos vivos (226).

El dato clínico distintivo de la mancha en vino de Oporto asociada con el síndrome de Sturge-Weber es la afectación por encima de la hendidura palpebral (frente y párpado superior, rama V1 del trigémino). Sin embargo, sólo un 5-8% de pacientes con mancha en vino de Oporto afectando V1 tiene un síndrome de Sturge-Weber (227). La afectación ocular puede existir en el 50% de pacientes y se debe a la afectación de los vasos venosos de la conjuntiva, la epiesclera, la retina y/o las coroides, asociada con glaucoma (30%), desprendimiento de retina y de coroides. En algunos casos, la anomalía vascular se extiende a la mucosa oral (228). Las lesiones intracraneales (malformaciones capilares y venosas) pueden manifestarse con convulsiones (80%), retraso mental (60%), hemiplejia o deficiencias sensoriales contralaterales (30%) y hemianopsia homónima contralateral (229,230).

5. Síndrome de Maffucci

El síndrome de Maffucci fue descrito a finales del siglo XIX y aunque también se ha denominado “discondroplasia con hemangiomas”, realmente se trata de un síndrome malformativo no hereditario que afecta a estructuras mesodérmicas que aparece entre el primer y el quinto año de vida. Se caracteriza por encondromas en falanges y huesos largos de extremidades, malformaciones

vasculares venosas y deformidades músculo-esqueléticas. Las manos y los pies se afectan en el 90% de los pacientes.

Los pacientes con este síndrome tienen un riesgo elevado de desarrollar neoplasias (30%), incluyendo fibrosarcomas, angiosarcomas, linfangiosarcomas, osteosarcomas, cáncer de ovario, gliomas, adenocarcinoma de páncreas y, hasta el 20-30% los encondromas pueden transformarse en condrosarcomas. Otras manifestaciones dermatológicas incluyen máculas café con leche y malformaciones linfáticas quísticas (231).

6. ***Síndrome de CLOVES***

Asocia sobrecrecimiento adiposo congénito, malformación vascular y nevus epidérmico (**C**ongenital **L**ipomatous **O**vergrowth **V**ascular malformation and **E**pidermal nevi). Si asocia escoliosis o anomalías de la medula (**S**pinal) o convulsiones-alteraciones del SNC (**S**eizures), entonces se denomina CLOVES (232,233). Se trata de un síndrome que forma parte del espectro de sobrecrecimientos PROS asociados a la mutación activadoras en el gen PIK3CA (154,234).

Los pacientes afectados suelen presentar sobrecrecimiento de masas a expensas de tejido adiposo, lo que causa hipertrofia asimétrica del tronco y hemihipertrofia. La afectación del sistema nervioso incluye polimicrogiria, anormalidades de la sustancia gris y blanca, agenesia parcial del cuerpo calloso y ventriculomegalia (223).

Las malformaciones vasculares que forman parte del síndrome suelen ser el nevus epidérmico y malformaciones de bajo flujo como venosas o linfáticas, aunque existen casos con malformaciones arteriovenosas paraespinales (235,236).

7. **Síndrome Proteus**

El síndrome Proteus es un síndrome malformativo complejo de sobrecrecimiento hamartomatoso con presencia de una malformación capilar asociada a una malformación arteriovenosa de alto flujo que conlleva un sobrecrecimiento progresivo a nivel de esqueleto, piel grasa y SNC. Se estima una prevalencia de 1/1.000.000 recién nacidos vivos. Se han detectado mutaciones activadoras en el gen AKT1 (154,237). Presenta una gran heterogeneidad clínica, que mayoritariamente aparece de forma esporádica.

El trastorno suele aparecer entre los 6 y 18 meses de edad en forma de sobrecrecimiento asimétrico, principalmente en manos y pies (238). Los objetivos del tratamiento son frenar la progresión de la enfermedad, impedir el fallo cardiaco debido a la circulación hipercinética desarrollada, y el desarrollo de venas varicosas así como la hipertrofia de miembros desde la niñez. Las principales causas de muerte de estos pacientes son la insuficiencia respiratoria restrictiva, crisis comiciales y otras complicaciones neurológicas (239,240).

8. Síndrome de Bannayan-Riley-Ruvalcaba (SBRR)

Es un trastorno congénito poco frecuente, caracterizado por: pólipos hamartomatosos gastrointestinales, lipomas, macrocefalia y lentigo genital. Está causado en el 60% de los casos por una mutación en el gen PTEN. Cuando el SBRR está acompañado por mutaciones germinales en PTEN, pertenece al síndrome tumoral hamartomatoso asociado a PTEN (154,241).

No existen criterios específicos para diagnosticar el SBRR, pero suele estar determinado por la presentación clínica. Pueden usarse los criterios pediátricos del sistema de puntuación PTEN (PTEN Scoring System) que están basados en la presencia o ausencia de macrocefalia y la presencia de cuatros subcriterios (trastorno del espectro autista, características dermatológicas, malformaciones vasculares y/o poliposis gastrointestinal) (242).

9. Síndrome de CLAPO

Puede asociar una malformación capilar de labio inferior, una malformación linfática de la cara y cuello, una asimetría facial y un sobrecrecimiento parcial o generalizado (144,243).

10. Síndrome de Cobb

El síndrome de Cobb se caracteriza por malformación capilar u otras malformaciones vasculares con disposición metamérica en el tronco o las extremidades, asociada a una malformación vascular arteriovenosa en el canal raquídeo, generalmente situada en el mismo dermatoma que la lesión cutánea. Dicha malformación vascular puede comprimir la médula espinal, provocando sintomatología en la infancia o la adolescencia, en forma de dolor radicular, paraplejia o paraparesia espástica y pérdida sensitiva por debajo del nivel afecto. Además, algunos pacientes tienen malformaciones vasculares afectando la retina o las vértebras, dando lugar a cifoescoliosis (244).

1.4. DIAGNÓSTICO HISTOLÓGICO

Hasta hace poco, el tratamiento de las anomalías vasculares, al contrario que en la mayor parte de las enfermedades tumorales, ha estado basado en la impresión clínica y la evolución de las lesiones con escaso soporte histopatológico fiable a la hora de tomar decisiones terapéuticas. La clasificación de Virchow vigente durante 120 años y el disparate terminológico en el que una misma lesión era denominada de varias formas diferentes según su aspecto cambiante, no ayudaban a iluminar la oscuridad del patólogo ante la pieza a analizar.

La clasificación de Mulliken y Glowacki permitió la revolución en el conocimiento de estas lesiones y desde entonces su progresivo refinamiento llevado a cabo por cuatro patólogos: P. North, M. Mihm, H. Kozakewich y M. Wassef en sus respectivos centros de Arkansas, Boston y París, han conseguido que finalmente gran parte de las decisiones terapéuticas se tomen sobre la base del estudio de la biopsia previa. Ésta ha retomado finalmente el papel que le correspondía en el correcto diagnóstico y tratamiento de las anomalías vasculares (4).

1.4.1. ANATOMÍA VASCULAR DE LA PIEL

La vascularización de la piel se lleva a cabo a través de 2 plexos: uno superficial en la unión papilar y reticular y otro profundo en la unión de la dermis con el tejido celular subcutáneo. Ambos están formados por arteriolas y vénulas que se intercomunican verticalmente.

Los vasos del plexo profundo suelen ser más gruesos y se acompañan de canales linfáticos. Todos están inervados por fibras sensitivas y simpáticas postganglionares.

La pared de los capilares a este nivel consta de una sola capa de células endoteliales sobre una fina membrana basal fusiforme que recubre una capa incompleta de pericitos, el soporte estructural que suple la ausencia de fibras musculares. Los pericitos inmunorreaccionan positivamente con la actina α y el colágeno tipo IV pero no con la desmina.

Las arteriolas precapilares ya muestran rudimentos de las 3 capas características de la pared: íntima, media y adventicia (245).

Las vénulas postcapilares presentan en su pared sólo células endoteliales, membrana basal y pericitos, sin vestigios de fibras musculares o elásticas. En trayectos más proximales aparecen

algunas fibras musculares aisladas pero no elásticas. Estas sólo aparecen en venas de mayor calibre, lo cual hace que frecuentemente se colapsen y adopten formas irregulares al corte.

Los linfáticos se parecen a los capilares y a las vénulas cuando se miran al microscopio óptico pero en el microscopio electrónico puede apreciarse una membrana basal discontinua (246).

1.4.2. FISIOLOGÍA CELULAR VASCULAR

Las células endoteliales son capaces de llevar a cabo un sofisticado esquema funcional de síntesis, secreción y transporte muy sensible al estímulo de las citoquinas que las rodean. Así, a través de la liberación de factor von Willebrand, factor V, activador del plasminógeno, prostaciclina y por la expresión de la trombomodulina, juegan un papel relevante en los mecanismos de coagulación y anticoagulación.

El endotelio tiene capacidad contráctil y es capaz de influenciar el crecimiento celular en su vecindad a través de la secreción del factor básico de crecimiento de fibroblastos (bFGF). Además puede ser activado por mediadores de la inflamación como la interleukina-1 (IL-1) o el factor α de necrosis tumoral (TNF-α) dando expresión a proteínas de adhesión de la superficie celular como la molécula endotelial de adhesión leucocitaria 1 (ELAM-1) y la selectina-E. Estas glicoproteínas median en la adhesión y migración de leucocitos a zonas dañadas o activadas por la presencia de antígenos, especialmente a nivel vénular postcapilar.

Los pericitos por su parte demuestran su parecido con las fibras musculares al contener miosina siendo capaces de contraerse y regular el flujo capilar. Además, sintetizan junto al endotelio la membrana basal que los recubre, tienen capacidad fagocítica, expresan factores angiogénicos como el factor de crecimiento vascular endotelial (VEGF) o la uroquinasa, e inhibidores de las angiogénesis (como la actina-SMC), inhibidores de la metaloproteinasa (TIMP) y el factor β de transformación del crecimiento (TGF-β) (247).

Desde el punto de vista embriológico la maduración del sistema vascular se completa al final del primer trimestre de edad gestacional. Han sido detectados dos factores reguladores del proceso, actuando a través de receptores específicos endoteliales para tirosinquinasas: el VEGF y la angiopoyetina 1 (248–251).

1.4.3. HISTOPATOLOGÍA DE LOS TUMORES VASCULARES EN LA INFANCIA

1.4.3.1. Benignos:

1.- *Hemangiomas infantiles:*

La histología de los hemangiomas infantiles varía en función del momento evolutivo. Las lesiones iniciales aparecen como masas sólidas vagamente nodulares, constituidas por células endoteliales protuyentes y con abundantes mitosis que forman conductos capilares redondeados con luces inaparentes, dispuestos en lóbulos. Es frecuente observar, mastocitos en el estroma y afectación perineural. Según madura la lesión, el endotelio se va aplanando y los espacios vasculares se hacen más evidentes, hasta formar grandes espacios tubulares y el número de figuras mitóticas disminuye. En fase de regresión, los capilares van desapareciendo y son sustituidos por tejido fibroadiposo (252).

Respecto al estudio inmunohistoquímico de los hemangiomas, se pone de manifiesto la expresión de factor XIIIa, CD31, CD34, antígeno del factor VIII, lectina I Ulex europaeus, HLA-DR y vimentina, pero cuando los tumores son inmaduros hay cierta falta de sensibilidad a la positividad de estos factores, haciendo difícil su uso como marcadores. La selectina-E presenta una marcada expresión en la fase proliferativa que desaparece en la fase involutiva lo que ha sugerido su eficacia como marcador en esa fase. Igualmente PCNA, VEGF, colagenasa tipo IV, TIMP, actina-SMC presentan altos niveles de expresión inmunohistoquímica en la fase proliferativa. El recuento de células cebadas es máximo durante la fase involutiva y la expresión del bFGF como potente angiogénico es muy alta en la fase proliferativa y casi inexistente en la involutiva (32,47,253–255).

Las células endoteliales del hemangioma infantil expresan GLUT-1, un transportador de glucosa de la superficie del eritrocito cuya expresión inmunohistoquímica se halla restringida a los vasos que ejercen funciones de barrera hematotisular (placenta, sistema nervioso central, etc.). La expresión inmunohistoquímica de GLUT-1 es altamente específica del hemangioma infantil y persiste incluso durante la involución de la lesión (256). El GLUT-1 no se expresa en ningún otro tumor vascular benigno ni en las malformaciones, por ello GLUT-1 se ha convertido en una herramienta fundamental para los patólogos afiliados a centros especializados en el diagnóstico y tratamiento de anomalías vasculares. Adicionalmente, sus células endoteliales son positivas para

WT-1. El anticuerpo monoclonal WT-1 se expresa en el endotelio proliferante de hiperplasias y neoplasias vasculares, pero no demuestra inmunoreactividad en la mayoría de las malformaciones vasculares (9,257–259).

2.- *Hemangioma congénito:*

Aunque el RICH y el NICH tienen características clínicas y patológicas típicas algunos casos muestran superposición clínica o características histológicas combinadas de ambos.

a. **Hemangioma congénito rápidamente involutivo (RICH):** La característica histológica de estos tumores es la aparición de grandes y pequeños lóbulos de capilares revestidos por células endoteliales moderadamente prominentes no atípicas y rodeadas por pericitos. Se observan anchos vasos de drenaje centrolobulillar y sobre todo específicos vasos muy numerosos interlobulillares tanto de drenaje como de aporte en los que hay numerosos trombos.
   Las venas tienen aspecto displásico y se ven con frecuencia imágenes quísticas que corresponden a aneurismas evolucionados. Hay zonas de calcificación, hemosiderina y escaso tejido fibroso (110). Una característica típica del RICH es la "zonación", caracterizada por mayor involución hacia el centro de la lesión con persistencia de lesión en la periferia.

b. **Hemangioma congénito no involutivo (NICH)**: Estos tumores difieren histológicamente de los hemangiomas proliferativos-involutivos en varios aspectos fundamentales. Esencialmente están compuestos por vasos intralobulares más irregulares y de mayor tamaño, con membrana basal hialinizada y poco multilaminada. Las células endoteliales tienen con frecuencia un núcleo oscuro, redondo que protruye y que le dan un aspecto en tachuela. Los grandes vasos intralobulares tienen forma estrellada y finas paredes. Hay pequeñas fístulas arteriovenosas microscópicas. La trombosis es un hallazgo habitual a veces afectando a lóbulos enteros, y ocasionalmente unida a focos hemorrágicos y a depósito de hemosiderina (110).

A diferencia del hemangioma infantil, los hemangiomas congénitos son negativos para el GLUT-1 (256). Las células endoteliales, no obstante, expresan marcadores panendoteliales y son positivas para WT-1 (257). Hay un incremento en el número de canales linfáticos entre los lóbulos, pero no se objetiva expresión de marcadores linfáticos en los capilares lesionales (259).

3.- Angioma en penacho o Angioblastoma o "Tufted angioma":

Histológicamente, se caracteriza por nódulos angiomatosos circunscritos constituidos por agregados densos de capilares pequeños y elongados, rodeados por hendiduras vasculares de origen linfático en forma de media luna, que salpican la dermis y se extienden hacia el tejido celular subcutáneo. Estos nódulos se disponen formando un patrón en penacho o en perdigonadas. En los casos en los que se desarrolla el síndrome de Kasabach-Merritt es habitual encontrar abundante infiltrado de vasos linfáticos (134).

Las células endoteliales expresan CD31 y CD 34 y además son focalmente positivas para marcadores de endotelio linfático como D2-40, LYVE1 y PROX1. Al igual que otros tumores vasculares, el angioma en penacho también es positivo para WT-1. Las células endoteliales lesionales son GLUT-1 negativas. Estos hallazgos sugieren que la lesión representa un verdadero tumor de origen linfático (256,259,260).

4. Hemangioma de células fusiformes (spindle-cell hemangioendothelioma),

Son lesiones nodulares bien definidas, pero no encapsuladas, localizadas en dermis o tejido celular subcutáneo y compuestas por espacios vasculares muy dilatados con áreas celulares sólidas entre ellos. Las áreas cavernosas están tapizadas por células endoteliales aplanadas. En el componente celular sólido del hemangioma de células fusiformes (HCF) se observan células fusiformes con núcleos hipercromáticos elongados y citoplasmas eosinófilos que se disponen entre los espacios vasculares en hendidura. Frecuentemente se observa un segundo componente de células epiteloides vacuolizadas con luces vasculares intracitoplasmáticas, similares a las que se ven en el hemangioendotelioma epiteloide. No suele apreciarse actividad mitótica importante. Los hemangiomas de células fusiformes pueden ser parcial o completamente intravasculares y en ocasiones puede verse extensión intravascular de la lesión alrededor del nódulo principal (122,261). El endotelio es positivo para el factor de Von Willebrand, CD31 y CD34, este último de forma variable. Se ha descrito positividad endotelial para PROX1 y D2-40 con negatividad para WT-1, lo que iría a favor de un origen linfático y malformativo. Las células fusiformes son variablemente positivas para vimentina y actina, y son negativas para marcadores endoteliales (122,257,262).

5. Granuloma piógeno

Es una lesión dérmica exofítica y lobulada, compuesta por numerosos capilares pequeños que muchas veces irradian desde un vaso central más grande. Los agregados de vasos están separados por septos fibrosos. El estroma del granuloma piógeno está variablemente colagenizado y puede ser edematoso. Es frecuente observar numerosas mitosis y ocasionalmente atipia citológica focal. La superficie está ulcerada o recubierta por una epidermis aplanada y la base de la lesión está rodeada por un collarete epidérmico. En lesiones ulceradas puede observarse un infiltrado inflamatorio de predominio neutrofílico cerca de la superficie (257,263).

Se objetiva expresión inmunohistoquímica de marcadores panendoteliales como CD31 y CD34, pero no existe expresión de marcadores de diferenciación linfática ni GLUT-1. El WT-1 es intensamente positivo en los endotelios de los capilares que constituyen la lesión (257).

1.4.3.2. Localmente agresivos o borderline

1 - Hemangioendotelioma kaposiforme (HEK)

Estos tumores presentan de forma característica un tamaño extenso con un patrón nodular infiltrativo. Los nódulos están compuestos de forma primaria por fascículos de células fusiformes con un citoplasma claro eosinofílico y un núcleo de discreta actividad mitótica. Ocasionalmente aparecen lóbulos de capilares pequeños rellenos de hematíes con un endotelio plano. Igualmente aparecen frecuentemente grupos de canales linfáticos dilatados que pueden evocar la existencia de una malformación linfática asociada. Las células fusiformes elongadas, y con hemosiderina en su interior, recuerdan al sarcoma de Kaposi lo que da origen a su denominación.

Con técnicas de inmunohistoquímica las células endoteliales fusiformes son positivas para el marcador panendotelial CD31, así como para CD34 y marcadores linfoendoteliales como D2-40, LYVE-1 y PROX1. Las células endoteliales que componen el HEK son completamente negativas para los marcadores del hemangioma infantil tales como GLUT-1, el antígeno Lewis Y y la kerosina, pero expresan WT-1. El antígeno plaquetario CD61 puede utilizarse para resaltar la presencia de trombos intravasculares (134,256,264).

2. Angioendotelioma papilar intralinfático o tumor de Dabska (PILA)

A bajo aumento, las lesiones se parecen a una malformación vascular con grandes vasos irregulares de paredes gruesas rodeados por agregados linfoides. También pueden identificarse canales linfáticos más pequeños. Los vasos están revestidos por células endoteliales en "tachuela". Estas células son un rasgo característico del PILA, y el diagnóstico no debe hacerse en su ausencia. Las células en tachuelas se identifican por su forma cuboidea, alta relación núcleo-citoplasmática, cromatina finamente punteada, hendiduras nucleares y vacuolas citoplasmáticas. En el interior de las estructuras vasculares se identifican proyecciones papilares endoteliales también revestidas por células endoteliales en "tachuela". Las papilas contienen un núcleo hialino central de material tipo membrana basal.

Aunque existe cierta tendencia a diagnosticar cualquier tumor con papilas endoteliales intravasculares como tumor de Dabska/PILA, se debe tener en cuenta que este no es un hallazgo específico y que puede verse en otras lesiones, especialmente en el angiosarcoma. Así, el diagnóstico de tumor de Dabska requiere que se cumplan otros criterios, en particular la presencia de endotelio en tachuela" y la ausencia de una franca atipia citológica.

Las células endoteliales del tumor de Dabska/PILA muestran un inmunofenotipo superponible al del endotelio linfático normal. Por lo general, expresan factor de Von Willebrand, CD31 y CD34, aunque la tinción de los dos primeros es por lo general, significativamente menos intensa que la del último. También expresan VEGFR3 y D2-40. Los vasos carecen de un manguito de pericitos actina-positivos (133,134,265).

3. Hemangioendotelioma retiforme

Es un tumor superficial localizado que aparece principalmente en adultos y que se caracteriza por estar constituido por vasos con una forma alargada que recuerdan a los de la *rete testis*. Al igual que en el tumor de Dabska, estos vasos están revestidos por células endoteliales "en tachuela" y suelen mostrar infiltrados de linfocitos en un fondo hialino. A diferencia del tumor de Dabska, las proyecciones papilares intravasculares están ausentes o son poco numerosas. Los endotelios expresan marcadores panendoteliales y de diferenciación linfática.

El hemangioendotelioma retiforme y el tumor de Dabska están estrechamente relacionados, y en algunos casos se solapan. Algunos autores han sugerido etiquetar ambas lesiones conjuntamente (134,266).

4. Hemangioendotelioma compuesto

Contiene áreas reminiscentes de los otros tipos de hemangioendotelioma (retiforme, fusocelular, epitelioide). La composición exacta varía de un caso a otro y en algunas ocasiones se asocia a una malformación vascular pre-existente. Es positivo para CD31, factor VIII y vimentina. El D2-40 suele ser negativo con un índice de KI-67 generalmente inferior al 20% (135,267).

-5. Sarcoma de Kaposi (SK)

La apariencia microscópica del sarcoma de Kaposi es independiente del tipo clínico. Las lesiones evolucionan en estadíos que a veces se superponen: máculas, placas, nódulos y lesiones tardías agresivas.

En el estadío de mácula se observan pequeñas hendiduras vasculares dilatadas e irregulares, tapizadas por células endoteliales sin atipias, que simulan vasos linfáticos junto a vasos gruesos con endotelios abigarrados que disecan el colágeno. Los anejos cutáneos y vasos sanguíneos preexistentes protruyen en el interior de los vasos neoformados, y dan lugar a una imagen característica aunque no específica, llamada "signo del promontorio". La proliferación vascular se acompaña de un infiltrado linfoplasmocitario perivascular superficial.

El estadío de placa se caracteriza por una proliferación difusa dérmica de pequeños vasos sanguíneos que adoptan forma de cordones parcialmente canalizados que contienen hematíes o con apariencia de linfáticos. Se observan, además, fascículos de células fusiformes y algunos glóbulos hialinos intracitoplásmicos.

En el estadío tumoral se aprecia uno o varios nódulos circunscritos compuestos por una red de espacios vasculares con contenido hemático, y fascículos de células fusiformes sin atipias ni mitosis. Los glóbulos hialinos son más frecuentes.

Las lesiones tardías agresivas son más frecuentes en el SK endémico y muestran una apariencia histológica sarcomatosa con células fusiformes atípicas, ocasionales mitosis, componente vascular inconspicuo y presencia de frecuentes glóbulos hialinos. En la mayoría de los SK, independientemente del estadio clínico, se detecta expresión intranuclear de HHV-8. Además, las células tumorales expresan D2-40 y CD34 (134,268).

1.4.3.3. Malignos

-1. Angiosarcoma cutáneo

Los criterios diagnósticos incluyen la presencia de vasos arboriformes ratificantes, atipia citológica significativa y estratificación endotelial o áreas de la morfología sólida o papilar. Pueden alternar zonas bien diferenciadas con áreas pobremente diferenciadas.

El estudio inmunohistoquímico revela expresión de marcadores endoteliales (CD31, CD34, Ulex europaeus y factor de Von Willebrand). Hay reactividad variable para marcadores linfáticos como VEGFR-3 y D2-40 (265). Las variantes epiteloides pueden expresar positividad para queratinas. No se ha descrito positividad para HHV-8 (134).

- 2. Hemangioendotelioma epiteloide

Histológicamente, el hemangioendotelioma epiteloide se halla constituido por cordones solidos de células endoteliales epiteloides primitivas que muestran luces intracitoplasmáticas. Una matriz mixohialina estromal es típica de estos tumores. En algunos casos la lesión surge de un vaso persistente.

Un resultado positivo por técnicas de inmunohistoquímica de anticuerpos para el factor VIII, CD31 o CD34, negativa para S-100 y panqueratinas apoya el diagnóstico de hemangioendotelioma epiteloide (269).

1.4.4. HISTOPATOLOGÍA DE LAS MALFORMACIONES VASCULARES CONGÉNITAS

Existen ciertos rasgos histopatológicos comunes a todas las malformaciones vasculares: los endotelios están inactivos (aplanados y sin actividad mitótica), las membranas basales son simples y los conductos vasculares por lo general se parecen a los vasos de origen. Los endotelios de todos los subtipos de malformaciones vasculares son siempre negativos para el GLUT-1, LeY, merosina y FcyRIII (253). También son negativas para WT-1, con la única excepción de la malformación arteriovenosa, donde WT-1 se expresa en el componente capilar angiomatoso reactivo presente en muchos casos (270).

1.- Malformaciones capilares

Generalmente hay una dilatación capilar preferentemente vénular en la dermis papilar y reticular superficial. A medida que pasa el tiempo progresan en profundidad y en dilatación. Las malformaciones mediales parecen obedecer más a una inmadurez de la regulación del esfínter precapilar y por ello desaparecen con frecuencia cuando madura dicho control. Las laterales, sin embargo, no desaparecen ya que los vasos dilatados con un endotelio plano, inactivo y sin signos de actividad mitótica, no cambian sino a peor, al aumentar la ectasia (253).

Curiosamente la inmunoreacción para el S-100, una proteína de las células de Schwann muestra un descenso significativo en la densidad nerviosa perivascular, lo que sugiere un efecto denervativo en la dilatación. Los endotelios expresan marcadores panendoteliales, pero son negativos para marcadores linfáticos y GLUT-1 (256,259).

2.- Malformaciones venosas

Como el resto de malformaciones vasculares no presentan actividad endotelial o pericítica alguna. A cualquier edad existe una alta densidad de venas con un endotelio aplanado y maduro y con fibra muscular lisa en cantidad variable, sin membrana elástica interna. Generalmente no están circunscritas y si los bordes de la pieza están afectados por la lesión hay tendencia a la ectasia recurrente en los vasos remanentes. El tejido conectivo es fibrótico con focos inflamatorios esporádicos. Los trombos intraluminales son un hallazgo constante, a veces, con calcificación distrófica (253,259).

Inmunohistoquímicamente, el endotelio que tapiza las malformaciones venosas muestra reactividad intensa para CD31 y variable para CD34. No se evidencia reactividad para marcadores de diferenciación endotelial linfática PROX-1 y D2-40, al igual que al WT-1 y al GLUT-1 (256,259).

3.- Malformaciones linfáticas

Cuando se localizan en dermis o submucosa, macroscópicamente aparecen como vasos rellenos de un fluido claro con algunos linfocitos o incluso hematíes y con un endotelio aplanado de una sola capa de células. Pueden verse fenómenos de ectasia y acantosis o hiperqueratosis en la dilatación suprayacente e infiltrado linfocitario en la dermis adyacente. Cuando afectan planos más profundos los vasos son más gruesos, irregulares, con dilataciones ocasionales y válvulas en su interior. En el tejido conectivo que las rodea puede verse dilatación de folículos linfoides, lo que resulta muy útil para distinguirlas de las dilataciones venosas. En ocasiones forman dilataciones quísticas rodeadas de una cápsula fibrosa. Los fenómenos inflamatorios son frecuentes y, al ser más profundas, la piel suprayacente es normal (259).

Las células endoteliales expresan marcadores de diferenciación linfática y permiten diferenciarlos de otras malformaciones vasculares. Aunque el marcador inmunohistoquímico más utilizado en nuestro medio para demostrar diferenciación linfoendotelial es D2-40, los anticuerpos PROX1 y VEGFR3 parecen ser superiores a D2-40 y a LYVE1 en el diagnóstico de las malformaciones linfáticas, especialmente de las variantes macroquísticas. Así pues, D2-40 y LYVE1 tiñen solo focalmente o son negativos en los vasos linfáticos más grandes, mientras que los otros suelen ser positivos. Muestran además inmunoreactividad para CD31 y son negativas para CD34, WT-1 y GLUT-1 (253,256,259).

4.-Malformaciones arteriovenosas

El estudio histológico de estas anomalías deber ir correlacionado estrechamente con la evolución clínica. La presencia de cortocircuitos arteriovenosos puede requerir técnicas especiales y cortes numerosos para ser demostrada. En niños pequeños el único hallazgo puede ser un número excesivo de capilares, arteriolas o vénulas aislados en grupos y rodeados por un componente fibromixomatoso con depósito de hemosiderina. El endotelio es plano, maduro y sin actividad mitótica. En niños mayores los vasos son de mayor calibre. Las venas tienen fibrosis adventicial, hipertrofia de la media e hiperplasia de la íntima, siendo sólo distinguibles de arterias mediante

tinción. Esta arterialización asimétrica de las venas es reflejo de la presión elevada intravascular que produce el cortocircuito. La piel adyacente puede estar afectada de forma similar a las malformaciones capilares o mostrar ulceración y necrosis lo que indica un estadio evolutivo avanzado (253,259).

La continuidad directa entre arterias y venas es difícil de identificar. Suelen ser múltiples, muy numerosas y muy pequeñas, al contrario que en las fístulas arteriovenosas adquiridas, grandes y únicas (256).

El componente seudoangiomatoso reactivo de las malformaciones arteriovenosas es negativo para GLUT-1 pero expresa positividad difusa e intensa para WT-1. Los vasos de mayor tamaño expresan antígenos panendoteliales, pero son negativos para GLUT-1 y WT-1. Otro marcador específico para las malformaciones arteriovenosas es el CD105 (271).

1.5. MARCADORES CELULARES EN ANOMALÍAS VASCULARES CONGÉNITAS

1.5.1. GLUT-1

El diagnóstico precoz no invasivo de las distintas anomalías vasculares ha sido durante los últimos diez años un objetivo común de todos los grupos dedicados al estudio de estos trastornos. El diagnóstico clínico es, en ocasiones, difícil de establecer y la biopsia resulta compleja de llevar a cabo en muchos tumores de localización profunda al requerir anestesia general. Intentar, por tanto, medir la expresión de diferentes proteínas en sangre, orina o tejido patológico sería de crucial importancia para dirigir el correcto tratamiento de los pacientes en los primeros meses de vida (272).

De entre las teorías patogénicas del desarrollo de los hemangiomas infantiles, una de las más extendidas es la de su origen trofoblástico. La evidencia de un incremento en la aparición de estos hemangiomas en hijos de mujeres sometidas a biopsia corial ha hecho pensar que un foco ectópico de trofoblastos sea la célula original que provoca la aparición del tumor y en una invasión de angioblastos que de forma aberrante se diferencian hacia un fenotipo microvascular placentario en el mesénquima de la piel y el tejido subcutáneo (31).

Aunque inicialmente la aplicación de marcadores trofoblásticos como el lactógeno placentario, la fosfatasa alcalina placentaria, y las citoqueratinas 7, 8 y 17 resultó ser negativa. Paula North descubrió, en el año 2000, que la proteína de transporte de glucosa GLUT-1 expresaba una inmunoreactividad positiva sistemática (100% de los casos) en el tejido placentario y en los hemangiomas infantiles, tanto en la fase proliferativa como en la involutiva, lo cual podía hacer de la misma un marcador fiable (9,31). Posteriormente este hecho se confirmó para otros marcadores: antígeno Lewis Y, Fcg RII y merosina.

Más recientemente, se ha demostrado que la proteína endógena retroviral humana sincitina, que media en la formación del sincitio durante el desarrollo y crecimiento de la placenta, es expresada igualmente por los hemangiomas infantiles. De cualquier manera parece que la proteína GLUT-1 aporta fiabilidad con un número de falsos positivos para tumores distintos de los hemangiomas infantiles casi insignificante y éste ha sido el motivo de seleccionarla para este estudio (18,273) (Tabla 2).

1.5.2. D2-40

En la actualidad no hay ningún marcador específico que distinga las malformaciones capilares, venosas o arteriovenosas. Sin embargo sí han aparecido recientemente dos marcadores altamente específicos de endotelio linfático que prometen ser de gran utilidad: el factor de transcripción PROX-1 y el anticuerpo monoclonal D2-40.

El anticuerpo monoclonal D2-40 identifica una sialoglicoproteína de superficie de 40kD (podoplanina), que se detecta por inmunohistoquímica en diversos tipos celulares (endotelio linfático, células germinales testiculares, células foliculares dendríticas, células intersticiales de Cajal, células mioepiteliales y células basales de epitelio glandular), y en distintas neoplasias (tumores de células germinales, mesotelioma, carcinoma seroso ovárico, sarcoma de Kaposi y tumores neurales) (274). Este anticuerpo es de utilidad para el marcaje específico de vasos linfáticos e identificar malformaciones linfáticas con una alta especificidad pero una moderada sensibilidad (275). También facilita la detección de invasión vascular linfática en neoplasias malignas y diferencia según su patrón de tinción a los hemangioentoteliomas kaposiformes de los angiomas en penacho (276,277).

El PROX-1 es un factor de transcripción nuclear que desempeña un papel fundamental durante la linfangiogénesis embrionaria. Como marcador inmunohistoquímico resulta muy útil en la diferenciación de células endoteliales linfáticas de células endoteliales sanguíneas, ya que en la piel y mucosa sanas el PROX-1 marca de forma específica el núcleo de las células endoteliales linfáticas, pero no el de las células del endotelio sanguíneo. A pesar de ser altamente específico del endotelio linfático, el PROX-1 se expresa también en otras células no endoteliales, como hepatocitos y células del sistema nervioso central, por lo que es recomendable utilizarlo conjuntamente con otros marcadores endoteliales como el CD31 y el VEGFR3. El PROX-1 se incluye, por tanto, en el panel de diagnóstico inmunohistoquímico de múltiples neoplasias y malformaciones de naturaleza vascular (278–280).

Dado que ambos marcadores presentan una especificidad y una sensibilidad similar. Se ha seleccionado el marcador D2-40 para realizar los estudios inmunohistoquímicos en los pacientes del estudio para detectar células linfáticas y, por tanto, poder catalogar las lesiones de malformaciones linfáticas (Tabla 2).

1.5.3. WT-1

El anticuerpo monoclonal WT-1 (Wilms tumor 1 protein) identifica un factor de transcripción codificado por un gen localizado en el cromosoma 11p13, que participa en la regulación de la transcripción de otros genes y puede funcionar como activador y como represor de la transcripción. Se detecta por inmunohistoquímica en el núcleo de células normales de estirpe muy variada, como el epitelio glomerular, las células gonadales en desarrollo, las células de Sertoli, las células epiteliales y las células de la granulosa del ovario, así como en células de neoplasias tan dispares como leucemias, cáncer de pulmón, cáncer colorrectal, cáncer de mama, tumores cerebrales y tumores desmoides pudiendo actuar como un marcador celular (281,282).

En dermatopatología resulta de gran utilidad como marcador para diferenciar neoplasias vasculares de malformaciones vasculares (283), ya que esta proteína se expresa en el endotelio proliferante estimulado por angiopoyetina 2 de las hiperplasias y neoplasias vasculares; sin embargo, resulta negativo en las células endoteliales no proliferantes de malformaciones vasculares, ya que defectos en la señal de WT-1 indican la incapacidad de estas células para llevar a cabo la apoptosis y el remodelamiento fisiológico (257,258,270,284). Se ha estudiado la expresión del marcador WT-1 en el citoplasma de las células endoteliales de las malformaciones vasculares arteriovenosas probablemente en áreas de respuesta proliferativa microvascular causada por la hipoxia o por las citoquinas (285). Esta positividad en las MAV podría ser indicativo de su capacidad proliferativa (270) (Tabla 2).

Además, se ha estudiado la expresión de este marcador en proliferaciones melanocíticas, y en estudios recientes se ha observado que el WT-1 se expresa en el citoplasma de los melanocitos proliferantes tanto de nevus melanocíticos como de melanomas, pero la tinción es más intensa en el citoplasma de las células neoplásicas de melanomas en estadios más avanzados, confiriendo, por tanto, a los tumores melanocíticos positivos para el WT-1 un peor pronóstico (286).

Van a cumplirse ya 20 años desde que John Mulliken y Julia Glowacki establecieron las bases del diagnóstico diferencial entre hemangiomas y malformaciones vasculares y, aunque los avances han sido espectaculares en el diagnóstico y tratamiento de estos trastornos, todavía no ha hecho más que empezar el camino del diagnóstico molecular, la agregación familiar, el conocimiento de variantes histológicas y el descubrimiento de nuevos agentes antiangiogénicos. Así pues, el estudio inmunohistoquímico de las anomalías vasculares está cambiando su

clasificación que se encuentra en constante revisión. Actualmente, se están realizando diferentes estudios en este ámbito para clasificar las anomalías vasculares excluidas de la actual clasificación de la ISSVA.

Recientemente los angioqueratomas de los niños se han reclasificado como un tipo de malformación vascular linfática. Su negatividad frente a WT-1 hizo que fuera descartado su origen tumoral y reasignado a una lesión de tipo malformativa. Posteriormente, la detección de células linfáticas gracias al marcador D2-40 ha confirmado su origen linfático (287).

Estudios inmunohistoquímicos se ha utilizado en diferentes publicaciones para diferenciar diferentes tipos de lesiones vasculares como los hemangiomas en penacho y el hemangioendotelioma kaposiforme (278,280,287,288,289).

	GLUT-1	D2-40	WT-1
Hemangioma infantil	+	-	+
Hemangioma congénito	-	-	+
Angioma en penacho	-	+	+
Spindle-cell hemangioendothelioma	-	+	-/+
Granuloma piógeno	-	-	+
Hemangioendotelioma kaposiforme	-	+	+
Tumor de Dabska	-	+	+
Hemangioendotelioma retiforme	-	+	+
Hemangioendotelioma compuesto	-	-	+
Sarcoma de Kaposi	-	+	+
Angiosarcoma cutáneo	-	+/-	+
Hemangioendotelioma epiteloide	-	-	+
Malformación vascular capilar	-	-	-
Malformación vascular venosa	-	-	-
Malformación vascular linfática	-	+	-
Malformación vascular arteriovenosa	-	-	+

Tabla 2: Inmunohistoquímica frente a GLUT-1, D2-40 y WT-1 de los diferentes tumores y malformaciones vasculares.

2. HIPÓTESIS DE TRABAJO

La clasificación clínica e histológica actual de las anomalías vasculares congénitas no permite distinguir de forma efectiva los distintos grupos persistiendo una confusión considerable en la denominación de estas enfermedades.

La evolución clínica y los protocolos habituales de diagnóstico por imagen o histológico no son suficientes en muchos de los casos. Esto conlleva una dificultad en el manejo de estos enfermos, ya que impide predecir con certeza el comportamiento de estas anomalías. Considerando que cada una de ellas precisa una metodología diagnóstica y terapéutica diferente, es necesario perfeccionar la tipificación de cada grupo.

Si hubiera un método diagnóstico diferencial de diversas anomalías vasculares, estas podrían separarse en grupos y de esta forma seleccionar para cada uno de ellos protocolos diagnósticos y pautas de tratamiento específico.

Puesto que la inmunohistoquímica con la proteína de transporte de glucosa GLUT-1 ha conseguido diferenciar los hemangiomas infantiles de otras anomalías vasculares, esta podría ser un instrumento eficaz que permitiera una aproximación taxonómica, clínica y terapéutica más adecuada.

Además, mediante el uso de marcadores selectivos de células linfáticas como el D2-40 es posible detectar la implicación de vasos linfáticos en algunas malformaciones vasculares. Además, la detección de estas células no sólo tienen indicaciones diagnósticas y terapéuticas sino también pronosticas ya que las alteraciones de la coagulación con atrapamiento de plaquetas aparecen especialmente en tumores o malformaciones vasculares con diferenciación linfática.

Por último, la utilización del marcador WT-1 permitirá diferenciar las neoplasias vasculares y las malformaciones arteriovenosas del resto de las malformaciones vasculares.

3. OBJETIVOS

1. Revisar retrospectivamente las muestras anatomopatológicas de pacientes con diagnóstico de anomalía vascular y aplicar en las piezas de resección técnicas de estudio inmunohistoquímicas con los marcadores (GLUT-1, D2-40 y WT-1) para establecer concordancia entre el diagnóstico previo basado en estudio de hematoxilina eosina y el actual derivado de los hallazgos inmunohistoquímicos para así mejorar el grado de certeza diagnóstica.

2. Estudiar prospectivamente mediante estas técnicas de inmunohistoquímica las piezas de resección de pacientes pediátricos con sospecha clínica y radiológica de anomalías vasculares para filiar el tipo de anomalías vascular y seguir su evolución en los primeros años de vida.

3. Aplicar los resultados del diagnóstico inmunohistoquímico para proponer protocolos que incluyan estas técnicas inmunohistoquímicas en el estudio de las anomalías vasculares y así adecuar las medidas terapéuticas de forma que se reduzcan al máximo los errores diagnósticos y los tratamientos inadecuados e inefectivos.

4. MATERIAL

Antes de comenzar el trabajo, se solicitó la valoración por el comité de ética quien valoró positivamente la realización del estudio (Anexo I). Se realizó un estudio de campo y se seleccionaron 151 pacientes: 109 pacientes pediátricos diagnosticados histológicamente de anomalía vascular desde el año 2005 hasta el 2016 incluido y 44 pacientes adultos con el diagnóstico histológico de hemangioma durante el año 2014. Se seleccionaron de forma retrospectiva (n=126) aquellos pacientes cuyo diagnóstico histológico de anomalía vascular se basaba en tinciones con hematoxilina eosina sin utilización de los marcadores inmunohistoquímicos del estudio. Se seleccionaron además otros 15 pacientes a los que de forma prospectiva se realizaron los estudios inmunohistoquímicos con los tres marcadores del estudio antes de establecer su diagnóstico definitivo.

Posteriormente, se solicitaron los consentimientos informados a todos los pacientes para que permitiesen realizar estudios inmunohistoquímicos con los tejidos excedentes de biopsias ya realizadas o pendientes de hacer (Anexo II). De los 151 pacientes previamente seleccionados, se excluyeron 10 al no entregar el consentimiento informado (Grupo I: 1; Grupo II: 2; Grupo 3: 2; Grupo IV: 4).

Finalmente, se han estudiado 103 pacientes pediátricos y 38 pacientes adultos. Se han dividido en 5 grupos de estudio en función del tipo de anomalía vascular diagnosticada (hemangiomas, tumores vasculares diferentes al hemangioma y malformaciones vasculares) (Tabla 3). Los pacientes con hemangiomas se han subdividido en 2 grupos de edad debido al diferente comportamiento clínico, histológico e inmunohistoquímico que presentan los hemangiomas infantiles a lo largo de su ciclo biológico, fenómeno que no ocurre con otras anomalías vasculares. De esta manera, se abarcaron de forma completa todo el abanico de posibilidades diagnósticas de anomalías vasculares en la infancia, lo que ofrece un panorama de conjunto en su comportamiento frente a GLUT-1, D2-40 y WT-1 y se resaltan las diferencias que presenta cada grupo.

Grupo I: Pacientes pediátricos menores de 18 meses con el diagnóstico de hemangioma

Constituido por 11 niños que presentaron lesiones vasculares cuyo estudio anatomopatológico fue de hemangioma.

Se ha seleccionado este grupo de edad para confirmar el diagnóstico mediante tinción inmunohistoquímica ya que todos deberían teñirse positivamente con los marcadores GLUT-1 y WT-1 y no mostrar inmunoreactividad frente al marcador D2-40. Y, además, comparar los hallazgos inmunohistoquímicos durante el proceso de proliferación (primer año de vida) con los que acontecen en el proceso de involución.

Grupo II: **Pacientes pediátricos de entre 18 meses y 14 años con el diagnóstico de hemangioma**

Constituido por 42 niños con tumoraciones vasculares que se extirparon entre los 18 meses y el 14º año de vida y que fueron diagnosticados de hemangioma.

Se analizan los pacientes al igual que en el grupo anterior con los tres marcadores de estudio para confirmar o descartar el diagnóstico anatomopatológico de hemangioma realizado en base a la tinción de hematoxilina-eosina. El interés de este grupo de pacientes radica en que durante esta etapa de la vida se produce de forma paulatina el fenómeno de apoptosis endotelial del hemangioma, lo que permitirá comparar los hallazgos inmunohistoquímicos con los que tienen lugar durante la proliferación del mismo (primer año).

Grupo III: Pacientes pediátricos (menores de 14 años) con el diagnóstico de tumor vascular diferente al hemangioma

Constituido por 46 niños con el diagnostico anatomopatológico de tumores vasculares diferentes al hemangioma en base a un estudio histológico con tinción de hematoxilina-eosina. Todos fueron extirpados o biopsiados para su correcta identificación y fueron seleccionados en este estudio para aplicar técnicas inmunohistoquímicas (GLUT-1, D2-40 y WT-1) y confirmar o no el diagnóstico asignado.

Grupo IV: Pacientes adultos diagnosticados como hemangiomas

Dado que el diagnostico de hemangioma no puede realizarse en pacientes en edad adulta ya que es un tumor exclusivamente pediátrico. Se han seleccionado todos aquellos pacientes adultos a los que se les ha extirpado o biopsiado una lesión vascular y en los que el diagnóstico histológico fue de hemangioma para estudiarlos mediante los 3 marcadores inmunohistoquímicos del estudio.

Una vez estudiados se actualizará el diagnóstico y se comprobará si han recibido un correcto tratamiento. Además de evaluar los hallazgos inmunohistoquímicos de los tumores vasculares del adulto.

Grupo V: Pacientes pediátricos con el diagnóstico de malformación vascular

Se han seleccionado 4 niños con el diagnóstico de malformación vascular para evaluar los hallazgos inmunohistoquímicos y comprobar si la asignación de su diagnóstico había sido correcta.

	Prospectivos	Retrospectivos	Total
Grupo I	4	7	11
Grupo II	5	37	42
Grupo III	4	42	46
Grupo IV	0	38	38
Grupo V	2	2	4
	15	126	141

Tabla 3: Distribución de los pacientes estudiados en cada grupo y en función de su inclusión en el estudio de forma prospectiva y retrospectiva.

5. MÉTODOS

5.1. ESTUDIO CLÍNICO

Se han revisado las historias clínicas de todos los pacientes analizando el sexo y la edad a la que apareció la anomalía vascular, el aspecto, la localización, la evolución y las complicaciones. Se han evaluado y recogido, además, los distintos tratamientos que han recibido previo a la extirpación quirúrgica, así como los distintos estudios de imagen realizados.

5.2. ESTUDIO HISTOLÓGICO

Las biopsias fueron desparafinadas y lavadas antes de incluir en hematoxilina de Harris durante 15 minutos. Una vez lavadas fueron bañadas entre 6 y 7 minutos en alcohol clorhídrico y tras otro lavado, fueron pasadas 3 ó 4 veces por agua amoniacal. Tras un lavado más prolongado (20 minutos) se incluyeron en eosina-floxina 4 minutos. Posteriormente, fueron bañadas dos veces en alcohol de 96º y otras dos veces en alcohol absoluto. Tras este proceso, se pasaron por xilol y fueron definitivamente montadas para su estudio.

5.3. ESTUDIO INMUNOHISTOQUÍMICO

Para la determinación de la expresión mediante inmunohistoquímica se utilizó el kit comercial En Visión FLEX Mini Kit (K8024), y se ha realizado cada una de las proteínas en el equipo Dako Autostainer.

Antes de proceder a la tinción inmunohistoquímica, los cortes de tejidos fijados con formol e incluidos en parafina se sometieron a recuperación antigénica inducida por calor (HIER) a pH alto (código K8004), durante 20 minutos, 95º en el PTlink de Dako.

Los anticuerpos GLUT-1 (SpringBioscience E2842), D2-40 (Dako IR072) y WT1 (Dako IR055) se incubaron 10, 20 y 20 minutos respectivamente.

La actividad de la peroxidasa endógena se bloqueó (5 minutos) con “EnVision™ FLEX Peroxidase-Blocking Reagent (DM821)”. Para la detección de la señal se usó el Dako EnVision™ FLEX /HRP (DM822), incubado 20 minutos a temperatura ambiente y como

sustrato EnVision™ FLEX DAB+ Chromogen (DM827), una solución de diaminobencidina (DAB) concentrada que diluido en EnVision™ FLEX Substrate Buffer (DM823), (10 minutos) produce un producto final marrón, en el lugar en donde se localiza el antígeno diana. Para la contratinción se usó EnVision™ FLEX Hematoxylin (Código K8018), 10 minutos que proporciona una tinción nuclear azul. Cada una de las incubaciones se llevaron a cabo a temperatura ambiente, realizando lavados (EnVision™ FLEX Wash Buffer K8007) entre cada una de ellas. Una vez realizado todo el proceso cada uno de los cortes se deshidrataron y montaron con medio permanente (Dako mounting medium, CS703).

- GLUT-1

El anticuerpo MYM para GLUT-1 policlonal de conejo ha sido preparado frente al péptido sintético de 12 aminoácidos que se corresponde a la isoforma específica del terminal carboxilado del GLUT-1 humano. Ha sido probado para localizar de forma específica el GLUT-1 mediante inmunohistoquímica en tejidos humanos y mediante tinción western reconoce la proteína GLUT-1 (Mr. 55.000) de los hematíes humanos.

La inmunoreactividad fisiológica del perineuro y los hematíes ha sido utilizada como control positivo en las determinaciones.

La inmunoreactividad frente a GLUT-1, al igual que el resto de marcadores, fue puntuada usando los siguientes criterios: 1º confirmación de que la técnica ha sido adecuada mediante presencia e intensidad de la inmunoreacción en los controles (hematíes y perineuro). 2º: Intensidad de la inmunoreacción en el vaso patológico en comparación con el control. 3º Similar porcentaje de vasos patológicos presentando la inmunoreacción (no tinción; tinción positiva focal y tinción positiva total) (Fig. 1).

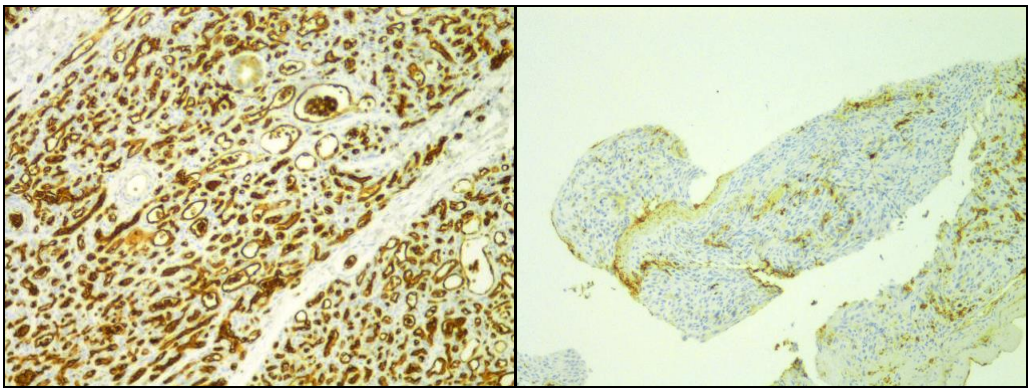

Fig. 1: Tinción positiva de GLUT-1 en la imagen de la izquierda y tinción negativa de GLUT-1 en la imagen de la derecha.

- D2-40

La Podoplanina es una mucoproteína transmembranal (38 kd) reconocida por el anticuerpo monoclonal D2-40 y es expresada selectivamente en el endotelio linfático. También se ha demostrado la expresión de Podoplanina en mesoteliomas epitelioides, hemangioblastomas y seminomas.

La inmunoreactividad fisiológica de la amígdala ha sido utilizada como control positivo en las determinaciones.

La inmunoreactividad frente a D2-40 fue puntuada usando los mismos criterios que para el GLUT-1 (Fig. 2).

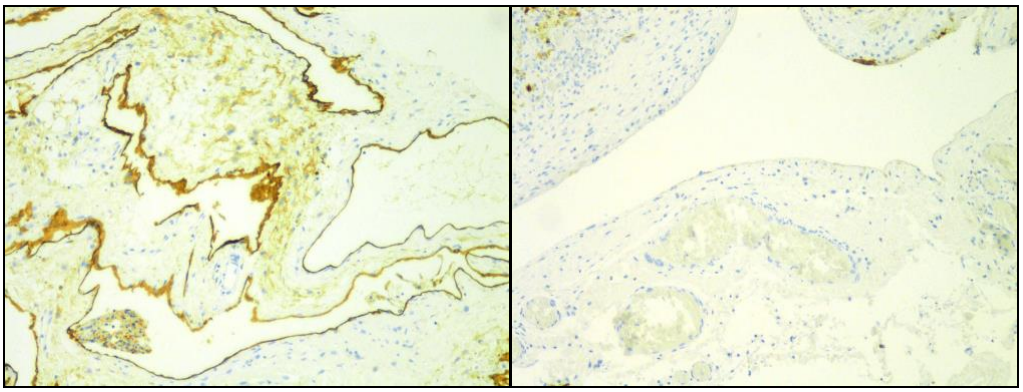

Fig. 2: Tinción positiva de D2-40 en la imagen de la izquierda y tinción negativa de D2-40 en la imagen de la derecha.

- WT-1

El anticuerpo monoclonal WT1 identifica un factor de transcripción que participa en la regulación de la transcripción de otros genes y puede funcionar como activador y como represor de la transcripción. Se detecta por inmunohistoquímica en el núcleo de diversos tipos celulares (epitelio glomerular, células gonadales en desarrollo, células de Sertoli, células epiteliales y de la granulosa del ovario) y en el núcleo de distintas neoplasias (tumores de Wilms, los mesoteliomas, los carcinomas serosos ováricos, los tumores del estroma endometrial, los leiomiomas uterinos y los carcinomas de mama de tipo mucinoso). En los tumores del estroma gastrointestinal (GIST) y en algunos tumores de músculo liso también se observa positividad de citoplasma.

Esta proteína se expresa en el endotelio proliferante estimulado por la angiopoyetina 2 de las hiperplasias y neoplasias vasculares pero resulta negativo en las células endoteliales no proliferantes de malformaciones vasculares, ya que defectos en la señal de WT-1 indican la incapacidad de estas células para llevar a cabo la apoptosis y el remodelamiento fisiológico.

La inmunoreactividad fisiológica del endometrio ha sido utilizada como control positivo en las determinaciones. Se utilizaron los mismos criterios que para el GLUT-1 y el D2-40 para valorar la inmunoreactividad frente a WT-1 (Fig. 3).

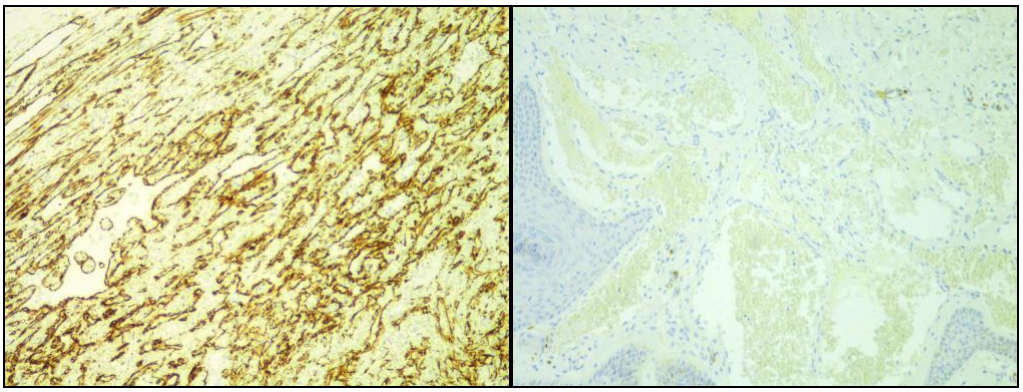

Fig. 3: Tinción positiva de WT-1 en la imagen de la izquierda y tinción negativa de WT-1 en la imagen de la derecha.

Para todos los marcadores, los controles negativos preparados para cada pieza en ausencia del anticuerpo confirmaron la especificidad de cada inmunoreacción.

Se ha establecido una correlación diagnóstica entre los grupos de estudio prospectivo y retrospectivo después del estudio inmunohistoquímico comparando el diagnóstico previo y el definitivo, posterior a la reacción frente a GLUT-1, D2-40 y WT-1.

5.4. ESTUDIO ESTADÍSTICO

Las variables numéricas continuas se han descrito estadísticamente como medias acompañadas de las desviaciones típicas (DS) y las variables categóricas se describen con las frecuencias respectivas. Se ha utilizado el test de Kolomogorov-Smirnov con la corrección de Lilliefors para contrastar la normalidad de las variables continuas las cuales se han comparado cuando fue necesario mediante una prueba paramétrica (test T de Student) o no paramétrica (Kruskal-Wallis) según su tamaño muestral, homogeneidad y dispersión. Las variables cualitativas se compararon cuando fue necesario mediante tablas de contingencia y test de X^2. Se calcularon la sensibilidad, la especificidad, el valor predictivo positivo y negativo de las tinciones estudiadas (hematoxilina eosina y marcadores inmunohistoquímicos). El análisis de concordancia entre ambas tinciones fue estudiado mediante el índice de Kappa. Se aceptó como umbral de significación un valor de $p<0,05$. Los análisis estadísticos se llevaron a cabo en el programa SPSS versión 22.

6. RESULTADOS

6.1. DATOS CLÍNICOS:

Grupo I: Pacientes pediátricos menores de 18 meses con el diagnóstico de hemangioma

Constituido por 11 pacientes, 6 niños y 5 niñas, con edades comprendidas entre los 4 y 18 meses de vida, con una media de edad en el momento de la intervención quirúrgica de 11,18 (DS 5.11) meses. No se detectó diferencia estadísticamente significativa entre la edad media de los niñas y de los niños en el momento de la cirugía (Tabla 4).

	Niñas	Niños	VALORES ESTADÍSTICOS
Edad media en el momento de la cirugía (meses)	10,80 (DS 4,76)	11,50 (DS 5,82)	U= 12,50 p= 0,647

Tabla 4: Medias de edad de los pacientes en el momento de la cirugía según el sexo en el Grupo I.

Presentaban lesiones vasculares que afectaban la cara y cuello en 9 pacientes, el tronco en un paciente y una extremidad inferior en otro caso (Fig. 4).

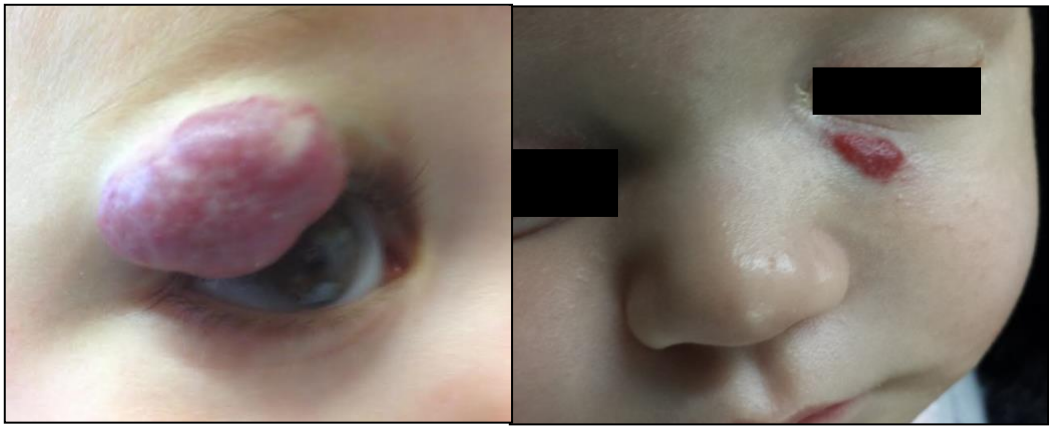

Figura 4: Pacientes con hemangiomas infantiles con repercusión estética y funcional subsidiarios de tratamiento.

Tres pacientes presentaron sangrados de repetición y una paciente ulceraciones múltiples y superficiales mientras que el resto presentaron crecimiento progresivo de las lesiones. Los pacientes con sangrados de repetición fueron tratados son compresión, nitrato de plata y esponja de gelatina absorbente (espongostan®) pero dada su clínica recidivante fueron intervenidos para exéresis de la lesión. Esta se realizó de forma programada en dos casos y de forma urgente en uno. Ninguno tuvo repercusión clínica ni analítica grave del sangrado.

Una paciente presentaba una lesión congénita en el tobillo sin proliferación pero con múltiples ulceras superficiales resistentes a diferentes tratamientos tópicos. Asociaba un estudio radiológico, concretamente una eco-doppler, que informada de una malformación venosa pero dada la escasa correlación entre la clínica y la radiología fue biopsiada para completar estudios diagnósticos.

El resto de pacientes con crecimiento progresivo de las lesiones fueron intervenidos para exéresis de la misma por diferentes motivos. Dos pacientes con lesiones localizadas a nivel palpebral presentaron una limitación funcional ya que las lesiones ocluían parcialmente el campo visual. Otros dos pacientes con lesiones en la cara fueron intervenidos por repercusión estética y ansiedad familiar. Dos pacientes en los que la sospecha clínica eran dos patologías quirúrgicas (un quiste de cola de ceja y un linfangioma) fueron intervenidos de forma programada para exéresis de las lesiones. En el último caso, el paciente fue intervenido por persistir crecimiento de la lesión y poder filiar su etiología.

Así pues, el momento de aparición de las lesiones fue congénito en 1 paciente y postnatal y anterior a los 15 días de vida en 7 pacientes y posterior a los 15 días de vida en otros 3. Los pacientes con clínica hemorrágica presentaban lesiones que se desarrollaron a una edad más tardía [363,33 días (DS 154,28)] respecto al resto de pacientes [7,87 días (DS 5,43) con una diferencia estadísticamente significativa entre ambos grupos (p=0,014). El crecimiento de las lesiones con proliferación se produjo durante los primeros meses de vida con una media de 237,37 días (DS 69,36).

Las pruebas radiológicas realizadas en este grupo se limitan a dos ecografías y una de ellas con registro doppler.

Tres pacientes fueron tratados con propanolol, un b-bloqueante considerado en el momento actual como el tratamiento de elección para los hemangiomas infantiles. El tratamiento fue iniciado por encima de los 4 meses.

En todos los pacientes, se llevó a cabo un cierre primario del defecto residual con sutura reabsorbible sin necesidad de transfusión en ningún caso y con un postoperatorio sin incidencias. Ocho pacientes fueron intervenidos por el servicio de cirugía pediátrica, 2 por el servicio de dermatología y uno por el servicio de cirugía plástica. Todas las piezas de resección o biopsia fueron sometidas a estudio histológico e inmunohistoquímico.

En el Grupo II: **Pacientes pediátricos de entre 18 meses y 14 años con el diagnóstico de hemangioma**

Constituido por 42 pacientes, 20 niñas y 22 niños con edades comprendidas entre los 22 meses y los 174 meses (14 años) con una media de 96,17 meses (DS 44,38). No se detectaron diferencias estadísticamente significativas entre la edad media de las niñas y de los niños en el momento de la cirugía (Tabla 5).

	Niñas	Niños	VALORES ESTADÍSTICOS
Edad media en el momento de la cirugía (años)	7,05 (DS 3,83)	8,05 (DS 3,55)	T= -0.82 p= 0,38

Tabla 5: Medias de edad de los pacientes en el momento de la cirugía según el sexo en el Grupo II.

Las lesiones se localizaban en diferentes zonas: 20 en la cara, 1 en el cuero cabelludo, 4 en el cuello, 12 en el tronco, 3 en las extremidades superiores y 2 en las inferiores (Fig. 5).

Figura. 5: Paciente con un hemangioma infantil a nivel mentoniano perteneciente al grupo II.

El momento de aparición de las lesiones fue congénito en 5 pacientes y postnatal e inferior a los 15 días de vida en 16 pacientes con una edad media en el momento de la aparición de la lesión de 4,68 (DS 5,27) días. En los 21 pacientes restantes, el momento de aparición fue de 9,13 años (DS 2,83).

El motivo de la cirugía fue en 7 casos por sangrados al tratarse de lesiones friables y que motivaron en todos ellos consultas en Servicios de Urgencias. Tres pacientes fueron intervenidos por molestias y cuatro por dolor. Diez pacientes que presentaron en los primeros meses de su aparición crecimiento de la lesión, presentaron a continuación una involución progresiva que fue incompleta lo que ocasionó problemas estéticos. Siete de estos estaban localizados en la cara, uno en el cuello y dos en la región mamaria de dos niñas. Otro paciente se intervino de forma precoz de una lesión localizada en el labio al producirle dificultad para la ingesta oral. Dos pacientes, con sospecha diagnóstica de dos patologías diferentes al hemangioma (un linfangioma y un quiste sebáceo) fueron resecados llegando con posteridad al diagnóstico de esta anomalía vascular. Tres pacientes fueron biopsiados para filiar la patología al no existir congruencia clínica y radiológica. Finalmente, los 12 pacientes restantes fueron intervenidos por persistir crecimiento de la lesión.

Se pautó, previo a la cirugía, tratamiento médico con un b-bloqueante en 2 casos. Una paciente inicio el tratamiento a los 9 meses de edad y no fue efectivo. La otra paciente no llego a tomarlo por miedo paterno a los posibles efectos adversos de la medicación.

Los Servicios que realizaron la cirugía fueron en 25 casos por cirugía pediátrica, en 9 casos por dermatología, en 2 casos por cirugía plástica, en 1 caso por otorrinolaringología, en 3 casos por oftalmología y en 2 casos por cirugía maxilofacial.

En todos ellos, salvo en dos pacientes que simplemente se biopsiaron, se realizó una exéresis completa de la lesión con resultado satisfactorio para los padres. Un paciente presentó una recidiva después de 4 años, volviendo a realizarse otra exéresis con éxito.

Se han realizado pruebas de imagen en 11 de los 42 pacientes: en todos ellos una ecografía que fue completado con una resonancia magnética en 6 casos. En 6 ecografías no se ha llegado a sospechar el origen vascular de la lesión bien porque no se ha realizado el registro doppler o este no ha sido valorable por falta de colaboración del paciente.

Grupo III: Pacientes pediátricos (menores de 14 años) con el diagnóstico de tumor vascular diferente al hemangioma

Formado por 46 pacientes, 20 niñas y 26 niños, con edades comprendidas entre el 3ºdía de vida y los 14 años. La edad media de los pacientes fue de 6,20 (DS 4,53) años, sin diferencia estadísticamente significativa por sexos (Tabla 6).

	Niñas	Niños	VALORES ESTADÍSTICOS
Edad media en el momento de la cirugía (años)	5,45 (DS 4,13)	6,77 (DS 4,81)	U=219,50 p=0,312

Tabla 6: Medias de edad de los pacientes en el momento de la cirugía según el sexo en el Grupo III.

Los diagnósticos reportados previos a la inclusión de este estudio fueron: 19 linfangiomas, 19 granulomas piógenos, 6 angioqueratomas, 1 glomangioma y 1 hemangioendotelioma (Fig. 6).

Figura 6: Pacientes pediátricos con lesiones diagnosticadas histológicamente como tumores vasculares mediante estudio de hematoxilina eosina.

En 9 pacientes la lesión fue congénita y 6 de ellos tenían diagnóstico prenatal. En el resto, la edad media en el momento de la aparición de la lesión fue de 7,04 (DS 3,90) años.

Las pruebas radiológicas realizadas en este grupo fueron: 18 ecografías, 9 resonancias magnéticas y 5 tomografías computarizadas.

Los motivos de la cirugía fueron en 15 pacientes por sangrado que se realizó en todos ellos de forma programada. En el resto de pacientes (n=31), todos ellos presentaban una masa palpable cuyo crecimiento persistía en 5, que producía una limitación funcional en 6 casos y dolor en otros 3. El crecimiento detectado en este grupo de pacientes con lesión postnatal no fue en ningún caso un crecimiento proliferativo rápido.

La localización de las lesiones fue: 14 en la cabeza, 7 en el cuello, 4 en la pared costal, 3 en la pared abdominal, 4 a nivel intraabdominal, 4 en la espalda, 3 en las extremidades superiores, 5 en las extremidades inferiores y 1 en la médula espinal. En un paciente la localización es desconocida.

Los Servicios que realizaron la cirugía fueron en 24 casos por Cirugía Pediátrica, en 15 casos por dermatología, en 3 casos por cirugía maxilofacial, en 1 caso por cirugía plástica, en 1 caso por oftalmología, en 1 caso por traumatología y en otro caso por neurocirugía.

Ningún paciente recibió un tratamiento médico previo a la cirugía y en todos ellos, salvo en dos pacientes, se realizó una exéresis total de la lesión. En estos dos pacientes se llevó a cabo una exéresis parcial debido a que el gran tamaño de la lesión englobaba estructuras vitales (arteria axilar en un caso y la medula espinal en otra). Dos pacientes presentaron recidivas de la lesión a los 12 y 13 años de la primera cirugía y ambos fueron reintervenidos con éxito.

Grupo IV: Pacientes adultos diagnosticados como hemangiomas

Constituido por 38 pacientes, 22 mujeres y 16 varones. Todos los pacientes de este grupo fueron estudiados retrospectivamente al ser pacientes adultos de edades comprendidas entre los 16 y 60 años, con una media de edad de 45 (DS 10,35) años. Las mujeres con una media de edad de 47,48 (DS 8) años y los varones con una media de edad de 41,94 (DS 12,24) años sin una diferencia estadísticamente significativa entre sexos (p=0,102) (Tabla 7).

	Mujeres	Varones	VALORES ESTADÍSTICOS
Edad media en el momento de la cirugía (años)	47,48 (DS 8)	41,94 (DS 12,24)	T=1,67 p=0,102

Tabla 7: Medias de edad de los pacientes en el momento de la cirugía según el sexo en el Grupo IV.

El tiempo medio de evolución no se pudo precisar en la mayoría de los pacientes siendo de años en 21 pacientes y de meses en otros 7 pacientes [7,28 (DS 4,46) meses].

La localización de las lesiones fue en la cara en 16 pacientes (8 en labio, 3 en lengua, 2 en párpado, 1 en fosa nasal, 1 en mejilla y 1 preauricular), en el tronco en 9 pacientes (5 de ellos a nivel hepático), en las extremidades superiores en 6 pacientes y en las extremidades inferiores en 5 pacientes. En 2 pacientes no se describe la localización de la lesión en la historia clínica.

El motivo de la cirugía fue: sangrado en 2 pacientes, dolor o molestias en 8 pacientes, alteración funcional en 3 pacientes, por persistir crecimiento en 4 pacientes y por repercusión estética en otros 2. En dos casos, no se describe claramente el motivo de la cirugía en la historia clínica y en los 17 restantes fue para filiar la etiología de la lesión.

Las pruebas radiológicas realizadas antes de la cirugía fueron: 8 ecografías, complementadas con una resonancia magnética en 3 pacientes y con una tomografía computarizada en otros dos. Uno de estos pacientes estudiados con ecografía y resonancia magnética fue posteriormente sometido a una arteriografía para embolizar la lesión 48 horas antes de la cirugía exerética.

Los servicios que llevaron a cabo la intervención fueron en 17 casos por dermatología, 10 casos por cirugía maxilofacial, 5 casos por cirugía general, 2 casos por oftalmología, 2 casos por cirugía plástica y en 1 caso por otorrinolaringología. Un paciente fue intervenido por un equipo mixto compuesto por los servicios de cirugía vascular y de cirugía plástica.

Grupo V: Pacientes pediátricos con el diagnóstico de malformación vascular

Este grupo está compuesto por 4 pacientes, 1 niña y 3 niños (Fig. 8). Dos pacientes fueron estudiados de forma prospectiva y otros dos de forma retrospectiva. Todos ellos son de edad pediátrica con una media de edad de 5 años (DS 3,36) con un rango de entre 3 y 10 años.

La localización de las lesiones fueron: 1 en tronco y 3 en las extremidades (2 en superiores y otra en inferiores). Todas ellas fueron intervenidas por el Servicio de Cirugía Pediátrica.

En tres pacientes el motivo de la cirugía fue filiar la patología al no poder llegar a un diagnóstico certero con la historia clínica y las pruebas radiológicas realizadas (3 ecografías y 2 resonancias magnéticas). Un último caso, fue intervenido por una sospecha diagnóstica incorrecta de fibromatosis.

6.2. RESPUESTA INMUNOHISTOQUÍMICA:

Grupo I: Pacientes pediátricos menores de 18 meses con el diagnóstico de hemangioma

La inmunoreacción fue GLUT-1, WT-1 positiva y D2-40 negativa, característica de los hemangiomas, en 8 de los 11 pacientes de este grupo (Fig. 7). Siete de estos pacientes presentaban una clínica proliferativa siendo, por tanto, unos hemangiomas infantiles en fase proliferativa (Fig. 8). Aquella paciente con una lesión congénita, no proliferativa y con ulceraciones superficiales múltiples también GLUT-1 positiva, se etiquetó de hemangioma infantil abortivo.

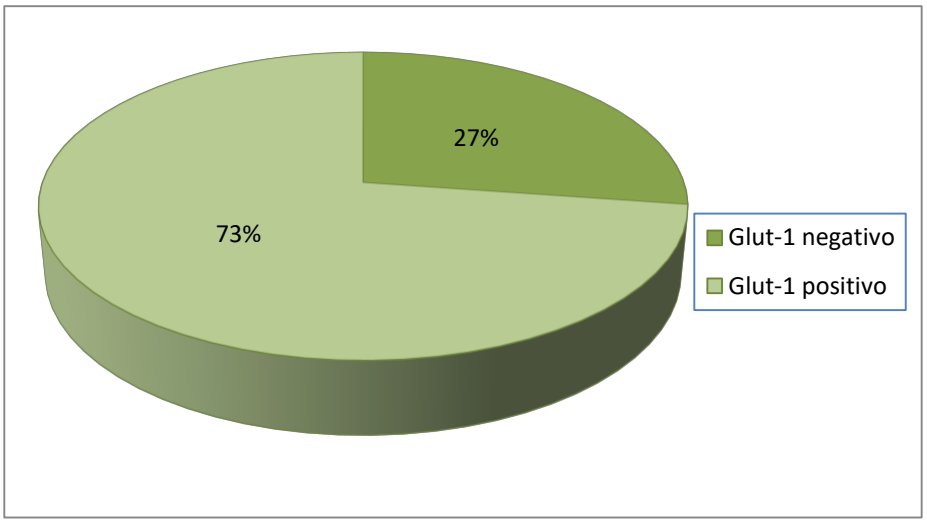

Figura 7: Distribución de los pacientes del Grupo I en función de la respuesta inmunohistoquímica a GLUT-1

Los otros 3 pacientes de este grupo fueron GLUT-1 negativos, WT-1 positivos y D2-40 negativos compatibles con el diagnostico de tumores vasculares diferentes al hemangioma sin células linfáticas o de malformaciones vasculares arteriovenosas (Fig. 9).

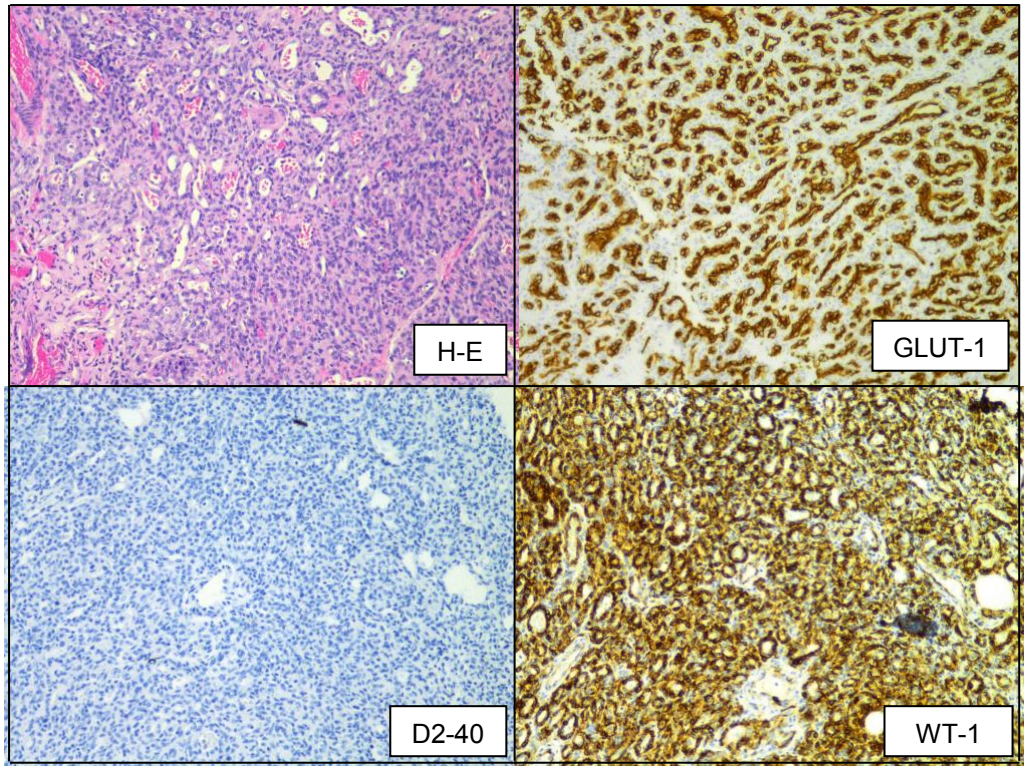

Figura 8: Lesión cutánea constituida por una proliferación de estructuras capilares, de paredes finas, algunas de ellas congestivas. La tinción con el marcador GLUT-1 fue intensamente positiva a nivel endotelial al igual que el WT-1 pero negativas para D2-40 lo que apoya el diagnóstico de hemangioma infantil.

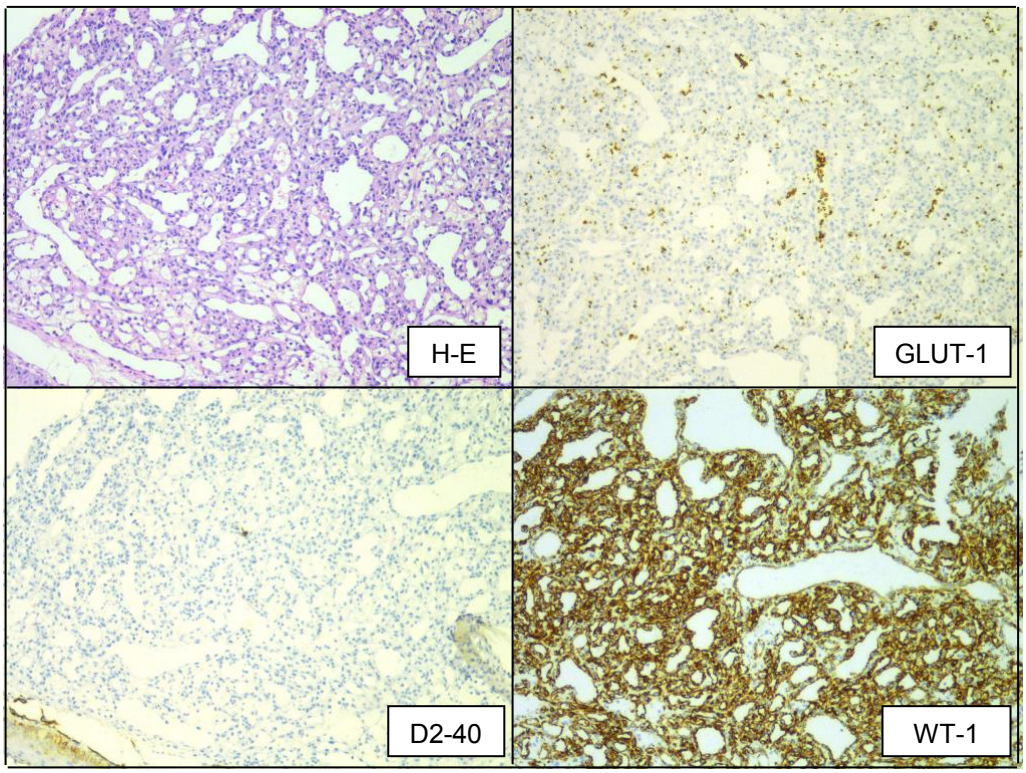

Figura 9: Tejido cutáneo que presenta una proliferación capilar revestida por una capa endotelial fina que afecta a toda la dermis papilar sin componente inflamatorio. Es negativa para las tinciones con GLUT-1 y D2-40 pero positiva para WT-1, por tanto, compatible con un tipo de tumor vascular como es el granuloma piógeno.

Grupo II: Pacientes pediátricos de entre 18 meses y 14 años con el diagnóstico de hemangioma

La reactividad al GLUT-1 positiva, WT-1 positiva y D2-40 negativa, típica de los hemangiomas, se observó en 13 de los 42 pacientes de este grupo (Fig. 10). Estas muestras pertenecían a los 5 pacientes con lesiones congénitas y a 8 de los 16 pacientes con lesiones aparecidas con menos de 15 días de vida.

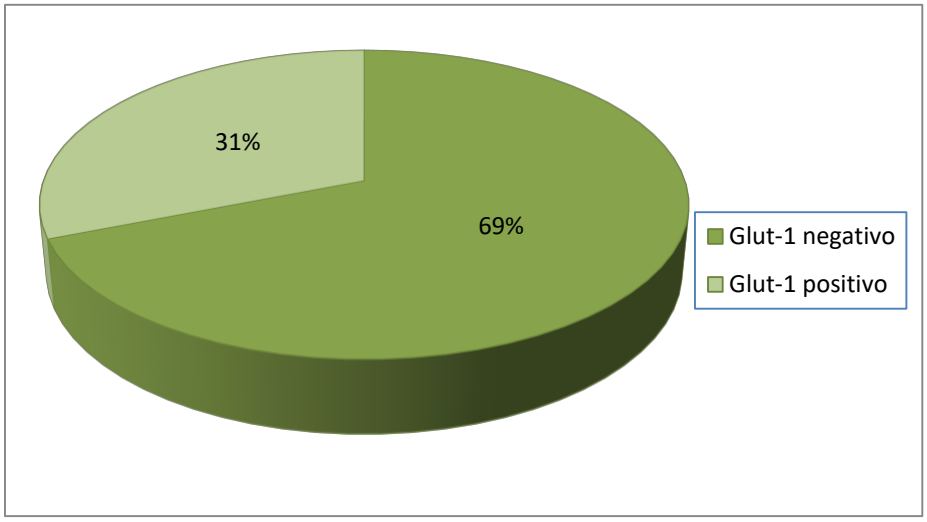

Figura 10: Distribución de los pacientes del Grupo II en función de la respuesta inmunohistoquímica a GLUT-1.

El resto de los pacientes (n=29) fueron:

- 2 pacientes: GLUT-1 negativo, WT-1 negativo y D2-40 positivo (Fig. 11):
    - Compatible con el diagnóstico de malformación vascular linfática.
- 6 pacientes fueron GLUT-1 negativo, WT-1 negativo y D2-40 negativo (Fig. 12):
    - Compatible con el diagnóstico de malformación vascular venosa o capilar.
- 1 paciente: GLUT-1 negativo, WT-1 positivo y D2-40 positivo

- Compatible el diagnóstico de tumor vascular diferentes al hemangioma con presencia de células linfáticas.

- 20 pacientes: GLUT-1 negativo, WT-1 positivo y D2-40 negativo (Fig. 13):
  - Compatibles con el diagnóstico de tumor vascular diferentes al hemangioma sin células linfáticas o una malformación arteriovenosa.

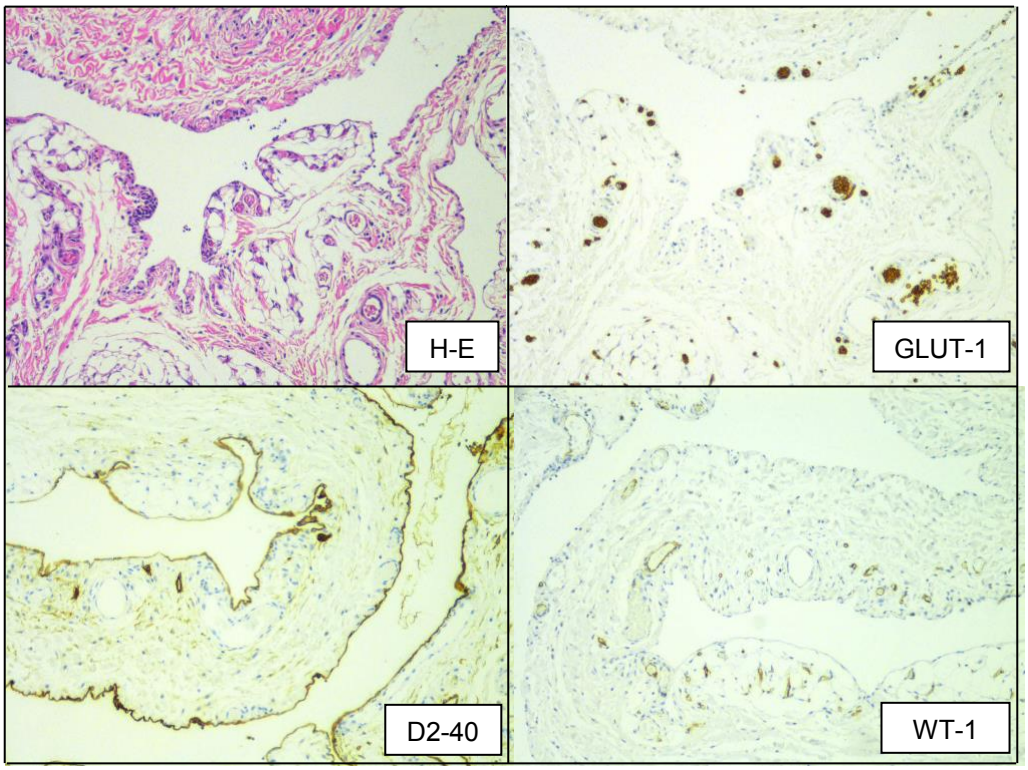

Figura 11: El estudio histológico de la lesión muestra vasos de paredes finas, con luces ampliamente dilatadas y sin contenido en su luz, distribuidos entre lóbulos de tejido adiposo y maduro. Las tinciones con los marcadores GLUT-1 y WT-1 fueron negativas pero positivas con el D2-40 características de una malformación vascular linfática.

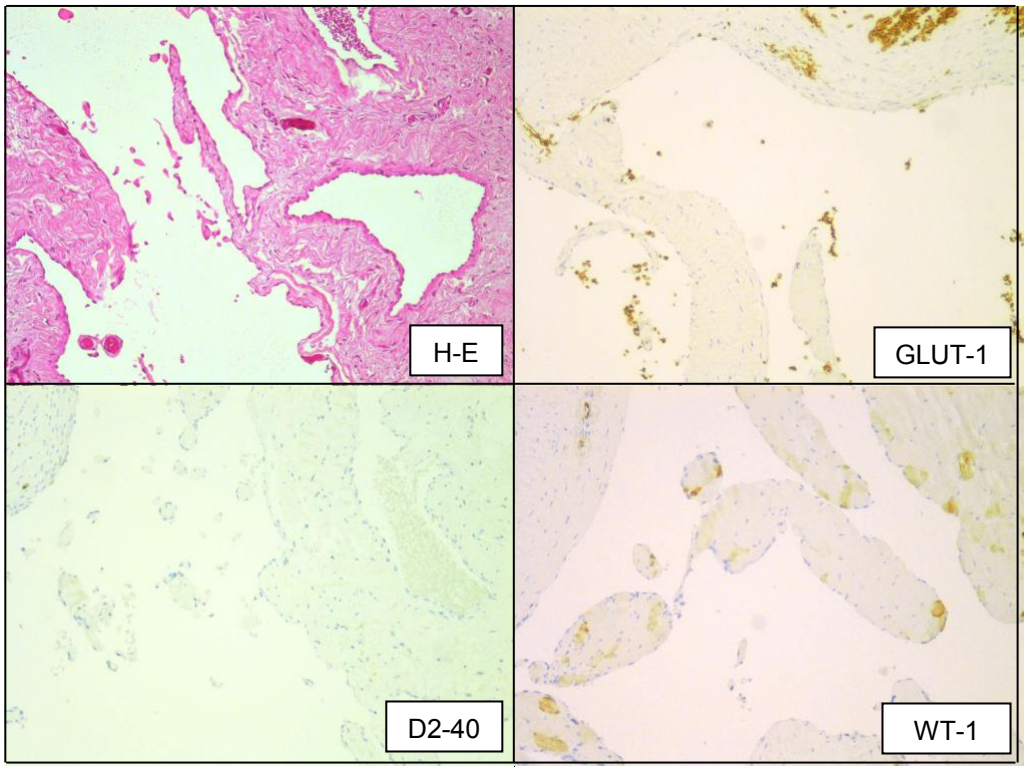

Figura 12: Lesión compuesta por vasos de mediano tamaño, dilatados y separados entre sí por delgados septos fibrosos. Algunos de los vasos presentan en su interior material hemático, con formación de fibrina, y en uno de ellos se observa un trombo con recanalización capilar. Las tinciones inmunohistoquímicas fueron: GLUT-1 negativo, WT-1 negativo y D2-40 negativo, diagnosticas en este caso con una malformación vascular venosa.

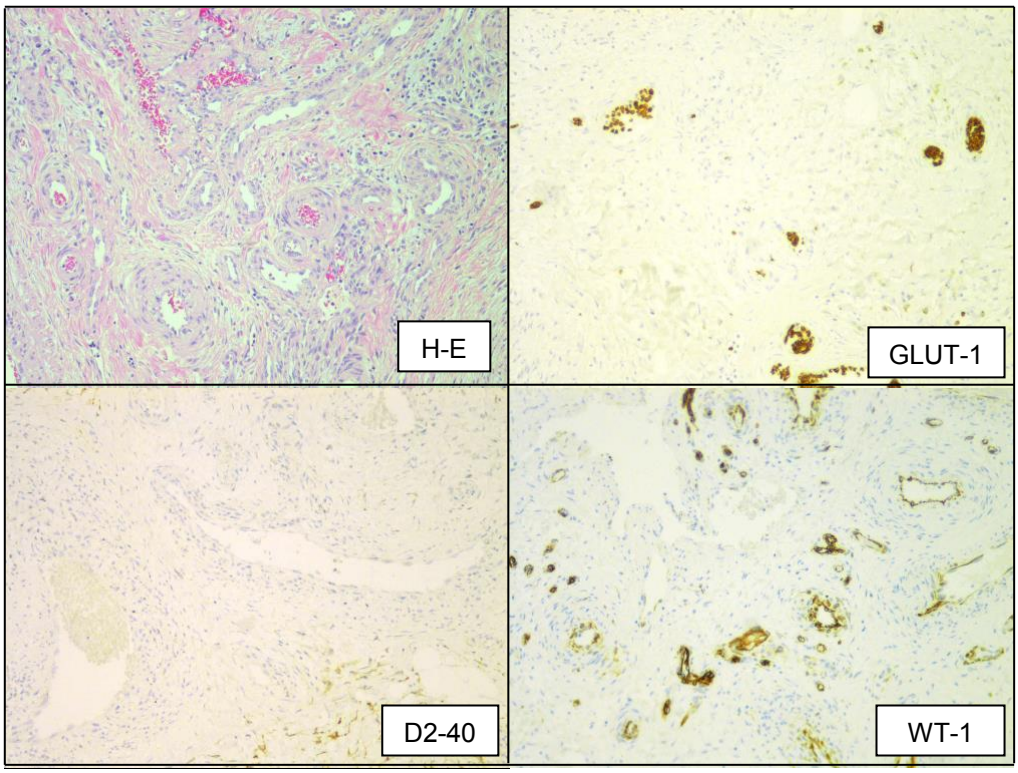

Figura 13: Tumoración de bordes mal definidos constituida por una proliferación de estructuras vasculares de paredes gruesas y congestivas; focalmente se observan vasos de aspecto cavernomatoso con paredes finas y luces amplias. No se observa trombosis. Las tinciones inmunohistoquímicas con GLUT-1 y D2-40 son negativas mientras que la inmunoreacción frente al WT-1 es positiva lo que apoya el diagnóstico de malformación arteriovenosa.

Los pacientes con hemangiomas infantiles se habían subdividido en grupos de edad debido al diferente comportamiento clínico, histológico e inmunohistoquímico que presentan a lo largo de su ciclo biológico. Se establecieron comparaciones entre aquellos hemangiomas (GLUT-1 positivos) pertenecientes al Grupo I (8 pacientes) y los del Grupo II (13 pacientes) para estudiar el diferente comportamiento inmunohistoquímico entre la fase proliferativa e involutiva de estos hemangiomas.

Del total de 21 pacientes, 15 eran niñas y 6 eran niños con una ratio varón mujer de 2,5:1. Una edad media en días de aparición de la lesión de 7,26 (DS 5,10) días de vida, una duración media de la fase proliferativa de 8,48 (DS 3,06) meses, un tiempo medio de involución de 27,14 (DS 28,82) meses y una edad media en el momento de la biopsia vs exéresis de la lesión de 39,81 (DS 36,35) meses.

Respecto a la localización: 14 fueron en cara (66,7%), 1 en el cuello (4,8%), 4 en tronco (19%), 1 en la extremidad superior (4,8%) y 1 en la extremidad inferior (4,8%).

Las causas de la cirugía fueron: 9 por alteración estética (42,9%), 3 por alteración funcional (14,3%), 2 por ansiedad familiar (9,5%), 2 para filiar la etiología de la lesión (9,5%), 2 por crecimiento rápido (9,5%), 1 por dolor (4,8%), 1 por sangrado (4,8%) y 1 debido a error diagnóstico (4,8%).

Se pautó tratamiento con propanolol en cinco pacientes y cuatro lo tomaron. Fue iniciado con una edad media de 7,66 meses (DS 3,21) y en ninguno de ellos fue efectivo.

Todos los pacientes del Grupo I con inmunoreacción frente al GLUT-1 fueron intensamente positivos en toda la lesión. Se detectaron dos tipos de tinción positiva en el

Grupo II, es decir, 3 pacientes presentaron una tinción positiva focal mientras que 18 presentaron una tinción positiva en toda la lesión (Fig. 14).

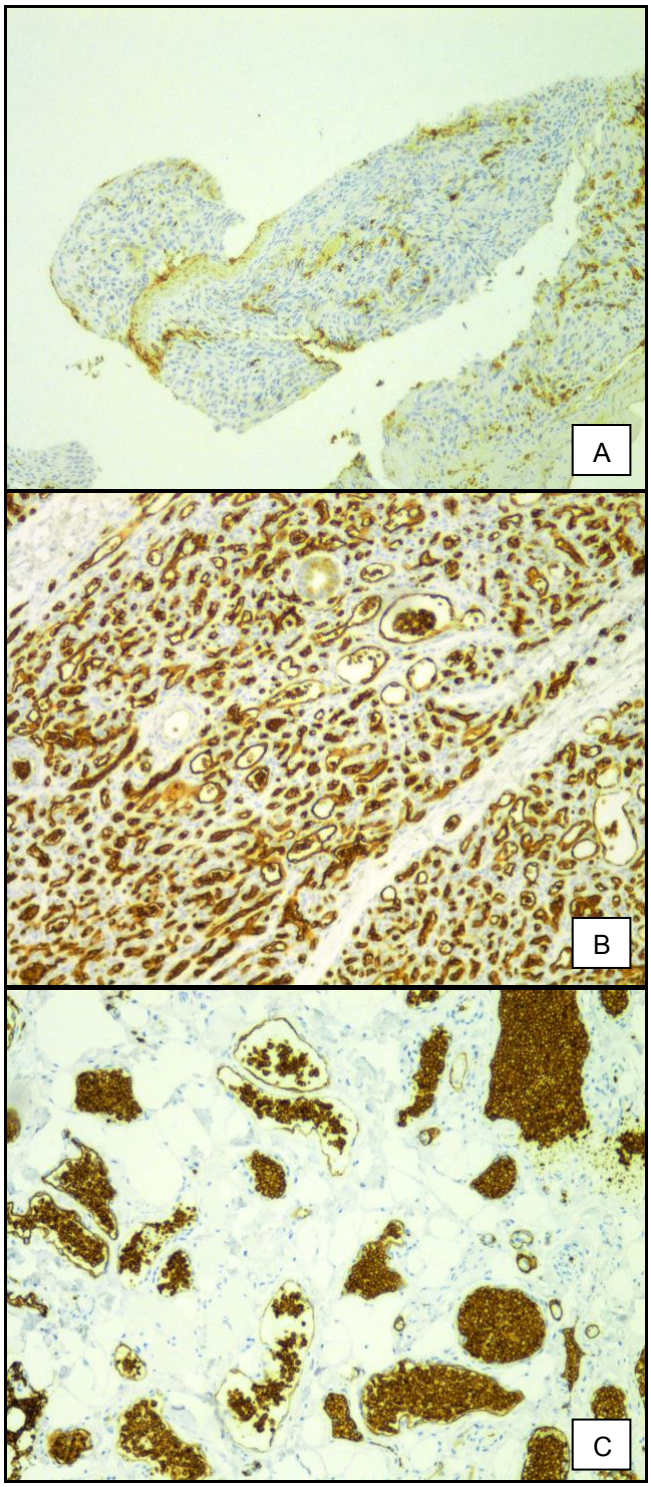

Figura 14: A: Tinción GLUT-1 negativa; B: Tinción GLUT-1 positiva total. C: Tinción GLUT-1 positiva focal.

Se unificaron todos los pacientes con el estudio inmunohistoquímico positivo para el marcador GLUT-1 y se establecieron comparaciones. Así pues, 18 pacientes presentaron una tinción positiva total y otros 3 una tinción positiva focal.

No se encontró diferencia estadísticamente significativa entre la media de edad en la que apareció la lesión entre aquellos que presentan una tinción positiva focal 8 (DS 4,24) días y aquellos que presentan una tinción positiva total 7,17 (DS 1,28) días. Tampoco se encontró ninguna diferencia en cuanto al sexo de cada grupo (p=0,237).

Al comparar la edad a la que los pacientes fueron intervenidos sí se detecta una diferencia estadísticamente significativa. Aquellos pacientes con tinción positiva total fueron intervenidos a una edad más precoz [28,61 (DS 21,91) meses] respecto a los que presentaron una tinción positiva focal [107 (DS 35,15) meses] (p=0,007) (Fig. 15).

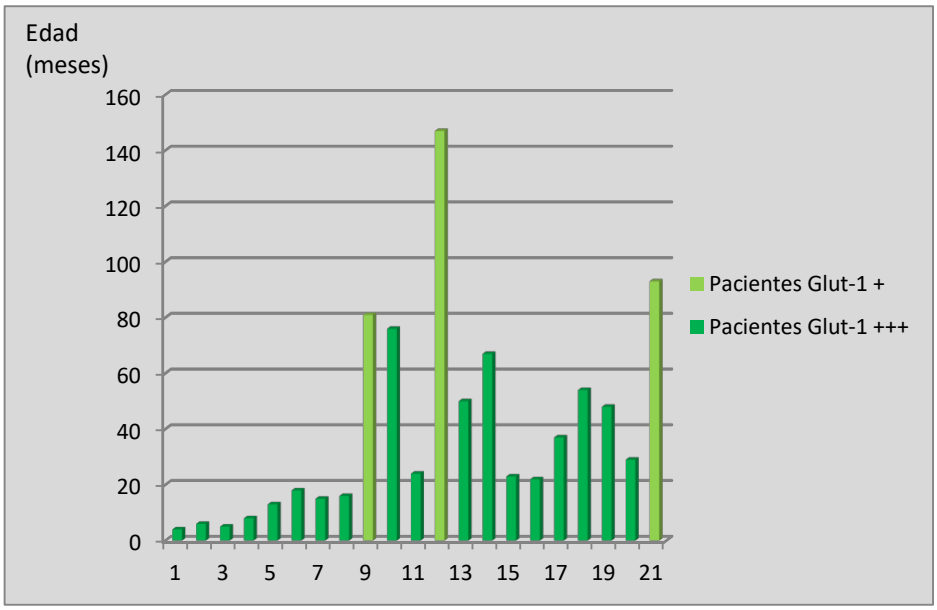

Figura 15: Representación gráfica de los pacientes en función de su tinción con el marcador GLUT-1 (GLUT-1 +: tinción positiva focal y GLUT-1 +++: tinción positiva total) y la edad en el momento de la cirugía en meses.

Se estudia si la duración de ambas fases, proliferativa e involutiva, se podría relacionar con esta diferencia de tinción. No existe diferencia estadística entre la duración de la fase proliferativa entre el grupo con tinción focal [8,33 (DS 3,05) meses] y el grupo con tinción total [8,51 (DS 3,16) meses] (p=0,779). Los pacientes con tinción focal presentaron una fase involutiva más prolongada ([78,66 (DS 9,80) meses] respecto a los que presentaron una tinción total [20,69 (DS 23,17)] (p=0,024) (Fig. 16).

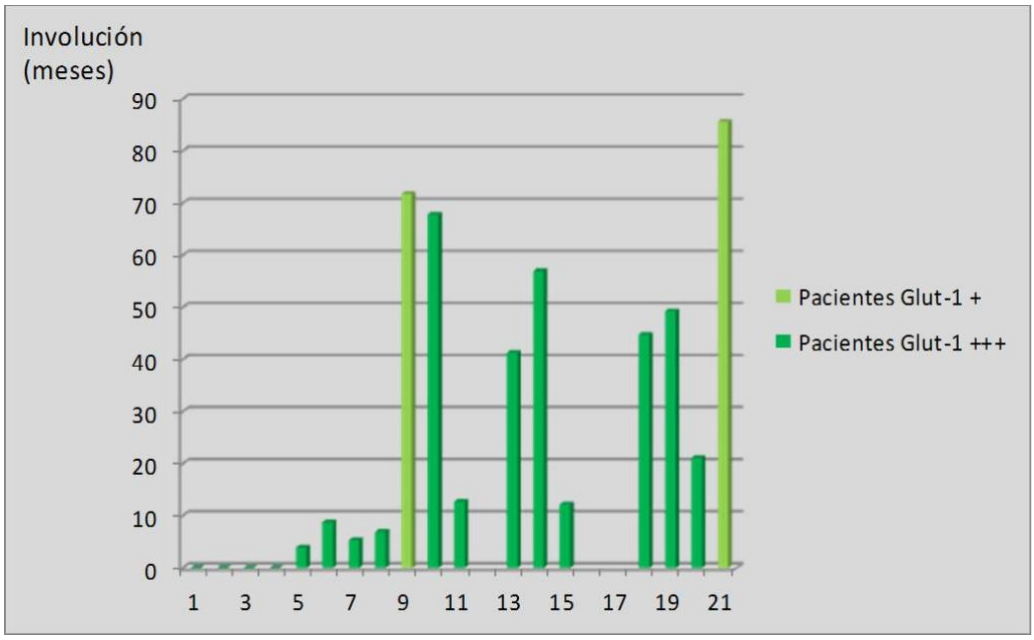

Figura 16: Representación gráfica de los pacientes en función de su tinción con el marcador GLUT-1 (GLUT-1 +: tinción positiva focal y GLUT-1 +++: tinción positiva total) y la duración del periodo involutivo en meses.

La inmunoreactividad frente al resto de marcadores del estudio WT-1 y D2-40, respondieron a la ley del todo o nada, es decir, o no presentaron inmunoreacción o esta fue

positiva y total salvo en dos pacientes. Estos pertenecían al Grupo V y fueron D2-40 positivos focales y D2-40 negativos focales indicando la presencia de una malformación vascular mixta.

Grupo III: Pacientes pediátricos (menores de 14 años) con el diagnóstico de tumor vascular diferente al hemangioma

La inmunoreacción presente en los tumores vasculares diferentes al hemangioma (GLUT-1 negativo, WT-1 positivo y D2-40 positivo o negativo) se observó en 19 de los 46 pacientes de este grupo (Fig. 17):

El resto de pacientes presentaron las siguientes tinciones:

- 24 pacientes: GLUT-1 negativo, WT-1 negativo y D2-40 positivo:
    - Compatibles con el diagnóstico de malformación vascular linfática.
- 3 pacientes GLUT-1 negativo, WT-1 negativo y D2-40 negativo:
    - Compatible con el diagnóstico de malformación vascular venosa o capilar (Fig. 18).
    - Una paciente con estas tinciones y el diagnóstico previo de hemangioendotelioma a nivel medular presentó dos metástasis cerebrales que tras su exéresis fueron finalmente etiquetadas de una histiocitosis (Fig. 19).

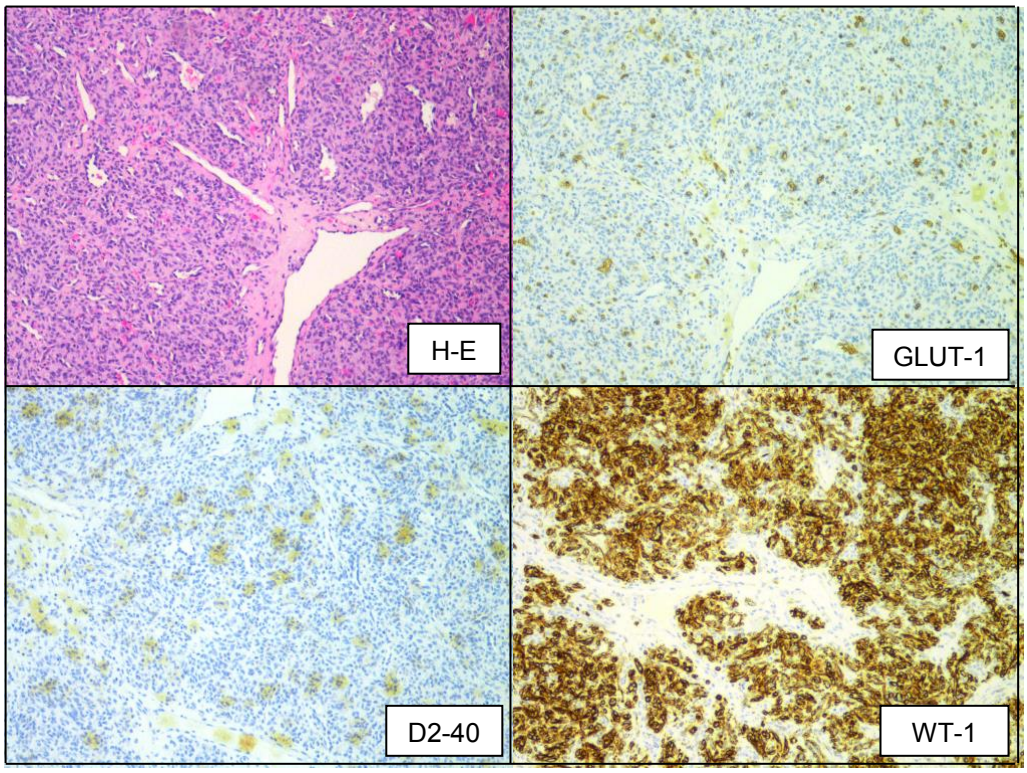

Figura 17: Proliferación subepitelial de pequeños vasos con células de núcleos redondos-ovales, sin atipia ni mitosis, en patrón de lóbulos separados por estroma fibroso. Las tinciones fueron: GLUT-1 negativo, WT-1 positivo y D2-40 negativo que indican el origen tumoral de la lesión.

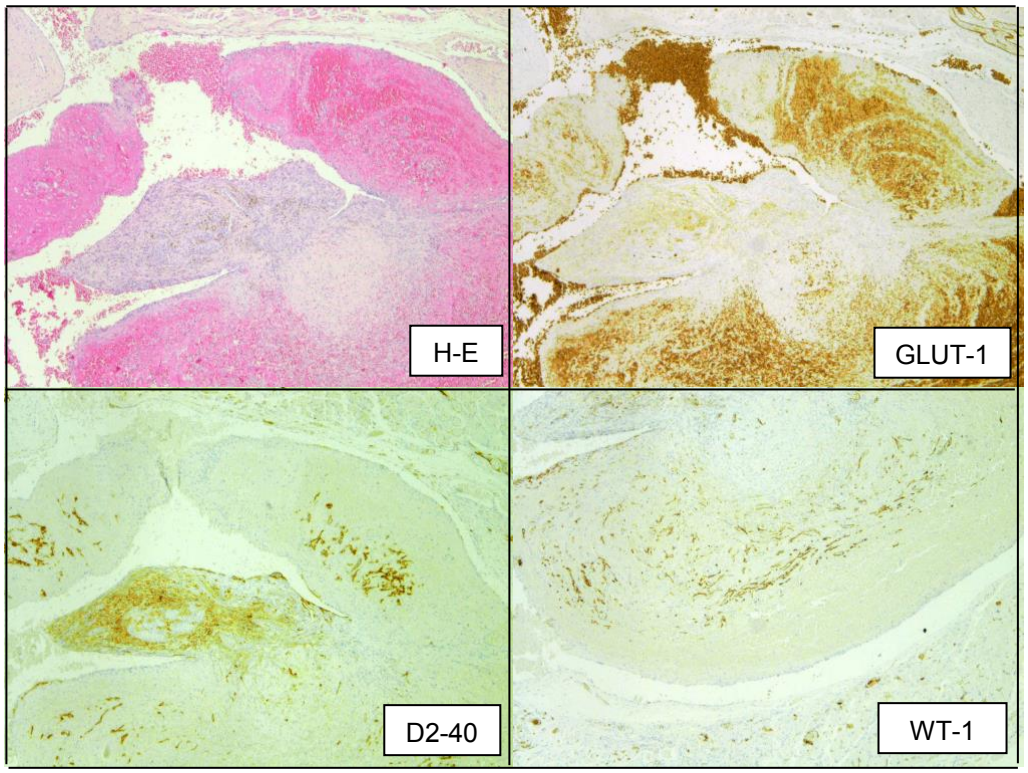

Fig. 18. Lesión localizada en el dorso lingual cuyo examen histológico muestra un epitelio de tipo pavimentoso con acantosis irregular e hiperqueratosis. A nivel profundo presenta varias formaciones vasculares en su mayor parte trombosadas. Las tinciones con GLUT-1, WT-1 y D2-40 fueron negativas por tanto, sugestivas de una malformación venosa.

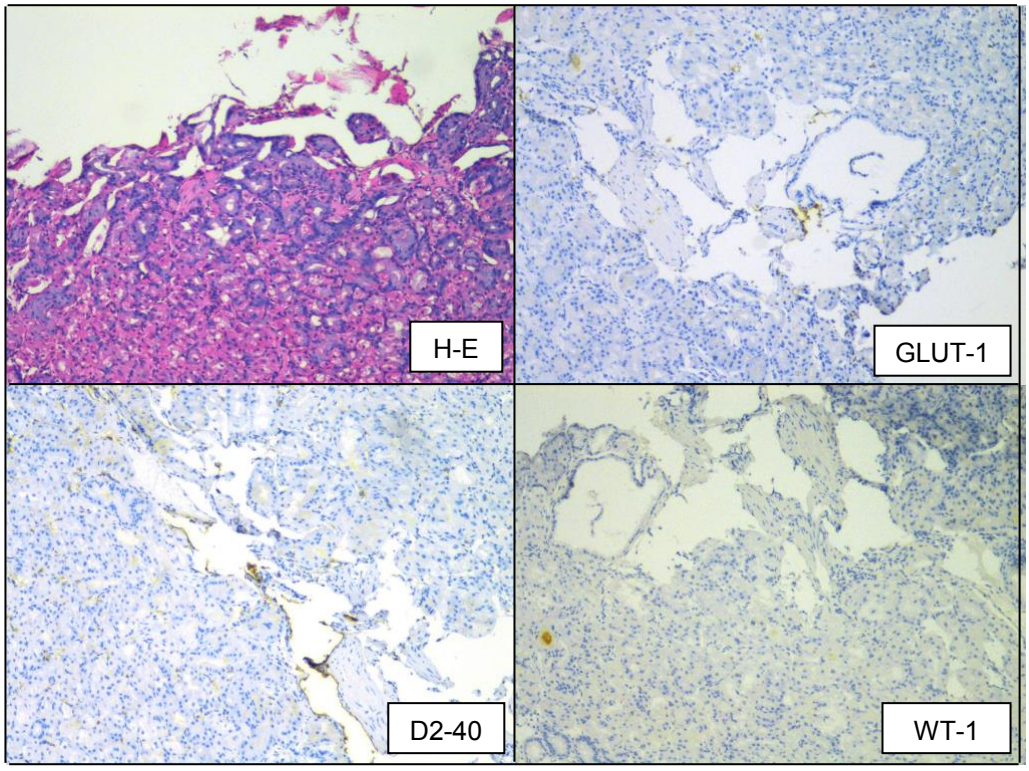

Fig. 19. Se observa un tejido con cambios fibróticos infiltrado por una población celular poco cohesiva con tendencia a afectar estructuras vasculares. En un área la celularidad se halla mejor preservada y presentan núcleos globulosos, con nucléolos prominentes y citoplasmas mal definidos. No se objetivan figuras mitóticas de morfología atípica ni necrosis. En el estudio inmunohistoquímico, se detecta negatividad para los tres marcadores del estudio GLUT-1, D2-40 y WT-1. El diagnóstico asignado fue el de hemangioendotelioma pero tras estudio de dos metástasis cerebrales fue finalmente diagnosticada una histiocitosis.

Grupo IV: Pacientes adultos diagnosticados como hemangiomas

Ninguno de los 38 pacientes presentó la tinción GLUT-1 positivo, WT-1 positivo y D2-40 negativa característica de los hemangiomas. Según la respuesta a los marcadores inmunohistoquímicos se obtiene:

- 16 pacientes: GLUT-1 negativo, WT-1 negativo y D2-40 negativo (Fig. 20).
    - Compatible con el diagnóstico de malformación vascular venosa o capilar.
- 1 paciente: GLUT-1 negativo, WT-1 positiva y D2-40 positivo (Fig.21).
    - Compatible el diagnóstico de tumor vascular con presencia de células linfáticas.
- 21 pacientes: GLUT-1 negativo, WT-1 positiva y D2-40 negativo (Fig. 22).
    - Compatibles con el diagnóstico de tumores vasculares sin presencia de células linfáticas o una malformación arteriovenosa.

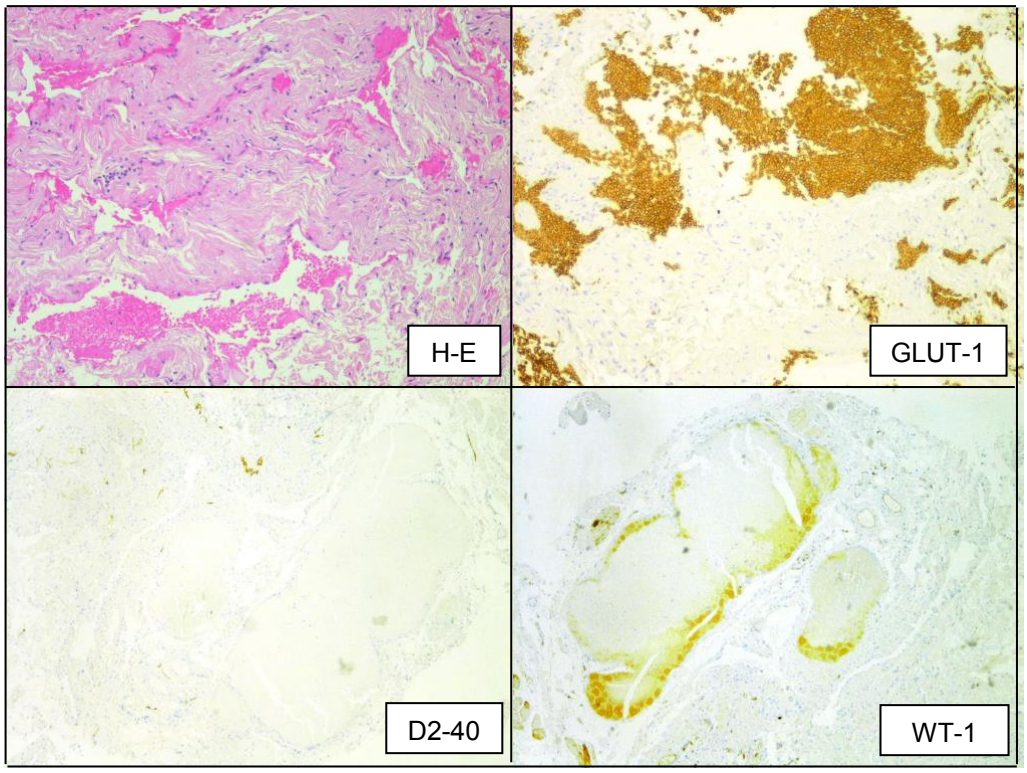

Fig. 20: Superficie revestida por epitelio escamoso apoyado en un estroma que presenta espacios vasculares coalescentes muy dilatados, sin anormalidades citológicas. La reacción inmunohistoquímica fue negativa para los tres marcadores GLUT-1, D2-40 y WT-1 compatible con malformación vascular venosa.

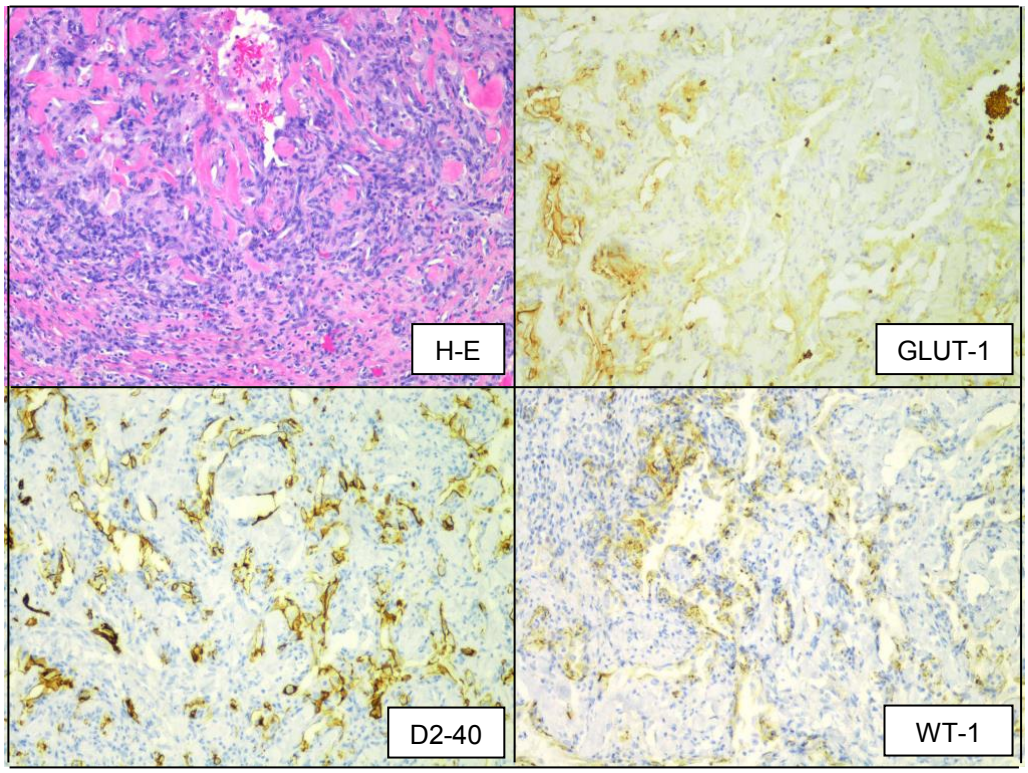

Figura 21: Lesión constituida por una proliferación de capilares de luces prácticamente virtuales, asociado a ocasionales estructuras de paredes gruesas revestidas por endotelios planos con extravasación hemática. Se observan figuras mitóticas e histiocitos así como eosinófilos. La lesión muestra positividad focal para D2-40 y WT-1 y negatividad para GLUT-1 lo que indica que se trata de un tumor vascular.

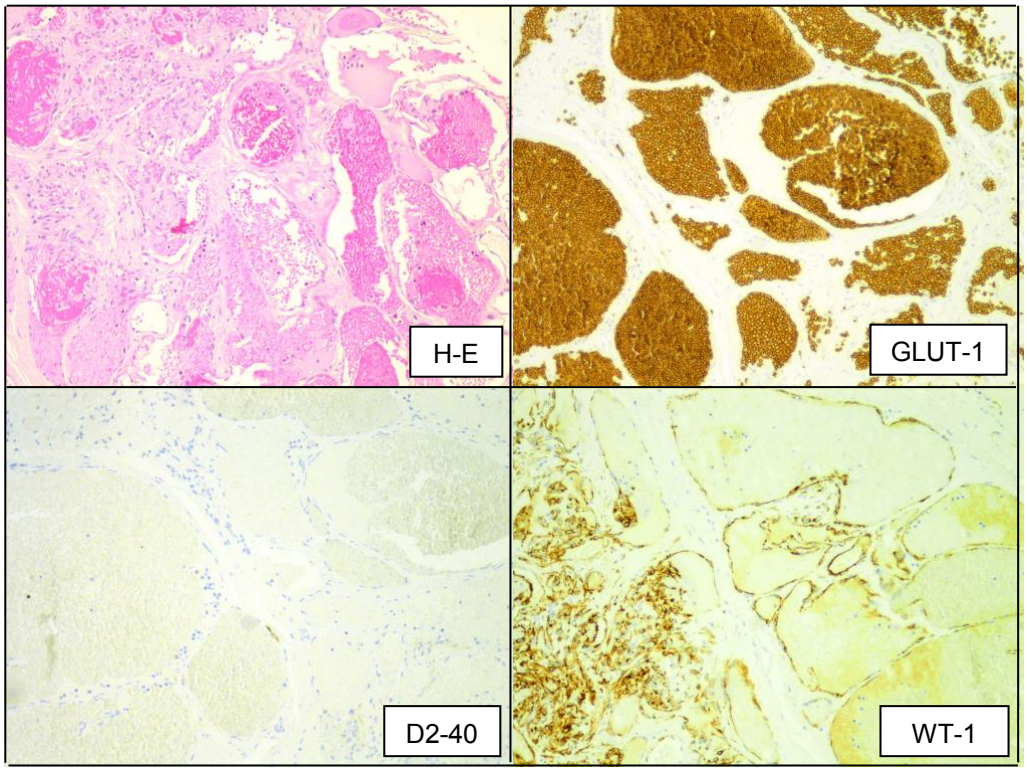

Fig. 22: Biopsia cutánea que muestra a nivel dérmico una lesión bien delimitada constituida por una proliferación de estructuras vasculares de tamaño variable con paredes finas, marcadamente congestivas, algunas de ellas con trombos en vías de organización, revestidas por un endotelio plano. Se observa negatividad para GLUT-1 y D2-40 y positividad para WT-1 compatibles con malformación arteriovenosa.

En el **Grupo V: Pacientes pediátricos con el diagnóstico de malformación vascular**

Todos los pacientes presentaron la inmunoreacción GLUT-1 negativa, WT-1 negativa y D2-40 positiva o negativa compatibles son el diagnóstico de malformación vascular.

En resumen:

- 1 paciente: GLUT-1 negativo, WT-1 negativo y D2-40 positivo:

Un paciente, que previo a la inclusión de este estudio, ya había recibido el diagnostico de malformación linfática gracias a una tinción homogénea y positiva para el marcador D2-40, fue teñido también con los marcadores GLUT-1 y WT-1 que resultaron negativos y que confirmaron el diagnóstico asignado.

- 1 paciente GLUT-1 negativo, WT-1 negativo y D2-40 negativo:

Otro paciente con el diagnóstico previo de malformación vascular fue negativo para todas las tinciones y, compatible con el diagnóstico de malformación vascular venosa o capilar (Fig. 23).

- 2 pacientes GLUT-1 negativo, WT-1 negativo y D2-40 positivo/ negativo:

Los otros dos pacientes de este grupo, incluidos en el estudio de forma prospectiva, presentaron esta tinción que detecta que ambos presentaban una malformación vascular mixta con dos componentes: una malformación vascular venosa (negativa para la tinción con los marcador GLUT-1, D2-40 y WT-1) y otra linfática (positiva para el marcador D2-40 y negativa para el GLUT-1 y el WT-1) (Fig. 24).

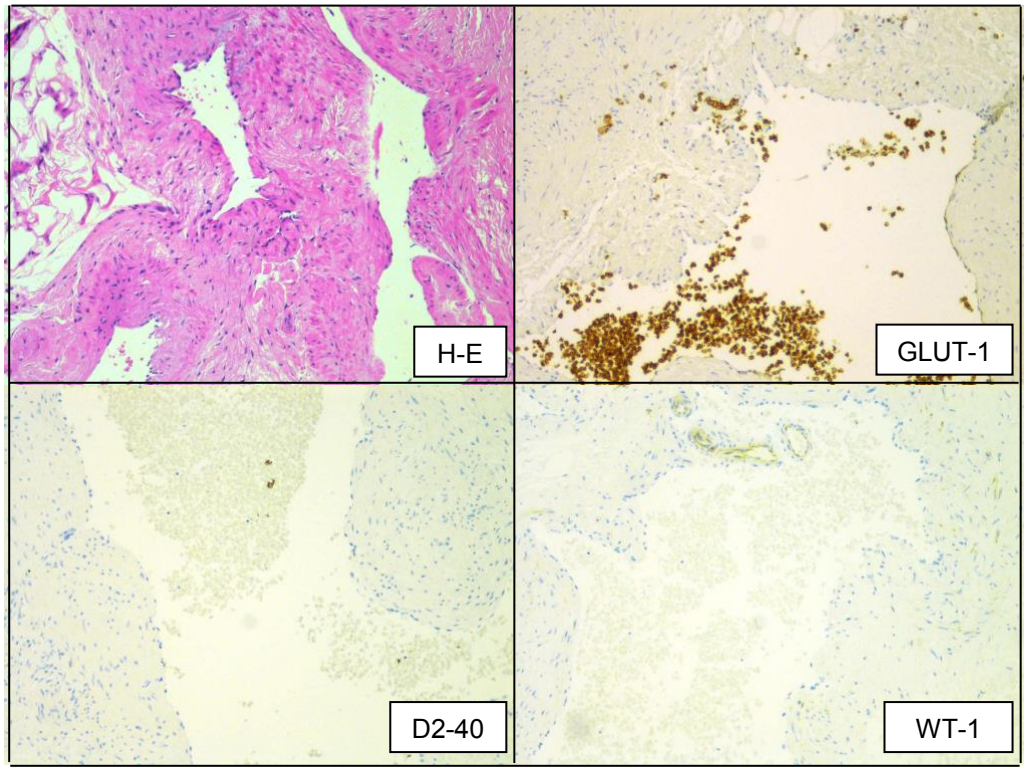

Fig. 23: En el espesor de un tejido adiposo maduro se detecta una lesión nodular constituida por una proliferación de estructuras vasculares dilatadas revestidas por endotelios planos y con paredes gruesas. La negatividad frente a los 3 marcadores inmunohistoquímicos indica que se trata de una malformación venosa.

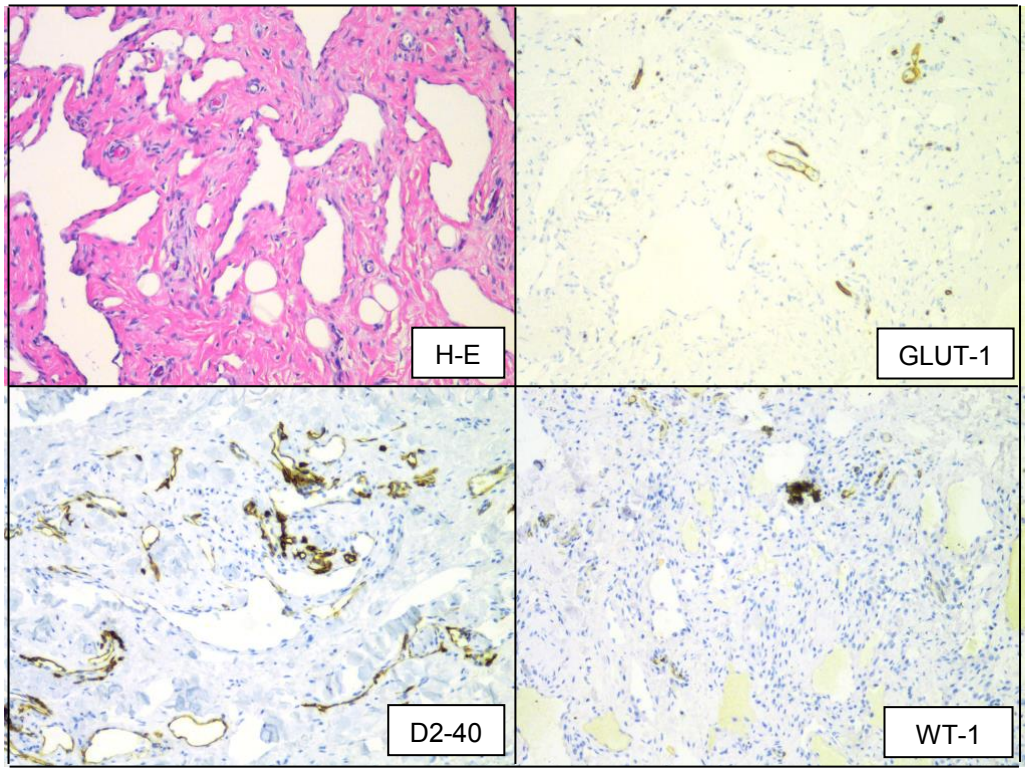

Figura 24: Lesión localizada nivel del tejido celular subcutáneo, constituida por estructuras venosas dilatadas (D2-40 negativas) y pequeños vasos linfáticos (D2-40 positivos). No se observa atipia citológica. La tinción inmunohistoquímica para WT-1 y GLUT-1 resultaron negativas diagnósticas, por tanto, de una malformación vascular mixta veno-linfática.

Se analiza la capacidad diagnostica de la hematoxilina eosina y de los marcadores inmunohistoquímicos en el diagnóstico y clasificación de las anomalías vasculares (Tabla 8). Para realizar este análisis, se eliminan los pacientes incluidos en el estudio de forma prospectiva (n=15) y una paciente que no presentaba una anomalía vascular sino una histiocitosis para evitar sesgos.

	Correctamente diagnosticados	Erróneamente diagnosticados	Total
Grupo I	4	3	7
Grupo II	8	29	37
Grupo III	15	26	41
Grupo IV	0	38	38
Grupo V	2	0	2
	29	96	125

Tabla 8: Capacidad de la hematoxilina eosina para la asignación de un correcto diagnóstico en los diferentes grupos del estudio.

Tras el estudio inmunohistoquímicos los nuevos diagnósticos asignados fueron:

- Grupo I:
    - Tres pacientes diagnosticados con hematoxilina eosina fueron diagnosticados de tumores vasculares diferentes al hemangioma tras estudio inmunohistoquímico.
- Grupo II:
    - Los 29 pacientes diagnosticados de hemangiomas presentaban: 17 tumores vasculares diferentes al hemangioma, 6 malformaciones venosas, 4 malformaciones arteriovenosas y 2 malformaciones linfáticas.
- Grupo III:
    - Los 26 pacientes etiquetados de tumores vasculares diferentes al hemangioma eran: 24 malformaciones linfáticas y 2 malformaciones venosas.

- Grupo IV:
    - Los 38 pacientes diagnosticados de hemangioma presentaban: 1 hemangioendotelioma, 14 tumores vasculares diferentes al hemangioma, 15 malformaciones venosas, 7 malformaciones arteriovenosa y 1 malformación capilar.
- Grupo V
    - De los 2 pacientes incluidos en este grupo forma retrospectiva: uno de ellos fue diagnosticado de una malformación vascular pero sin establecer qué tipo de malformación presentaba mientras que el otro paciente había sido diagnosticado de una malformación vascular linfática que fue corroborado con el estudio inmunohistoquímico.

Así pues, en base a los pacientes incluidos en este análisis se calcula que la tinción de hematoxilina eosina sin la utilización de estos tres marcadores inmunohistoquímicos tiene una razón de eficacia del 23,20% (29/125) para la detección de los diferentes tipos de anomalías vasculares. El índice de Kappa es de 0,037 con un valor de Chi cuadrado de 10,683 (Figura 25) (Tabla 9).

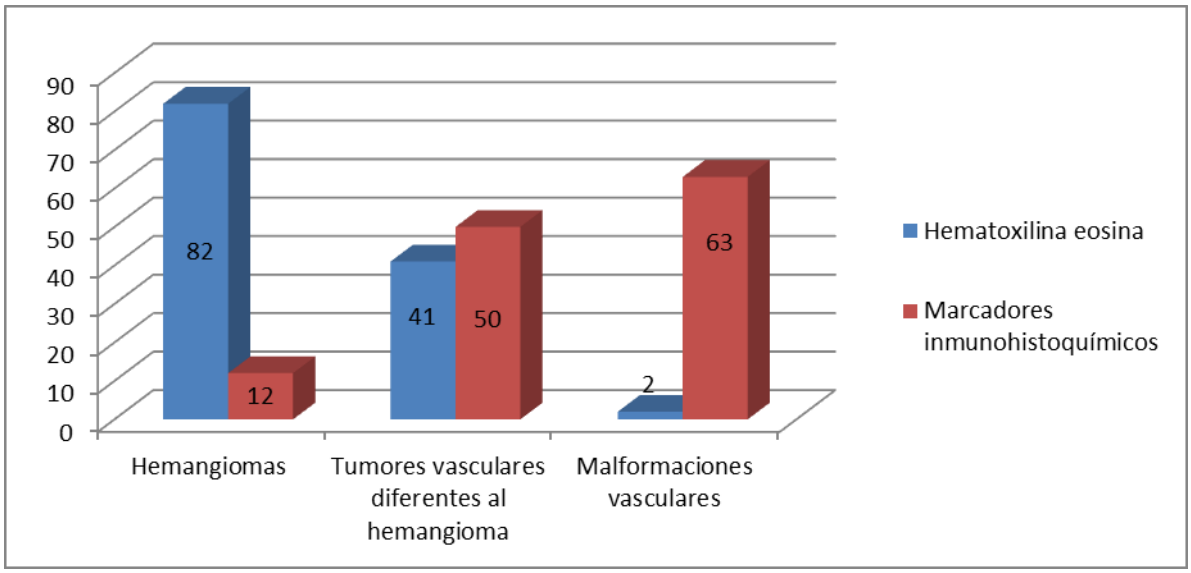

Figura 25: Representación de los pacientes y de los diferentes diagnósticos asignados según la tinción de hematoxilina eosina y los marcadores inmunohistoquímicos.

		Marcadores inmunohistoquímicos (IHQ)			Total
		Hemangiomas	Tumores vasculares diferentes al hemangioma	Malformaciones vasculares	
Hematoxilina eosina (H-E)	Hemangiomas	12 100% (12/12) 9,60% (12/125)	35	5	82
	Tumores vasculares diferentes al hemangioma	0	15 30% (15/50) 12% (15/125)	26	41
	Malformaciones vasculares	0	0	2 3,17% (2/63) 1,60% (2/125)	2
Total		12	50	63	125

Índice de Kappa	0,037 – IC 95% [0,026-0,100]
Chi cuadrado	10,683 (p=0,023)

Tabla 9: Resultados de la tinción de la hematoxilina eosina (H-E) frente a los marcadores inmunohistoquímicos (IHQ) para el diagnóstico de las anomalías vasculares. En la diagonal principal de la tabla se encuentran los casos correctamente diagnosticados por la hematoxilina eosina. El primero de los porcentajes representa la proporción de individuos bien clasificados por la hematoxilina eosina dentro de una anomalía concreta; el segundo, la proporción de individuos bien clasificados por la hematoxilina eosina en relación al total de individuos.

Si desglosamos estos análisis estadísticos para valorar la capacidad de la hematoxilina eosina para detectar los diferentes diagnósticos del estudio se obtiene que para el diagnóstico de:

- Los hemangiomas:

  Considerando positivos los hemangiomas (n=12) y negativos todos los demás diagnósticos (tumores vasculares diferentes al hemangioma y malformaciones vasculares (n=113), obtenemos que la hematoxilina eosina tiene un valor predictivo positivo (VPP) de 14,63% (12/82); IC 95% [0,08-0,24] un valor predictivo negativo (VPN) de 100% (43/43), una sensibilidad del 100% (12/12) y una especificidad del 38,05% (43/113) IC 95% [29,08-47,66] (Tabla 10).

IHQ / H-E	POSITIVO	NEGATIVO	TOTALES
POSITIVO	12 100%	70 61,94%	82
NEGATIVO	0 0%	43 38,05%	43
TOTALES	12	113	125

Sensibilidad	100%
Especificidad	38,05%
Índice de Kappa	0,105 IC al 95% [0,073-0,137]

Tabla 10: Resultados de la tinción de la hematoxilina eosina (H-E) frente a los marcadores inmunohistoquímicos (IHQ) para el diagnóstico de los hemangiomas.

- Tumores vasculares diferentes al hemangioma:

  Considerando positivos los tumores vasculares diferentes al hemangioma (n=49) y negativos todos los demás diagnósticos (Hemangiomas y malformaciones vasculares) (n=76), obtenemos que la hematoxilina eosina tiene un VPP de 36,58% (15/41) IC 95% [0,22-0,53], un VPN de 59,52% (50/84) IC 95% [0,48-0,70], una sensibilidad del 30,61% (15/49) IC 95% [18,25-45,41] y una especificidad del 65,78% (50/76) IC 95% [54,01-76,29] (Tabla 11).

IHQ / H-E	POSITIVO	NEGATIVO	TOTALES
POSITIVO	15 30,61%	26 34,21%	41
NEGATIVO	34 69,38%	50 65,78%	84
TOTALES	49	76	125

Sensibilidad	30,61%
Especificidad	65,78%
Índice de Kappa	-0,037 IC al 95% [-0,209-0,135]

Tabla 11: Resultados de la tinción de la hematoxilina eosina (H-E) frente a los marcadores inmunohistoquímicos (IHQ) para el diagnóstico de tumor vascular diferente al hemangioma.

- Malformaciones vasculares

  Considerando positivas las malformaciones vasculares (n=63) y negativos todos los demás diagnósticos (hemangiomas y tumores vasculares diferentes al hemangioma) (n=62), obtenemos que la hematoxilina eosina tiene un VPP de 100% (2/2), un VPN de 50,40 (62/123) IC 95% [0,41-0,60], una sensibilidad del 3,17% (2/63) IC 95% [0,39-11,00] y una especificidad del 100% (62/62) (Tabla 12).

IHQ / H-E	POSITIVO	NEGATIVO	TOTALES
POSITIVO	2 3,17%	0 0%	2
NEGATIVO	61 96,82%	62 100%	123
TOTALES	63	62	125

Sensibilidad	3,1%
Especificidad	100%
Índice de Kappa	0,032 IC 95% [-0,011-0,075]

Tabla 12: Resultados de la tinción de la hematoxilina eosina (H-E) frente a los marcadores inmunohistoquímicos (IHQ) para el diagnóstico de malformación vascular.

7. DISCUSIÓN

Las anomalías vasculares comprenden un grupo amplio y heterogéneo de lesiones, la mayor parte de ellas presentes desde el nacimiento o en los primeros meses de vida, si bien pueden no ser clínicamente visibles hasta años después. Pueden afectar a cualquier parte del cuerpo y a menudo representan un reto diagnóstico y terapéutico. Su diagnóstico correcto es crucial para decidir la estrategia terapéutica que variará según el tipo de anomalía vascular (17).

Lamentablemente, ha existido, y aún existe entre los profesionales no especializados en dicha patología una gran confusión en su denominación y clasificación, y el término "angioma" sigue siendo utilizado comúnmente para nombrar cualquier anomalía cutánea de aspecto vascular o de color rojizo (sea un hemangioma, una malformación capilar o una malformación venosa) lo que quita cualquier fiabilidad al diagnóstico clínico. Los términos angioma cavernoso, angioma plano, hemolinfangioma, angioma venoso, higroma quístico, etc. siguen siendo utilizados indiscriminadamente sin considerar la historia clínica, la exploración física y la evolución de las lesiones, lo que puede conllevar graves errores terapéuticos. Prueba de esto, es que durante la revisión de las historias clínicas de todos los pacientes incluidos de forma retrospectiva en este estudio, se ha detectado que todos ellos habían sido denominados al menos una vez como angiomas.

A pesar de los intentos por diferenciar los distintos tipos de lesiones vasculares, el término "hemangioma" también se ha empleado con frecuencia para denominar una amplia variedad de anomalías vasculares, entre las que se incluyen diversos tipos de tumores y malformaciones vasculares. Así, este término ha pasado a emplearse de forma genérica para describir un gran número de lesiones vasculares, ya sean congénitas o adquiridas, sin hacer distinciones en su comportamiento biológico. Esto se refleja en el tercer grupo de estudio, formado por pacientes adultos a los que se les diagnosticó una lesión vascular como hemangioma siendo este un tumor exclusivamente pediátrico, por lo que la denominación de "hemangiomas hepáticos, esplénicos o vertebrales" en el adulto es del todo errónea. Estas lesiones, en otras edades, son sistemáticamente malformaciones venosas y su evolución

clínica difiere radicalmente de los hemangiomas hepáticos (290,291). Así pues, la distinción entre ambos no es sólo semántica ya que el manejo de ambas anomalías es muy diferente. Mientras que los hemangiomas infantiles son tratados con B-bloqueantes y rara vez con cirugía, las malformaciones venosas precisan generalmente de escleroterapia y, en ocasiones, exéresis de la lesión. Luego, estos pacientes diagnosticados de tumor vascular a los que se ha realizado una exéresis de la lesión se podrían haber beneficiado de un tratamiento con esclerosis de la malformación.

Esta confusión terminológica ha hecho que los rápidos avances que se producen en el estudio y el tratamiento de las anomalías vasculares congénitas no lleguen con la rapidez necesaria a los servicios de atención primaria. No hay ningún campo de la medicina desde la oftalmología a la proctología en el que no encontremos reiteradamente la denominación errónea de los tumores y malformaciones vasculares y lo que es más importante, reciben tratamiento inadecuados basados en esta denominación incorrecta (290,292).

En un estudio reciente de uno de los centros pediátricos más prestigiosos del mundo, el Children´s Hospital de Boston, se describía que el 75% de los pacientes allí referidos tenían un diagnóstico y un tratamiento previo incorrectos, y del 25% que había sido diagnosticado correctamente, un 14% había recibido un tratamiento inadecuado. Estos datos son fiel reflejo de la difícil realidad que afrontan los niños con tumores y malformaciones vasculares, y son totalmente extrapolables a la experiencia de nuestros hospitales. Según el estudio de Hassanein, el 71,3% de las 320 publicaciones con el término hemangioma en el año 2009 han sido erróneas (293). Y según, Hand y Frieden, en los textos de genética médica sólo un 20% de las denominaciones a distintos tipos de anomalías vasculares era correcta (294).

Respecto a la histología, Virchow al denominar de forma generalizada hemangiomas a todas las anomalías vasculares creó un estado de confusión que incluso persiste en los modernos tratados de anatomía patológica. Actualmente, sigue vigente entre la mayoría de patólogos su clasificación incluso en los libros de texto de referencia más recientes. Es posible que esto sea la causa del error en el diagnóstico histológico de la gran mayoría de los pacientes incluidos en el estudio. Si bien es cierto, aún en la actualidad, que este campo no

ha conseguido atraer a muchos patólogos interesados y hasta hace poco ha resultado imposible encontrar estudios sobre las diferencias histológicas entre hemangiomas congénitos rápidamente involutivos (RICH) y no involutivos (NICH). Además, son escasas las referencias histológicas que describen el distinto comportamiento evolutivo de los hemangiomas (252,253).

Otros problemas a los que se enfrenta el conocimiento de las anomalías vasculares vienen dados por su diversidad clínica e involucran a múltiples especialidades que con frecuencia trabajan de forma independiente. Los 141 pacientes incluidos en el estudio fueron intervenidos por los Servicios de cirugía pediátrica (n=61), dermatología (n=43), cirugía plástica (n=6), otorrinolaringología (n=2), oftalmología (n=6), cirugía maxilofacial (n=15), cirugía general (n=5), traumatología (n=1) y neurocirugía (n=1). Sólo un paciente fue intervenido por un equipo multidisciplinar (cirugía plástica y vascular). Sin embargo, el espectro malformativo de las anomalías vasculares es mucho más extenso desde el punto de vista de una sola especialidad médica y estos pacientes deben ser evaluados de forma conjunta y unificada. Teniendo en cuenta que el correcto diagnóstico de una anomalía vascular puede poner sobre la pista de una asociación sindrómica, es imprescindible el estudio genético-radiológico-histopatológico para caracterizar la secuencia (240,295).

Sabemos que estos enfermos eran habitualmente reevaluados de consulta en consulta sin que los profesionales, poco familiarizados con las anomalías vasculares, supieran manejarlas de forma adecuada, mientras que los profesionales que sí se han ido interesando por su estudio y tratamiento trabajan en muchas ocasiones aislados, con poca colaboración por parte de otros especialistas así como de las autoridades sanitarias. Sin embargo, y a pesar de las dificultades, el desarrollo del estudio de las anomalías vasculares es inexorable por la constante caracterización de nuevas entidades, asociaciones de pacientes, la investigación floreciente a nivel genético y molecular y la progresivamente mayor supervivencia y menor morbilidad (13).

Por tanto, parece necesario, además de una correcta clasificación nosológica de las anomalías vasculares un enfoque multidisciplinario (pediatras, dermatólogos, cirujanos pediátricos, plásticos, y vasculares, angiorradiologos, otorrinolaringólogos, oftalmólogos y

anatomopatólogos) respecto al seguimiento y las posibilidades terapéuticas de muchos de estos pacientes (240,295).

El equipo multidisciplinario para la atención de pacientes con anomalías vasculares es relativamente sencillo de crear. Pediatra, dermatólogo, cirujano, radiólogo y patólogo deben reunirse de dos a cuatro veces al mes para tipificar la anomalía vascular detectada y establecer un protocolo terapéutico generalmente individualizado. Estados Unidos, Francia, Alemania, Reino Unido, Bélgica y Holanda, entre otros países han desarrollado programas similares cuyo rendimiento en pocos años ha superado las expectativas más optimistas (296).

En la actualidad, con un correcto diagnóstico de las diferentes lesiones vasculares y en el contexto de un equipo multidisciplinario se pueden obtener resultados terapéuticos efectivos, disminuir los errores diagnósticos, evitar las consultas a diferentes especialistas en función de la localización ("pacientes nómadas"), reducir los exámenes complementarios, en ocasiones invasivos, y conseguir la escolarización y la socialización del niño con las mínimas secuelas psicológicas.

Los estudios mediante técnicas de imagen son una herramienta complementaria para esclarecer y confirmar el diagnóstico. Adicionalmente van a permitir esclarecer la extensión de las lesiones y a evaluar el componente no visible de las mismas. Por último, en algunas situaciones no sólo van a guiar la conducta a seguir, sino que además van a formar parte integral del tratamiento mediante el uso de agentes embolizantes y esclerosantes. Así pues, la radiología diagnostica e intervencionista juega un papel cada vez mayor en las anomalías vasculares (15,297,298).

Los métodos de imagen se emplearán de forma complementaria, y los más frecuentemente utilizados dentro del grupo de los no invasivos son la eco-doppler y la resonancia magnética con contraste intravenoso. Van a ser de especial utilidad en casos de diagnóstico clínico incierto, en la determinación de la extensión y de las relaciones anatómicas con estructuras de vecindad y en la valoración tras tratamiento. Como ya se ha revisado a lo largo del estudio, la ecografía se utiliza como cribado inicial por su amplia disponibilidad e innocuidad (al no emplear radiaciones ionizantes) a lo que se suma la

ausencia de necesidad de sedar al paciente. El uso del doppler color y espectral como herramientas adicionales al estudio morfológico permite el estudio del grado de vascularización y del tipo de vasos de la lesión, y puede clasificarla en anomalía de alto o bajo flujo. Asimismo, es de gran utilidad como guía en casos de necesidad de biopsia o intervención. Como inconvenientes su limitado campo de visión y su dependencia del operador. La RNM también es un método inocuo que en ocasiones, en niños no colaboradores requerirá el uso de sedación para poder obtener imágenes de calidad diagnóstica. Permite clasificarlas en anomalías de alto o bajo flujo y es el método que mejor valora la extensión y relaciones anatómicas de la lesión con las estructuras adyacentes (15,166,180).

A pesar de esto, al revisar las pruebas radiológicas realizadas en los pacientes del estudio, se detecta una escasa realización de estas pruebas de imagen. Para los 141 pacientes incluidos en el estudio, sólo se han realizado 41 ecografías, 20 resonancias magnéticas, 7 tomografías computarizadas y 1 arteriografía. Es decir, sólo el 48,93% de los pacientes incluidos en el estudio fueron sometidos a alguna prueba de imagen. Sin embargo, si se dividen estos pacientes según su inclusión prospectiva o retrospectiva, se detecta un aumento en la realización de las pruebas de imagen en aquellos pacientes incluidos de forma prospectiva (60%) respecto a aquellos incluidos de forma retrospectiva (47,61%). Esto es debido a un mayor conocimiento sobre estas lesiones y la necesidad desarrollada de conocer con exactitud la naturaleza y la extensión de estas lesiones para establecer un correcto tratamiento.

Es fundamental saber reconocer e identificar de forma muy concreta cada una de las anomalías vasculares, pues el tratamiento y el pronóstico vendrán dados por un diagnóstico precoz. Estas patologías pueden comportar una importante comorbilidad, tanto psicológica como funcional o vital.

Merece una mención especial el impacto psicológico por el riesgo potencial de secuelas, especialmente en aquellos hemangiomas infantiles localizados en zonas visibles. La localización, el tamaño, las complicaciones, el tratamiento o la asociación a otras patologías pueden incidir de forma negativa en la calidad de vida de los pacientes y sus

familias. El estudio de Cohen-Barak, describió que no existen diferencias significativas en los índices de vida de los pacientes con y sin hemangiomas infantiles (299), si bien otros estudios indican que los niños entre 3 y 7 años podrán ser los más susceptibles en cuanto a un impacto en la autoestima (300), mayores niveles de ansiedad y disminución de las habilidades sociales respecto a otros niños que no han presentado un hemangioma (212). Además de la tendencia al aislamiento de sus padres con deterioro de las relaciones sociales (301,302). El tratamiento correcto de los hemangiomas infantiles puede evitar conductas de riesgo posteriores como aislamiento social, depresión o ansiedad. Al revisar las historias clínicas de aquellos pacientes en los que se confirmó el diagnóstico histológico de hemangiomas infantiles, se observa que un porcentaje nada desdeñable de los pacientes (9 de 21 pacientes) incluidos en el estudio fueron intervenidos por problemas estéticos (42,9%) y 7 de ellos se localizaban en la cara, 1 en el cuello y otro en tronco.

En cuanto al uso de marcadores en el estudio de anomalías vasculares, éste se ha centrado básicamente en el intento de identificar los distintos tipos de anomalías vasculares y a las distintas fases de los hemangiomas infantiles durante la infancia. Debido a la dificultad de aplicación clínica de determinación en todos los pacientes de bFGF, CD31, factor de von Willebrand, colagenasa tipo IV y uroquinasa y su escaso rendimiento terapéutico, apenas se utilizan. No hay en la actualidad marcadores clínicos que seleccionen los diferentes tipos de tumores vasculares, lo que obliga a la biopsia como método diagnóstico inevitable.

Desde el punto de vista del diagnóstico diferencial radiológico los avances son un poco más significativos y progresivamente aparecen series que intentan establecer patrones de diferenciación, especialmente en angioresonancia ya que es la prueba de diagnóstico vascular que ofrece mayor rendimiento con menor invasividad. La problemática es que todos los estudios se concentran en los únicos y pocos equipos que a nivel mundial trabajan de forma exclusiva en este campo por lo que resulta difícil extrapolar niveles de experiencia similares en otros centros y conseguir así una eficacia diagnóstica generalizada (180).

Grupo I: Hemangiomas menores de 18 meses

Al estudiar las muestras de los pacientes pertenecientes a este grupo, con el marcador GLUT-1 que es altamente específico para diferenciar los hemangiomas infantiles de otras anomalías vasculares, deberíamos haber obtenido un 100% de positividad y no un 72,72% (18,256, 273).

Se revisan las historias clínicas de los pacientes con el GLUT-1 positivo y se confirma la existencia de una correlación clínico e inmunohistoquímica al tratarse de hemangiomas en fase proliferativa. Sólo un paciente con este tipo de inmunoreacción presentó una proliferación menor del 25% y correspondía a un hemangioma abortivo, un subtipo de hemangioma infantil.

Respecto a los tres pacientes que no presentaron inmunoreacción frente al marcador GLUT-1 se rechaza el diagnóstico histológico previamente asignado y se analiza la reacción frente a los otros dos marcadores del estudio para así identificar el tipo de lesión vascular.

Al ser los tres pacientes WT-1 positivos y D2-40 negativo se descartan varios tipos de tumores vasculares con presencia de células linfáticas en edad pediátrica (Angioma en penacho, hemangioentotelioma kaposiforme,…) así como las malformaciones vasculares linfáticas, capilares y venosas (270,283). De los diagnósticos compatibles con la inmunohistoquímica, malformación arteriovenosa o tumor vascular sin presencia de células linfáticas se descarta la malformación arteriovenosa al no presentar una clínica ni una radiología compatible con esta lesión. Así pues, de los tumores vasculares diferentes al hemangioma y sin células linfáticas, el que presenta mayor correlación con la clínica hemorrágica de los pacientes es el granuloma piógeno por lo que asignamos este diagnóstico a estos tres pacientes como el más probable.

Grupo II: Hemangiomas entre los 18 meses y los 14 años

Al estudiar las muestras de los pacientes pertenecientes a este grupo, con el marcador GLUT-1, al igual que en el grupo anterior, se debería haber obtenido un 100% de positividad. Sin embargo, sólo 13 de los 42 (30,95%) pacientes de este grupo presentaron inmunoreacción positiva para el marcador específico del hemangioma infantil (253).

Respecto al resto de los pacientes que no presentaron inmunoreacción frente al marcador GLUT-1 tampoco presentaron la clínica involutiva propia de estos hemangiomas en esta fase evolutiva por lo que se descarta definitivamente que se trate de unos hemangiomas. En todos ellos, se rechaza el diagnóstico histológico previamente asignado y se analiza la inmunoreacción con los otros dos marcadores del estudio para identificar el tipo de lesión vascular.

De los 29 pacientes restantes, 21 pacientes presentaron inmunoreacción frente al marcador WT-1 que muestra sólo positividad en caso de tumor vascular o malformación arteriovenosa. De estos 21 pacientes sólo uno de ellos fue positivo para el D2-40 compatible con el diagnostico de tumor vascular con presencia de células linfáticas. Al revisar la histología y al correlacionarla con la clínica, se detectó que la paciente presentaba un tumor de Dabska o Angioendotelioma papilar intralinfático (de malignidad intermedia). De los restantes pacientes WT-1 positivos, 4 pacientes presentaban una clínica compatible con una malformación arteriovenosa que además se corroboraba con los estudios radiológicos realizados (una resonancia magnética y una ecografía). Los otros 16 pacientes, no eran congénitos ni presentaban una clínica compatible con una malformación arteriovenosa por lo que se asume que se trataban de tumores vasculares diferentes al hemangioma y sin presencia de células linfáticas.

Los 8 pacientes que no presentaron inmunoreacción con el marcador WT-1 corresponden a malformaciones vasculares (270,283). La presencia de inmunoreactividad positiva con el D2-40 indica la presencia de células linfocíticas y, por tanto, diagnóstica de malformación vascular linfática (253,256). Por otro lado, los 6 pacientes sin esta positividad dejan como única opción la asunción de que la lesión extirpada a estos pacientes corresponda

a malformaciones venosas o capilares (256). Al revisar las historias clínicas, todos ellos presentaban una clínica compatible con una malformación venosa lo cual encaja con la descripción radiológica de la resonancia magnética realizada en 3 casos. Dado que las malformaciones linfáticas y venosas pueden beneficiarse de un tratamiento menos agresivo que la cirugía, como es la esclerosis, es imprescindible tener un diagnóstico de certeza antes de tomar la decisión terapéutica.

Durante los estudios con el marcador GLUT-1 se detectaron dos intensidades en su tinción: una positiva focal y otra positiva total. Para estudiar estos hallazgos unificamos a todos los pacientes con esta tinción positiva (n= 21 pacientes) y se estudia la posible relación entre esta diferencia de tinción con diferentes factores. Se detecta una relación estadísticamente significativa entre la edad media a la que los pacientes son biopsiados y la intensidad de la tinción, siendo esta positiva total en aquellos pacientes intervenidos a menos edad respecto a los que presentan una tinción positiva focal.

Además, se detecta que aquellos pacientes con tinción focal presentan mayor tiempo de involución respecto a los que presentan una tinción positiva en toda la lesión. Esto podría deberse a que a medida que progresa la fase involutiva existe una mayor sustitución de componente endotelial por material fibroadiposo en la pieza de resección. Así pues, en los pacientes más jóvenes la positividad del GLUT-1 fue más intensa y afecta a la práctica totalidad de los vasos. Este fenómeno va decreciendo proporcionalmente a la edad del paciente o, lo que es lo mismo, al grado de involución de la tumoración.

Se debe tener en cuenta la escasa fuerza de esta diferencia al tener sólo tres pacientes con esta tinción positiva focal. Así pues, los resultados estadísticos podrían relacionarse con la edad y el tiempo de involución pero también podrían deberse a que la tinción se haya tomado en una zona con mayor sustitución fibroadiposa.

Este trabajo apoya la utilización rutinaria del GLUT-1 como marcador de hemangiomas infantiles y que su intensidad de tinción es dependiente de la fase evolutiva en la que está (273). La positividad intensa y total para el marcador GLUT-1 indica que el hemangioma se encuentra en su fase proliferativa que va a ir seguida de un periodo

estacionario tras el cual acontecerá la involución por apoptosis endotelial vascular. Esto implica que pueden beneficiarse siempre de un tratamiento conservador y que la indicación de tratamiento estará basada en consideraciones funcionales, estéticas o psicológicas. Igualmente nos permite garantizar la indicación de tratamiento pertinente en caso de complicaciones o crecimiento desmesurado que afecta a estructuras vecinas.

Los b-bloqueantes tienen efecto antiangiogénico en la fase proliferativa de los hemangiomas y nunca en malformaciones vasculares, por lo que la positividad para GLUT-1 es garantía de indicación terapéutica farmacológica mientras que la negatividad contraindica formalmente la administración de estos fármacos por su nulo beneficio y sus efectos secundarios.

La positividad de la inmunoreacción de los hemangiomas proliferativos frente al GLUT-1 fue puesta de manifiesto por Paula E. North en el año 2000. Dado que en estudios previos, este marcador se había mostrado específico del tejido placentario, se estableció la teoría patogénica del origen trofoblástico de los hemangiomas. Sin embargo, este aspecto no ha sido corroborado en nuestro estudio. Ninguno de nuestros pacientes tenía antecedentes de biopsia corial diagnóstica prenatal, hecho este que se considera altamente relacionado con la aparición de hemangiomas (28,29).

Grupo III: Pacientes pediátricos (menores de 14 años) con el diagnóstico de tumor vascular diferente al hemangioma

El tercer grupo de estudio de 46 pacientes pediátricos con lesiones tumorales es sin duda el de mayor dificultad clínica y en el que la inmunohistoquímica juega un papel más relevante.

En primer lugar, los pacientes tienen pocos años de vida [6,20 (DS 4.530) años], por lo que las decisiones e información a los padres tienen una trascendencia singular. Por otra parte, el conocimiento de los tumores vasculares pediátricos es reciente y en expansión y en desarrollo vertiginoso. Cada tres meses aproximadamente se publican artículos reveladores sobre su comportamiento, diagnóstico diferencial ecográfico y angiográfico, etc. por lo que el conocimiento que se tiene de ellos es reciente.

El hecho de que mediante el estudio inmunohistoquímico se pueda descartar en el recién nacido que el tumor vascular que presenta corresponda a un hemangioma proliferativo permite orientar de forma precoz el tratamiento a seguir. Sólo los hemangiomas congénitos serían negativos a este marcador (256,257,259). Luego, la inmunoreactividad negativa frente al GLUT-1 permite distinguirlos de los hemangiomas proliferativos, lo cual es difícil desde el punto de vista clínico e histológico en los primeros días de vida. En caso de hemangiomas congénitos, una vez que se constata la negatividad en la biopsia podemos esperar dos posibilidades: la involución rápida y completa en los primeros meses de vida o la persistencia de la tumoración en cuyo caso está indicada la extirpación quirúrgica. En cualquier caso nunca deberán administrarse b-bloqueantes a estos pacientes por las nulas posibilidades de respuesta.

El marcador WT-1 nos permitirá detectar lesiones de origen tumoral o malformaciones arteriovenosas y el marcador D2-40 nos permitirá diferenciar aquellos que presentan o no células linfáticas (253,270,283). En nuestro estudio, de los 46 pacientes diagnosticados de tumores vasculares mediante el estudio histológico con hematoxilina eosina sólo 19 fueron positivos para el marcador WT-1 por lo que se descarta el diagnóstico de tumor vascular en los 27 pacientes restantes y se les asigna el diagnóstico de malformación vascular. De esos 19 pacientes todos ellos fueron D2-40 negativos compatible con tumor vascular sin presencia de células linfáticas o malformación arteriovenosa. Determinados tumores: como el angioblastoma, el hemangioendotelioma kaposiforme o el granuloma piógeno tienen un patrón histológico característico que permite distinguirlos de los demás que se verá facilitada por la orientación diagnóstica de la inmunohistoquímica. En todos ellos, debe llevarse a cabo la extirpación quirúrgica completa una vez confirmado el diagnóstico. Otro diagnóstico compatible con esta inmunoreacción es la malformación arteriovenosa que se descarta al no encontrar correlación entre la clínica y la radiología con este diagnóstico en ningún paciente.

Por otro lado, en los 27 pacientes con el diagnóstico de una malformación vascular (WT-1 negativos) la detección de células linfáticas nos permitirá detectar que la lesión corresponde con una malformación linfática, tal y como se detectó en 24 pacientes de este

grupo (D2-40 positivas) (253,256). Se revisa la clínica y se comprueba además que tanto la clínica como las pruebas radiológicas realizadas en 18 pacientes (4 ecografías, 8 resonancias magnéticas y 5 TC) son compatibles con este diagnóstico de malformación vascular linfática. Estas malformaciones podrían ser subsidiarias de un tratamiento esclerosante que aporta mucha menor morbilidad que la cirugía exerética realizada.

En los 3 pacientes restantes, la inmunohistoquímica descartó que fueran hemangiomas, tumores vasculares y malformaciones linfáticas al ser GLUT-1, WT-1 y D2-40 negativos respectivamente (253,256,283). Una paciente con estas tinciones y el diagnóstico previo de hemangioendotelioma a nivel medular presentó dos metástasis cerebrales que tras su exéresis fueron finalmente etiquetadas de una histiocitosis; una patología no vascular. La paciente presentó un empeoramiento general con fallo renal y falleció por un fallo multiorgánico. Los otros dos pacientes, uno diagnosticado de angioqueratoma y otro de linfangioma, presentaban esta inmunohistoquímica compatible bien con una malformación venosa o capilar. Dado que las malformaciones capilares son lesiones fácilmente diagnosticables con la exploración física y que ambos presentaron una clínica y una exploración física compatibles con una malformación vascular venosa apoyada en uno de ellos con una tomografía computarizada en el que se describía la típica distribución intramuscular de este tipo de malformación vascular se les asigno el diagnóstico de malformación vascular venosa.

Grupo IV: Pacientes adultos diagnosticados como hemangiomas:

Respecto al resultado obtenido en el cuarto grupo de estudio caben numerosas consideraciones. El hecho de que el 100% de lesiones diagnosticadas histológicamente como “hemangiomas” eran GLUT-1 negativas indica un error en la denominación de la tumoración. Resulta evidente como ya se ha señalado, que la mayor parte de la comunidad médica utiliza erróneamente el término hemangioma, aplicándolo a cualquier lesión cutánea o visceral de aspecto vascular. Este hecho es todavía extensible a los criterios y clasificaciones histopatológicas tradicionales aún en vigor y en parte es una de las justificaciones de este trabajo.

El hecho de que la distinción entre los diferentes tipos de anomalías vasculares sea difícil a través de la histología y que el estudiar los pacientes de este grupo con los marcadores GLUT-1, D2-40 y WT-1 permita detectar diferentes tipos de malformaciones o tumores vasculares apoya nuestra teoría de la importancia de utilizar los marcadores inmunohistoquímicos junto con la estrecha colaboración entre el clínico, cirujano y patólogo para establecer diagnósticos fiables.

De los 38 pacientes de este grupo, 21 fueron WT-1 positivos y D2-40 negativos. La presencia de reacción para el marcador WT1 detecta que los pacientes presentaban una malformación arteriovenosa o un tipo de lesión tumoral vascular sin presencia de células linfáticas (270,283). En 7 de estos pacientes, la lesión fue compatible tanto clínica como radiológicamente con una malformación vascular arteriovenosa. Y en los 14 pacientes restantes, se les asigna el diagnóstico de tumor vascular diferente al hemangioma sin presencia de células linfáticas al no existir esta correlación clínico radiológica.

Un paciente presentó inmunoreacción con los marcadores WT-1 y D2-40 que indican que la lesión es tumoral y con presencia de células linfáticas compatible, por tanto, con el diagnóstico de tumor vascular diferente al hemangioma con presencia de células linfáticas aunque con los datos recogidos no podemos asignarle un subtipo específico.

En 16 pacientes, la negatividad frente a los marcadores, D2-40 negativo y WT-1 indica que las lesiones eran malformaciones vasculares de tipo venoso o capilar (256). Al revisar la historia clínica y la radiología de estos pacientes, se comprueba que uno de ellos presentaba una exploración compatible con una malformación capilar por lo que se le asigna este diagnóstico y se etiqueta a los otros 15 pacientes con el único diagnóstico de presunción posible una malformación venosa.

Así pues, en este grupo de 38 pacientes previamente diagnosticados de hemangiomas, se detectaron: 15 tumores vasculares diferentes al hemangioma uno de ellos con presencia de células linfáticas, 7 malformaciones arteriovenosas, 15 malformaciones venosas y 1 malformación capilar.

Grupo V: Pacientes pediátricos con el diagnóstico de malformación vascular

Todos los pacientes de este grupo han sido correctamente diagnosticados al ser GLUT-1 y WT-1 negativos (256,283). Estos resultados ratifican en parte los hallazgos en los otros grupos. Probablemente la diferencia fundamental es que estos 4 pacientes han sido valorados clínicamente con más rigor y se han diagnosticado previamente como malformaciones vasculares y no como "hemangiomas". Dos de ellos, fueron incluidos en el estudio de forma prospectiva, una vez iniciado este trabajo y creada la Unidad de Anomalías vasculares en la que colaboran los servicios de cirugía pediátrica, radiología y anatomía patológica.

Con el marcador D2-40 se detectan aquellas malformaciones vasculares con presencia de células linfáticas como son las malformaciones linfáticas (n=1) y aquellas que no presentan células linfáticas como son las malformaciones venosas o capilares (n=1). Dado que las malformaciones capilares son diagnosticables con la simple exploración revisamos la clínica y descartamos este posible diagnóstico en todos ellos (256).

Las malformaciones son lesiones que pueden presentarse de forma mixta como se ha descrito a lo largo del estudio por lo que la presencia de dos tipos de inmunoreacción D2-40 positivo y D2-40 negativos en la misma muestra indica que la lesión presenta un doble componente linfático y venoso tal y como se ha visto en dos pacientes de este grupo.

En este quinto grupo de estudio tampoco se ha detectado reactividad alguna frente al marcador GLUT-1. Lo que confirma de nuevo que el endotelio de las malformaciones de alto y bajo flujo es diferente del que presentan los hemangiomas infantiles, hecho este detectado por Mulliken en su trabajo "princeps" y que fue el punto de arranque del conocimiento actual de estos trastornos.

Al analizar los resultados estadísticos, la sensibilidad y especificidad, así como las diferentes medidas de asociación estudiadas para el diagnóstico de las anomalías vasculares del estudio, se ha detectado una razón de eficacia para la hematoxilina eosina de solamente un 23,20%. El índice de Kappa (k=0,037) indica que apenas existe concordancia entre el diagnóstico mediante hematoxilina eosina y los marcadores inmunohistoquímicos. El gran

valor de Chi cuadrado (X2=10,683) indica que existen discrepancias significativas entre las frecuencias de los diferentes diagnósticos entre el estudio con hematoxilina eosina y la inmunohistoquímica y, en consecuencia, no existe asociación entre ambas pruebas diagnósticas para el diagnóstico de los diferentes tipos de anomalías vasculares. Cuando desglosamos los análisis estadísticos para valorar la capacidad de la hematoxilina eosina para detectar los diferentes diagnósticos del estudio se obtienen resultados similares. La hematoxilina eosina es una prueba muy sensible pero poco específica para el diagnóstico de los hemangiomas. Detectaría a todas las personas con un hemangioma pero a costa de clasificar también como hemangiomas lesiones que no lo son. Esta prueba sólo sería buena para detectar hemangiomas cuando la prevalencia de estos sea alta. El índice de Kappa (k= 0,105) obtenido en función de la tabla de valoración de Landis y Kock indica que la concordancia entre ambas pruebas diagnósticas es leve para el diagnóstico de los hemangiomas. En cuanto al diagnóstico de los tumores vasculares diferentes al hemangioma, la hematoxilina eosina es una prueba poco sensible y poco específica para su diagnóstico. Es decir, detecta tumores vasculares cuando no lo son y no los detecta cuando lo son. Además, el índice de Kappa (k=-0,037) obtenido en función de la tabla de valoración de Landis y Kock indica que la concordancia entre la hematoxilina eosina y los marcadores inmunohistoquímicos es pobre para el diagnóstico de tumores vasculares diferentes al hemangioma. Por último, la hematoxilina eosina es una prueba poco sensible pero muy específica para el diagnóstico de las malformaciones vasculares. Es decir, la hematoxilina eosina casi nunca detecta malformaciones vasculares aunque cuando detecta una malformación vascular esta realmente lo es. Además, el índice de Kappa (k=0,032) obtenido en función de la tabla de valoración de Landis y Kock indica que la concordancia entre ambas pruebas diagnósticas es pobre para el diagnóstico de las malformaciones vasculares.

Finalmente y a modo de reflexión sobre la experiencia en nuestro centro hemos constatado como en el grupo de pacientes que se han valorado de forma retrospectiva la tasa de correlación diagnóstica es muy baja (22,2%) mientras que los valorados de forma prospectiva y en una Unidad de Anomalías Vasculares es totalmente satisfactoria (97,16%), lo que confirma que no sólo la aplicación de técnicas inmunohistoquímicas sino también la valoración multidisciplinar de los enfermos y en el contexto de un programa específico, consigue una efectividad muy superior a la previa.

Hay que recordar al respecto que la certeza diagnóstica es fácil desde el punto de vista clínico en anomalías vasculares de presentación característica (hemangiomas superficiales, malformaciones capilares faciales como el síndrome de Sturge-Weber o malformaciones arteriales pulsátiles) pero desgraciadamente esta no es la norma en estos trastornos. En ocasiones, la presentación clínica de la lesiones es extremadamente variable y va desde manchas asintomáticas con repercusión meramente estética hasta lesiones de alto flujo o localizaciones peculiares que pueden comportarse como auténticos tumores e incluso poner en peligro la vida del enfermo.

No hay en nuestros días ningún marcador clínico que en las fases precoces de evolución de las malformaciones, nos ayude a distinguir su naturaleza. Sólo la paciencia a la espera de su comportamiento en los primeros meses de vida y la modernización de los equipos de diagnóstico no invasivo (resonancia magnética vascular) permitirán avanzar en este terreno.

En este contexto, es en el que hemos utilizado el GLUT-1, el D2-40 y el WT-1 como marcadores inmunohistoquímicos en el diagnóstico diferencial de las anomalías vasculares.

Se ha encontrado en el GLUT-1 una amplia utilidad en su uso ya desde las primeras semanas de vida, debido a que en esta temprana edad, el diagnóstico-clínico y radiológico es especialmente difícil. Es un marcador específico para los hemangiomas infantiles que es expresado por las células endoteliales de los hemangiomas (114).

Así pues, la reactividad frente al GLUT-1 hace que puedan diferenciarse inmediatamente los hemangiomas infantiles de otras anomalías vasculares especialmente cuando estos no son superficiales y en las primeras semanas de vida. Ante la presencia de una masa vascular en el tejido subcutáneo en el primer trimestre la primera ayuda diagnóstica sería la resonancia magnética pero debe realizarse con anestesia general y puede no ser concluyente por lo que ante la duda, la biopsia es definitiva si se pretenden tomar decisiones terapéuticas precoces.

Muestra del creciente interés que este marcador está despertando es la extensión de su uso en el ámbito de la oncología. Su expresividad en tumores malignos de ovario, mama, próstata, estómago o tiroides comienza a relacionarse con factores pronósticos, de agresividad tumoral y de supervivencia. No se expresa en el endotelio microvascular de la piel normal pero se expresa en los hematíes, en el endoneuro y el perineuro (273). Tal y como se demuestra en este estudio, también sirve para identificar hemangiomas infantiles de comportamiento atípicos como los hemangiomas abortivos (41).

Respecto al marcador D2-40, este es de utilidad para el marcaje específico de vasos linfáticos para así identificar malformaciones linfáticas con una alta especificidad aunque con una moderada sensibilidad (275). También se utiliza en la detección de invasión vascular linfática en neoplasias malignas (276).

Las investigaciones inmunohistoquímicas con el marcador WT-1 hacen que sea hoy en día ampliamente aceptado como el marcador más efectivo para diferenciar histológicamente las malformaciones de los tumores vasculares debido a que sólo es expresado por las células endoteliales con capacidad proliferativa. La única excepción a esta norma son las malformaciones arteriovenosas que expresan inmunoreactividad para este marcador en sus células endoteliales (114,270).

La inexistencia de estudios similares previos hace que la comparación de nuestros resultados con otras series sea difícil de establecer. A lo largo del estudio se detecta la ineficacia del estudio histopatológico simple en las anomalías vasculares congénitas por lo que el estudio inmunohistoquímico con los marcadores GLUT-1, D2-40 y WT-1 aportarían necesariamente resultados de mayor eficacia diagnóstico-terapéutica.

Por otra parte, al extenderse el interés en el conocimiento de cada tipo de tumor y su clasificación adecuada, se estimula el avance en el resto de líneas de investigación (clínica, radiológica, oncológica y bioquímica) lo que finalmente redunda en un interés de mayor número de especialistas por estos problemas y una sumación de esfuerzos que ayuda a mejorar el resultado final.

Hasta ahora la mayor parte de protocolos terapéuticos se basan en la clínica evolutiva de las anomalías. Alcanzar alto rendimiento y buenos resultados implica la existencia de equipos centralizados con mucha experiencia lo cual no siempre está al alcance de determinados sistemas de organización sanitaria.

La realización de una biopsia en los casos de duda diagnóstica o evolución imprevista en una anomalía con diagnóstico previo no sólo nos permite su interpretación inmunohistoquímica sino el valioso despistaje de tumores de aspecto vascular y de otra estirpe histológica y comportamiento más agresivo como el fibrosarcoma, teratoma, rabdomiosarcoma, epignatus y encefalocele entre otros.

Además, el estudio inmunohistoquímico de los tumores vasculares acerca al especialista de atención primaria la posibilidad de avanzar con fiabilidad en el seguimiento de niños con hemangiomas infantiles, lo cual dada la alta incidencia de estos tumores tiene repercusiones sanitarias indudables.

A la vista de los resultados obtenidos en nuestro estudio a partir de la aplicación de los marcadores GLUT-1, D2-40 y WT-1 en el diagnóstico de anomalías vasculares congénitas sugerimos la puesta en marcha de un protocolo diagnóstico terapéutico que incluya la valoración multidisciplinar de estos pacientes según los siguientes criterios:

Ante la presencia de una anomalía vascular cuyo diagnóstico clínico no pueda establecerse con seguridad en los primeros meses de vida, se puede proceder a realizar una biopsia de la lesión y evaluar la reacción inmunohistoquímica frente a los marcadores GLUT-1, WT-1 y D2-40 y seguir este algoritmo diagnostico (Fig. 26):

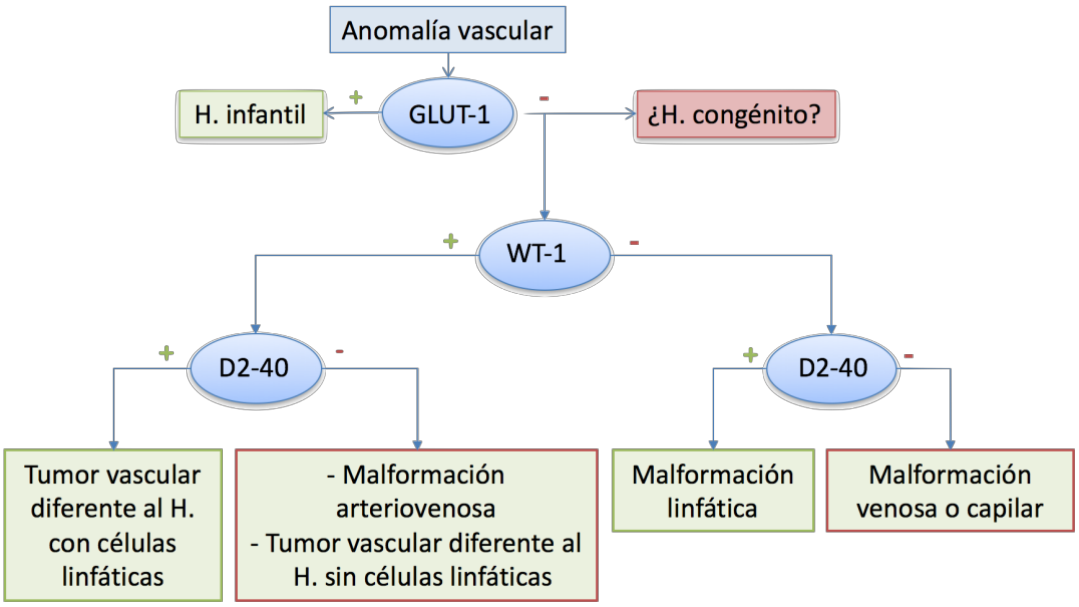

Figura 26: Algoritmo diagnostico propuesto en caso de anomalía vascular de difícil diagnóstico (H: Hemangioma).

1- Si la respuesta frente a GLUT-1 es positiva, la lesión corresponde con toda seguridad a un hemangioma infantil y no es necesaria ninguna otra prueba complementaria (256). Es muy probable que responda al tratamiento farmacológico con b-bloqueantes y su evolución será indefectiblemente a la regresión en un periodo de tiempo variable.

De entre las consideraciones a tener en cuenta ante la actitud terapéutica en los hemangiomas infantiles, algunas ya se han esbozado. El fenómeno de involución no implica la desaparición completa de todo rastro del tumor. La ulceración deja sistemáticamente una cicatriz indeleble y el residuo fibrograso que perdura una vez que desaparece la estructura vascular de la lesión precisará extirpación quirúrgica o lipoaspiración (22,49).

Si consideramos el impacto psicológico que una tumoración vascular visible, provoca en el desarrollo del niño y en sus padres durante un periodo prolongado y la mínima morbilidad que en la actualidad representan la terapia con b-bloqueantes o la

extirpación quirúrgica, la postura de abstención terapéutica puede ser la más cómoda pero no la más indicada (303, 304). Todos los pacientes son distintos al igual que lo son sus progenitores. El grado de aceptación de los hemangiomas más deformantes, especialmente en la cara, es variable, y por tanto, es imprescindible individualizar.

El 60% de los hemangiomas afectan a la cara y el cuello (68,1% en nuestro estudio) habitualmente en una línea que empieza en la sien, cruzando la órbita por la ceja, glabela y canto interno, hasta el ala nasal, columnela y filtrum para rodeando la comisura labial terminar en el labio inferior. Parece que esta línea corresponde a líneas embriológicas de fusión, y que las células tutipotenciales en esa zona serían más sensibles al estímulo angiogénico. Se observa con más frecuencia en las niñas con una relación por sexos que varía de 3:1 a 5:1 que se constata en nuestro estudio de 2,5:1.

Una vez que pasadas unas pocas semanas de vida y si hay certeza diagnóstica al respecto de un hemangioma facial es imprescindible plantearse algunas preguntas: ¿Qué tamaño aproximado alcanzará? ¿Va a ulcerarse? ¿Afectará al campo visual? ¿Dificultará la alimentación o la respiración nasal? ¿Va a deformar significativamente la cara del niño? ¿Es fácilmente extirpable sin secuelas?

En la mayoría de los casos estas preguntas tendrán una respuesta en un corto espacio de tiempo. A mayor experiencia, mayor certeza. Si la respuesta es afirmativa el inicio de la terapia con b-bloqueantes o el tratamiento quirúrgico deben plantearse abiertamente.

Desde el año 2008, aplicamos un protocolo de tratamiento con betabloqueantes que no ha producido hasta el momento ninguna complicación grave ni irreversible. Se sabe que la respuesta de los hemangiomas a los b-bloqueantes es eficaz en más del 90% de los pacientes, pero también es cierto que la dosis utilizada a principio de esta década era más ineficaz (2 mg/Kg/día) respecto a la dosis actual (3 mg/Kg/día). Tras la valoración cardiológica del paciente y realización de un electrocardiograma, se procede a la toma de tensión y de frecuencia cardiaca. Si todo

es correcto se inicia el tratamiento a 1mg/kg/día, que se aumenta semanalmente 1mg/Kg/día hasta alcanzar en la tercera semana de tratamiento los 3 mg/Kg/día. Cada aumento de dosis debe seguir de un control de constantes para así detectar cualquier efecto adverso. Se controla en consulta la respuesta al tratamiento que se mantiene una media de 6 meses. Una vez pasado este tiempo se retira la medicación. Si durante la retirada, se produce un fenómeno de rebrote del hemangioma, se volverá a reintroducir el b-bloqueante durante una media de 3 meses, tras los cuales se prosigue la retirada (75,79,84).

Dado que la fase proliferativa de los hemangiomas tiene un pico de incidencia durante el 3er y 4º mes, el tratamiento b-bloqueante será más eficaz si se aplica en estos incrementos de la actividad mitótica, no estando indicado aplicarlo a partir del 4º mes por su escasa efectividad. Esto explica el porqué de la inefectividad del propanolol en 4 pacientes incluidos en nuestro estudio en los cuales el tratamiento se inició con una media de edad de 7,66 (DS 3,21) meses.

Valorar la eficacia del tratamiento es tarea difícil. Si se ha objetivado respuesta, se debe aportar confianza a los padres. Nunca se sabrá qué habría ocurrido sin aplicar el tratamiento ni en qué porcentaje se ha conseguido reducir el tamaño de la lesión o la aparición de complicaciones, pero es evidente que se ha ayudado a minimizar las secuelas del crecimiento de la lesión y obtener mejores resultados que dejando evolucionar espontáneamente la tumoración.

Respecto a otros tratamientos, el betabloqueante tópico sólo resulta útil en hemangiomas muy superficiales pero con una eficacia probada en estudios randomizados menor al propanolol sistémico. Por tanto, en nuestra Unidad sólo se aplica en casos de contraindicación para el tratamiento por vía oral. En cuanto al láser, sólo se utiliza en la vascularización residual postinvolutiva (88). Finalmente, en cuanto al tratamiento quirúrgico y al hablar de tratamiento quirúrgico, se debe responder a la pregunta crucial: ¿Cuándo está indicado extirpar un hemangioma? Desgraciadamente, está demasiado extendido, la idea de que la anestesia general y el tratamiento quirúrgico en los primeros meses de vida son de mayor riesgo que en la

pubertad, lo cual no es cierto. Es más, procedimientos que tradicionalmente se hacían con anestesia local en el niño, se realizan en la actualidad mucho más cómodamente para el médico y el paciente bajo anestesia general y en régimen de cirugía menor ambulatoria. Además del control, es sobradamente conocida la superior capacidad de cicatrización del lactante respecto al niño mayor o el adulto, lo cual constituye una indicación más para superar el tan utilizado como erróneo "mejor cuando sea mayor". Es evidente que una vez que la indicación quirúrgica se establece, al igual por ejemplo que en los nevus congénitos gigantes, no hay ninguna explicación con base científica que justifique retrasar una intervención necesaria por lo que en nuestro Centro una vez establecida a indicación quirúrgica no se pospone la cirugía realizándose en el momento de la indicación.

Se debería disminuir de forma importante la extirpación de lesiones residuales, tras involución incompleta en pacientes de más de 10 años de edad a los que nunca se les ha dado la oportunidad de un tratamiento farmacológico y/o quirúrgico precoz.

Es evidente que el futuro en el tratamiento de los hemangiomas pasa por la aparición de nuevos fármacos antiangiogénicos y la evolución técnica del láser, cada vez más selectivos, de forma que se pueda evitar que estos pacientes y sus padres no se vean obligados a pasar toda su infancia con una tumoración vascular con la repercusión psicológica que esto provoca.

2- Si la respuesta a la inmunoreacción con GLUT-1 es negativa:

Debe tenerse en cuenta que si la lesión está presente al nacimiento podría tratase de un hemangioma congénito. Son tumores poco frecuentes y que obligan la espera de varias semanas para confirmar si van a involucionar rápidamente o si no lo van a hacer nunca y, en este caso, deben ser extirpados lo antes posible (256, 257,259).

3- En caso de que la clínica y la exploración no sean compatibles con un hemangioma congénito, la lesión debería seguir estudiándose. Existen varios

diagnósticos posibles: las malformaciones vasculares o los tumores vasculares diferentes al hemangioma.

- Si la lesión es WT-1 y D2-40 positivos, se trata de una lesión tumoral con presencia de células linfáticas (Angioma en penacho, Spindle-cell hemangioendothelioma, hemangioendotelioma kaposiforme, Tumor de Dabska, hemangioma retiforme,…) cuyo diagnóstico diferencial debe realizarse por medio del examen histopatológico. En este caso, el tratamiento debe individualizarse según el diagnóstico definitivo (283).

- Si la lesión es WT-1 positiva y D2-40 negativa surgen dos posibles diagnósticos: tumores vasculares sin presencia de células linfáticas (granuloma piógeno, hemangioendotelioma epiteloide,…) o las malformaciones arteriovenosas. El diagnóstico diferencial debe realizarse por medio del examen histopatológico apoyándose en la clínica y la radiología lo que permitirá un diagnóstico certero y un abordaje terapéutico correcto (257, 258, 270).

  En el caso de las malformaciones arteriovenosas, estas se presentan como una masa pulsátil localizada o difusa, con aumento de la temperatura, a veces dolorosas, y con afectación de la piel suprayacente pudiendo dar la apariencia de una mancha en vino de Oporto. Las lesiones de comportamiento más agresivo pueden ulcerarse y sangrar, lo que puede comprometer la vida del paciente. El tratamiento es la erradicación completa de la lesión para evitar recurrencias. En mayoría de los casos se realiza embolización selectiva antes de extirpar la lesión.

- Si la lesión es WT-1 negativa, esto indica que se trata de una malformación vascular. Son lesiones congénitas que pueden estar presentes al nacimiento o hacerse visibles a cualquier edad. Suelen crecer de forma proporcional al niño hasta la pubertad y no muestran regresión espontánea. El tratamiento de cada malformación es diferente por lo que es preciso identificar el tipo de

malformación por lo que se deberá seguir con el estudio histológico y con el estudio del marcador D2-40 (253,256).

- Si son D2-40 positivas se trata de una malformación vascular linfática. La mayoría se descubren en los primeros años de vida y representan sacos linfáticos secuestrados que no comunican con canales periféricos de drenaje. Dentro de las malformaciones quísticas se diferencian dos subtipos: las macroquísticas y las microquísticas que además pueden presentarse de forma combinada. En las macroquísticas, la escleroterapia está siempre indicada mientras que en las microquística responden peor a la esclerosis pudiendo combinarse con la cirugía de resección. En caso de anomalías de los conductos linfáticos centrales, que provocan derrames quilosos, la técnica diagnóstica de elección es la lingangiografía y su tratamiento es la embolización.
- Si son D2-40 negativas pueden ser malformaciones capilares o venosas. Si no se puede establecer un diagnóstico diferencial histológico se debe buscar correlación con la clínica y la radiología para realizar un correcto diagnóstico diferencial entre ambas:
    - Las malformaciones capilares son de fácil diagnóstico clínico y constituyen con frecuencia, el signo cutáneo o mucocutáneo más visible de otros síndromes más complejos. El tratamiento consiste en la aplicación en la mayoría de los casos de láser colorante pulsado aunque no todas las lesiones responden de la misma manera.
    - Las malformaciones venosas son las malformaciones periféricas más frecuentes. La mejor clave diagnóstica es la demostración de flebolitos en el interior de la lesión. Su apariencia ecográfica es variable, puede mostrarse predominantemente sólida o con aspecto multiquístico. En la mayoría de los casos la escleroterapia es el tratamiento de elección reservándose la cirugía sólo en casos de malformaciones extensas no susceptibles de esclerosis.

Así pues, ante una lesión vascular GLUT-1 negativo de diagnóstico incierto, debe realizarse un estudio histológico e inmunohistoquímico de la lesión con los marcadores D2-40 y WT-1 para lograr un correcto diagnóstico y tratar la lesión de forma adecuada minimizando el riesgo de efectos secundarios y complicaciones.

Las ventajas de hacer este despistaje son:

1. Informar a los padres de forma precoz de las posibilidades diagnósticas y de la evolución a corto plazo. Evitando así la inquietud y el miedo.

2. Reducir al mínimo las pruebas diagnósticas que generalmente deben ser realizadas con anestesia general y con un coste elevado. Evitar también pruebas innecesarias (arteriografías, gammagrafías).

3. Aplicar las medidas terapéuticas de forma controlada y dirigida iniciando el tratamiento por las de mayores posibilidades de efectividad y en los plazos de acción de eficacia obteniendo así el máximo rendimiento terapéutico.

4. Obviar por completo la aplicación de medidas terapéuticas ineficaces o que contribuyan a empeorar el curso clínico del proceso (oclusión parcial de anomalías de alto flujo o tratamiento farmacológico de malformaciones vasculares).

La historia del diagnóstico diferencial de las anomalías vasculares es reciente y estamos viviendo su expansión basada en el más profundo conocimiento de la angiogénesis. La investigación oncológica y la búsqueda de fármacos que al inhibir la proliferación vascular tumoral, consigan frenar el crecimiento y expansión a distancia de los tumores malignos han supuesto un apoyo fundamental en este proceso. Sin embargo, la escasez de estudios sobre series que, siguiendo los criterios actuales, establezcan con acierto patrones diferenciadores de anomalías vasculares es muy marcada y, por tanto, difícil establecer criterios comparativos de eficacia diagnóstica.

Es evidente que el futuro en el tratamiento de las anomalías vasculares pasa por la identificación adecuada de cada subgrupo, la aparición de nuevos fármacos antiangiogénicos y la evolución técnica del láser, cada vez más selectivos, de forma que podamos evitar que estos pacientes, y sus padres, se vean obligados a pasar toda su infancia con una tumoración vascular, con la repercusión psicológica que provoca.

8. CONCLUSIONES

Según la aplicación de los marcadores inmunohistoquímicos (GLUT-1, D2-40 y WT-1), en nuestra serie de pacientes con diagnóstico de anomalías vasculares:

PRIMERA. Gran parte de las malformaciones vasculares capilares, venosas y arteriovenosas fueron diagnosticadas clínicamente y mediante estudio histopatológico simple de forma errónea como hemangiomas, lo que dio lugar a pautas diagnósticas y terapéuticas inefectivas.

SEGUNDA. La utilización de los tres marcadores inmunohistoquímicos (GLUT-1, D2-40 y WT-1) aporta una clasificación más correcta y podrían utilizarse en el protocolo diagnóstico de todas las lesiones vasculares.

TERCERA. En los pacientes incluidos de forma prospectiva, la combinación de la clínica, las pruebas de imagen y la inmunohistoquímica aportan resultados con un grado de satisfactorio de certeza diagnóstica.

CUARTA. El GLUT-1 tiene gran utilidad en el diagnóstico de los hemangiomas infantiles permitiendo detectar por sí sólo los hemangiomas infantiles del resto de las anomalías vasculares con mayor precisión que la hematoxilina eosina.

Con todo lo anterior se propone un algoritmo diagnóstico ante una lesión vascular de diagnóstico incierto, que permite aplicar las medidas terapéuticas con mayores posibilidades de efectividad y en plazos óptimos de eficacia obteniendo así el máximo rendimiento terapéutico.

9. BIBLIOGRAFÍA

1. Mulliken JB, Fishman SJ, Burrows PE. Vascular anomalies. Curr Probl Surg. 2000;37(8):517–84.
2. Stout AP. Hemangio-endothelioma: a tumor of blood vessels featuring vascular endothelial cells. Ann surg. 1943;118(3):445–64.
3. Murray MR, Stout AP. Cultural Characteristics of a Hemangioendothelioma. Am J Pathol. 1944;20(2):277–89.
4. Mulliken JB, Glowacki J. Hemangiomas and vascular malformations in infants and children: a classification based on endothelial characteristics. Plast Reconstr Surg. 1982;69(3):412–22.
5. Belov S. Classification of congenital vascular defects. Int Angiol. 1990;9(3):141–6.
6. Meyer JS, Hoffer FA, Barnes PD, Mulliken JB. Biological classification of soft-tissue vascular anomalies: MR correlation. Am J Roentgenol. 1991;157(3):559–64.
7. Enjolras O, Mulliken J. Vascular tumors and vascular malformations (new issues). Adv Dermatol. 1997;13:375–423.
8. Warner M, Sen JY. Management of congenital vascular lesions of the head and neck. Oncol (willist Park). 1995;9(10):989–94.
9. North PE, Waner M, Mizeracki A, Mihm MC Jr. GLUT1: a newly discovered immunohistochemical marker for juvenile hemangiomas. Hum Pathol. 2000;31(1):11–22.
10. Mo JQ, Dimashkieh HH, Bove KE. GLUT1 Endothelial Reactivity Distinguishes Hepatic Infantile Hemangioma from Congenital Hepatic Vascular Malformation with Associated Capillary Proliferation. Hum Pathol. 2004;35(2):200–9.
11. Léauté-Labrèze C, Dumas de la Roque E, Hubiche T, Boralevi F, Thambo JB, Taïeb A. Propranolol for severe hemangiomas of infancy. N Engl J Med. 2008;358(25):2649–51.
12. Dasgupta R, Fishman SJ. ISSVA classification. Semin Pediatr Surg. 2014;23(4):158–61.
13. Wassef M, Blei F, Adams D, Alomari A, Baselga E, Berenstein A, et al. Vascular Anomalies Classification: Recommendations From the International Society for the Study of Vascular Anomalies. Pediatrics. 2015;136(1):e203-14.

14. Kilcline C, Frieden IJ. Infantile hemangiomas: How common are they? A systematic review of the medical literature. Pediatr Dermatol. 2008;25(2):168–73.

15. Mulligan PR, Prajapati HJS, Martin LG, Patel TH. Vascular anomalies: classification, imaging characteristics and implications for interventional radiology treatment approaches. Br J Radiol. 2014;87(1035):20130392.

16. Redondo P. Vascular malformations (I). Concept, classification, pathogenesis and clinical features. Actas Dermosifiliogr. 2007;98(3):141–58.

17. Kanada KN, Merin MR, Munden A, Friedlander SF. A prospective study of cutaneous findings in newborns in the United States: Correlation with race, ethnicity, and gestational status using updated classification and nomenclature. J Pediatr. 2012;161(2):240–5.

18. Patiño-Seijas B, Lorenzo-Franco F, Rey-Sanjurjo JL, González-Cuesta M, López-Cedrún Cembranos JL. Vascular lesions: GLUT-1 expression as a diagnostic tool to discriminate tumors from malformations. J Oral Maxillofac Surg. 2012;70(10):2333–42.

19. Fraulin FO, Flannigan RK, Sharma VK, McPhalen DF, Harrop RA. The epidemiological profile of the Vascular Birthmark Clinic at the Alberta Children's Hospital. Can J Plast Surg. 2012;20(2):67–70.

20. Drolet BA, Swanson EA, Frieden IJ, Hemangioma Investigator Group AN. Infantile hemangiomas: an emerging health issue linked to an increased rate of low birth weight infants. J Pediatr. 2008;153(5):712–5, 715.e1.

21. Haggstrom AN, Drolet BA, Baselga E, Chamlin SL, Garzon MC, Horii KA, et al. Prospective Study of Infantile Hemangiomas: Demographic, Prenatal, and Perinatal Characteristics. J Pediatr. 2007;150(3):291–4.

22. Liang MG, Frieden IJ. Infantile and congenital hemangiomas. Semin Pediatr Surg. 2014;23(4):162–7.

23. Dickison P, Christou E, Wargon O. A prospective study of infantile hemangiomas with a focus on incidence and risk factors. Pediatr Dermatol. 2011;28(6):663–9.

24. Burton BK, Schulz CJ, Angle BL. An increased incidence of haemangiomas in infants born following chorionic villus sampling (CVS). Prenat Diagn. 1995;15(3):209–14.

25. Haggstrom AN, Drolet BA, Baselga E, Chamlin SL, Garzon MC, Horii KA, et al. Prospective

Study of Infantile Hemangiomas: Clinical Characteristics Predicting Complications and Treatment. Pediatrics. 2006;118(3):882–7.

26. Chen XD, Ma G, Chen H, Ye XX, Jin YB, Lin XX. Maternal and perinatal risk factors for infantile hemangioma: A case-control study. Pediatr Dermatol. 2013;30(4):457–61.

27. Chang LC, Haggstrom AN, Drolet BA, Baselga E, Chamlin SL, Garzon MC, et al. Growth characteristics of infantile hemangiomas: implications for management. Pediatrics. 2008;122(2):360–7.

28. Anderson KR, Schoch JJ, Lohse CM, Hand JL, Davis DM, Tollefson MM. Increasing incidence of infantile hemangiomas (IH) over the past 35 years: Correlation with decreasing gestational age at birth and birth weight. J Am Acad Dermatol. 2016;74(1):120–6.

29. Walter JW, Blei F, Anderson J, Orlow SJ, Speer MC, Marchuk DA. Genetic mapping of a novel familial form of infantile hemangioma. Am J Med Genet 1999;82(1):77–83.

30. Hoeger PH. Infantile haemangioma: New aspects on the pathogenesis of the most common skin tumour in children. Br J Dermatol. 2011;164(2):234–5.

31. North PE, Waner M, Mizeracki A, Mrak RE, Nicholas R, Kincannon J, et al. A unique microvascular phenotype shared by juvenile hemangiomas and human placenta. Arch Dermatol. 2001;137(5):559–70.

32. Boscolo E, Bischoff J. Vasculogenesis in infantile hemangioma. Angiogenesis. 2009;12(2):197–207.

33. Greenberger S, Bischoff J. Pathogenesis of infantile haemangioma. Br J Dermatol. 2013;169(1):12–9.

34. Herbert A, Ng H, Jessup W, Kockx M, Cartland S, Thomas SR, et al. Hypoxia regulates the production and activity of glucose transporter-1 and indoleamine 2,3-dioxygenase in monocyte-derived endothelial-like cells: Possible relevance to infantile haemangioma pathogenesis. Br J Dermatol. 2011;164(2):308–15.

35. Praveen V, Vidavalur R, Rosenkrantz TS, Hussain N. Infantile hemangiomas and retinopathy of prematurity: possible association. Pediatrics. 2009;123(3):e484–9.

36. Drolet BA, Frieden IJ. Characteristics of Infantile Hemangiomas as Clues to Pathogenesis: Does Hypoxia Connect the Dots? Arch Dermatol. 2010;146(11):1295–9.

37. López Gutiérrez JC, Avila LF, Sosa G, Patron M. Placental anomalies in children with infantile hemangioma. Pediatr Dermatol. 2007;24(4):353–5.

38. De Jong S, Itinteang T, Withers AH, Davis PF, Tan ST. Does hypoxia play a role in infantile hemangioma? Arch Dermatol Res. 2016;308(4):219–27.

39. Martinez-Perez D, Fein NA, Boon LM, Mulliken JB. Not all hemangiomas look like strawberries: uncommon presentations of the most common tumor of infancy. Pediatr Dermatol. 1995;12(1):1–6.

40. Corella F, Garcia-Navarro X, Ribe A, Alomar A, Baselga E. Abortive or minimal-growth hemangiomas: Immunohistochemical evidence that they represent true infantile hemangiomas. J Am Acad Dermatol. 2008;58(4):685–90.

41. Ma EH, Robertson SJ, Chow CW, Bekhor PS. Infantile Hemangioma with Minimal or Arrested Growth: Further Observations on Clinical and Histopathologic Findings of this Unique but Underrecognized Entity. Pediatr Dermatol. 2017;34(1):64–71.

42. Suh K, Frieden IJ. Infantile Hemangiomas With Minimal or Arrested Growth: A Retrospective Case Series. Arch Dermatol. 2010;146(9):971–6.

43. Brandling-Bennett HA, Metry DW, Baselga E, Lucky AW, Adams DM, Cordisco MR, et al. Infantile Hemangiomas With Unusually Prolonged Growth Phase. Arch Dermatol 2008;144(12):1632–7.

44. Chiller KG, Passaro D, Frieden IJ. Hemangiomas of infancy: clinical characteristics, morphologic subtypes, and their relationship to race, ethnicity, and sex. Arch Dermatol. 2002;138(12):1567–76.

45. Hermans DJ, Boezeman JB, Van de Kerkhof PC, Rieu PN, Van der Vleuten CJ. Differences between ulcerated and non-ulcerated hemangiomas, a retrospective study of 465 cases. Eur J Dermatology. 2009;19(2):152–6.

46. Chamlin SL, Haggstrom AN, Drolet BA, Baselga E, Frieden IJ, Garzon MC, et al. Multicenter Prospective Study of Ulcerated Hemangiomas. J Pediatr. 2007;151(6):684–9.

47. Léauté-Labrèze C, Sans-Martin V. Hemangiome infantile. Press Medicale. 2010;39(4):499–510.

48. Maguiness SM, Hoffman WY, McCalmont TH, Frieden IJ. Early white discoloration of infantile hemangioma: a sign of impending ulceration. Arch Dermatol. 2010;146(11):1235–9.

49. Bauland CG, Lüning TH, Smit JM, Zeebregts CJ, Spauwen PH. Untreated hemangiomas: growth pattern and residual lesions. Plast Reconstr Surg. 2011;127:1643–8.

50. Baselga E, Roe E, Coulie J, Muñoz F, Boon L, McCuaig C, et al. Risk Factors for Degree and Type of Sequelae After Involution of Untreated Hemangiomas of Infancy. JAMA Dermatol. 2016;152(11):1239–43.

51. Restrepo R, Palani R, Cervantes L, Duarte AM, Amjad I, Altman NR. Hemangiomas revisited: the useful, the unusual and the new. Part 1: overview and clinical and imaging characteristics. Pediatr Radiol. 2011;41(7):895–904.

52. Dubois J, Milot J, Jaeger BI, McCuaig C, Rousseau E, Powell J. Orbit and eyelid hemangiomas: Is there a relationship between location and ocular problems? J Am Acad Dermatol. 2006;55(4):614–9.

53. Yeh I, Bruckner AL, Sanchez R, Jeng MR, Newell BD, Frieden IJ. Diffuse infantile hepatic hemangiomas: A report of four cases successfully managed with medical therapy. Pediatr Dermatol. 2011;28(3):267–75.

54. Huang SA, Tu HM, Harney JW, Venihaki M, Butte AJ, Kozakewich HP, et al. Severe hypothyroidism caused by type 3 iodothyronine deiodinase in infantile hemangiomas. N Engl J Med. 2000;343(3):185–9.

55. Hsi Dickie B, Fishman SJ, Azizkhan RG. Hepatic vascular tumors. Semin Pediatr Surg. 2014;23(4):168–72.

56. Léauté-Labrèze C, Prey S, Ezzedine K. Infantile haemangioma: Part II. Risks, complications and treatment. J Eur Acad Dermatology Venereol. 2011;25(11):1254–60.

57. Haggstrom AN, Garzon MC, Baselga E, Chamlin SL, Frieden IJ, Holland K, et al. Risk for PHACE syndrome in infants with large facial hemangiomas. Pediatrics. 2010;126(2):e418–26.

58. Metry D, Heyer G, Hess C, Garzon M, Haggstrom A, Frommelt P, et al. Consensus Statement on Diagnostic Criteria for PHACE Syndrome. Pediatrics. 2009;124(5):1447–56.

59. Haggstrom AN, Skillman S, Garzon MC, Drolet BA, Holland K, Matt B, et al. Clinical spectrum and risk of PHACE syndrome in cutaneous and airway hemangiomas. Arch

Otolaryngol Head Neck Surg. 2011;137(7):680–7.

60. Drolet B, Dohi M, Golomb MR, Wells R, Murowski L, Tamburro J, et al. Early stroke and cerebral vasculopathy in children with facial hemangiomas and PHACE association. Pediatrics. 2006;117(3):959–64.

61. Heyer GL, Dowling MM, Licht DJ, Tay SK, Morel K, Garzon MC, et al. The cerebral vasculopathy of PHACES syndrome. Stroke. 2008;39(2):308–16.

62. Hernandez-Martin S, Lopez-Gutierrez JC, Lopez-Fernandez S, Ramírez M, Miguel M, Coya J, et al. Brain perfusion SPECT in patients with PHACES syndrome under propranolol treatment. Eur J Pediatr Surg. 2012;22(1):54–9.

63. Girard C, Bigorre M, Guillot B, Bessis D. PELVIS Syndrome. Arch Dermatol. 2006;142(7):884–8.

64. Stockman A, Boralevi F, Taïeb A, Léauté-Labrèze C. SACRAL syndrome: Spinal dysraphism, anogenital, cutaneous, renal and urologic anomalies, associated with an angioma of lumbosacral localization. Dermatology. 2006;214(1):40–5.

65. Drolet BA, Chamlin SL, Garzon MC, Adams D, Baselga E, Haggstrom AN, et al. Prospective study of spinal anomalies in children with infantile hemangiomas of the lumbosacral skin. J Pediatr. 2010;157(5):789–94.

66. Iacobas I, Burrows PE, Frieden IJ, Liang MG, Mulliken JB, Mancini AJ, et al. LUMBAR: Association between cutaneous infantile hemangiomas of the lower body and regional congenital anomalies. J Pediatr. 2010;157(5):795–801.e7.

67. Megarbane H, Doz F, Manach Y, Fletcher C, Jaubert F, De Prost Y, et al. Neonatal rhabdomyosarcoma misdiagnosed as a congenital hemangioma. Pediatr Dermatol. 2011;28(3):299–301.

68. García-Martínez FJ, Muñoz-Garza FZ, Hernández-Martín A. Ecografía en dermatología pediátrica. Actas Dermosifiliogr. 2015;106:76–86.

69. Martínez-Cuesta A. Imaging studies in the diagnosis of haemangiomas and vascular malformations. An Sist Sanit Navar. 2004;27(suppl 1):71–80.

70. Kollipara R, Odhav A, Rentas KE, Rivard DC, Lowe LH, Dinneen L. Vascular anomalies in pediatric patients. Updated classification, imaging, and therapy. Radiol Clin North Am.

2013;51(4):659–72.

71. Frieden IJ, Rogers M, Garzon MC. Conditions masquerading as infantile haemangioma: Part 1. Australas J Dermatol. 2009;50(2):77–90.

72. Frieden IJ, Rogers M, Garzon MC. Conditions masquerading as infantile haemangioma: Part 2. Australas J Dermatol. 2009;50(3):153–70.

73. López Gutiérrez JC. Toward interdisciplinary consensus in the treatment of hemangiomas Actas Dermosifiliogr. 2003;94(1):58–9.

74. Luu M, Frieden IJ. Haemangioma: Clinical course, complications and management. Br J Dermatol. 2013;169(1):20–30.

75. Baselga Torres E, Bernabéu Wittel J, Van Esso Arbolave DL, Febrer Bosch MI, Carrasco Á, De Lucas Laguna R, et al. Spanish consensus on infantile haemangioma. An Pediatr. 2016;85(5):256–65.

76. Maguiness SM, Frieden IJ. Current Management of Infantile Hemangiomas. Semin Cutan Med Surg. 2010;29(2):106–14.

77. Pandey A, Gangopadhyay AN, Gopal SC, Kumar V, Sharma SP, Gupta DK, et al. Twenty years' experience of steroids in infantile hemangioma-a developing country's perspective. J Pediatr Surg. 2009;44(4):688–94.

78. Barlow CF, Priebe CJ, Mulliken JB, Barnes PD, MacDonald D, Folkman J, et al. Spastic diplegia as a complication of interferon Alfa-2a treatment of hemangiomas of infancy. J Pediatr. 1998;132(3 Pt 1):527–30.

79. Hoeger PH, Harper JI, Baselga E, Bonnet D, Boon LM, Ciofi Degli Atti M, et al. Treatment of infantile haemangiomas: recommendations of a European expert group. Eur J Pediatr. 2015;174(7):855–65.

80. Wedgeworth E, Glover M, Irvine AD, Neri I, Baselga E, Clayton TH, et al. Propranolol in the treatment of infantile haemangiomas: Lessons from the European Propranolol in the Treatment of Complicated Haemangiomas (PITCH) Taskforce survey. Br J Dermatol. 2016;174(3):594–601.

81. Zvulunov A, McCuaig C, Frieden IJ, Mancini AJ, Puttgen KB, Dohil M, et al. Oral propranolol therapy for infantile hemangiomas beyond the proliferation phase: A multicenter retrospective

study. Pediatr Dermatol. 2011;28(2):94–8.

82. Prey S, Voisard JJ, Delarue A, Lebbe G, Taïeb A, Leaute-Labreze C, et al. Safety of Propranolol Therapy for Severe Infantile Hemangioma. Jama. 2016;315(4):413–5.

83. Léauté-Labrèze C. Propranolol in infantile hemangiomas. Arch Pediatr.. 2015;22(4):452–5.

84. Léauté-Labrèze C, Hoeger P, Mazereeuw-Hautier J, Guibaud L, Baselga E, Posiunas G, et al. A randomized, controlled trial of oral propranolol in infantile hemangioma. N Engl J Med. 2015;372(8):735–46.

85. Bauman NM, McCarter RJ, Guzzetta PC, Shin JJ, Oh AK, Preciado DA, et al. Propranolol vs prednisolone for symptomatic proliferating infantile hemangiomas: a randomized clinical trial. JAMA Otolaryngol Head Neck Surg. 2014;140(4):323–30.

86. Hogeling M, Adams S, Wargon O. A randomized controlled trial of propranolol for infantile hemangiomas. Pediatrics. 2011;128(2):e259–66.

87. Lou Y, Peng WJ, Cao Y, Cao DS, Xie J, Li HH. The effectiveness of propranolol in treating infantile haemangiomas: A meta-analysis including 35 studies. Br J Clin Pharmacol. 2014;78(1):44–57.

88. Zaher H, Rasheed H, Esmat S, Hegazy RA, Gawdat HI, Hegazy RA, et al. Propranolol and infantile hemangiomas: Different routes of administration, a randomized clinical trial. Eur J Dermatology. 2013;23(5):646–52.

89. Bagazgoitia L, Torrelo A, Gutiérrez JC, Hernández-Martín A, Luna P, Gutiérrez M, et al. Propranolol for infantile hemangiomas. Pediatr Dermatol. 2011;28(2):108–14.

90. Buckmiller LM, Munson PD, Dyamenahalli U, Dai Y, Richter GT. Propranolol for infantile hemangiomas: Early experience at a tertiary vascular anomalies center. Laryngoscope. 2010;120(4):676–81.

91. Holland KE, Frieden IJ, Frommelt PC, Mancini AJ, Wyatt D, Drolet BA. Hypoglycemia in children taking propranolol for the treatment of infantile hemangioma. Arch Dermatol. 2010;146(7):775–8.

92. Marqueling AL, Oza V, Frieden IJ, Puttgen KB. Propranolol and infantile hemangiomas four years later: A systematic review. Pediatr Dermatol. 2013;30(2):182–91.

93. Drolet BA, Frommelt PC, Chamlin SL, Haggstrom A, Bauman NM, Chiu YE, et al. Initiation

and use of propranolol for infantile hemangioma: report of a consensus conference. Pediatrics. 2013;131(1):128–40.

94. Vega Mata N, López Gutiérrez J, Vázquez Estévez J, Miguel Ferrero M, Díaz González M. Surgical Treatment of Infantile Hemangiomas in the Era of Propranolol. Ann Pediatr Child Heal. 2016;4(1):1–5.

95. Kunzi-Rapp K. Topical propranolol therapy for infantile hemangiomas. Pediatr Dermatol. 2012;29(2):154–9.

96. Moehrle M, Léauté-Labrèze C, Schmidt V, Röcken M, Poets CF, Goelz R. Topical timolol for small hemangiomas of infancy. Pediatr Dermatol. 2013;30(2):245–9.

97. Püttgen K, Lucky A, Adams D, Pope E, McCuaig C, Powell J, et al. Topical Timolol Maleate Treatment of Infantile Hemangiomas. Pediatrics. 2016;138(3):1–9.

98. Bruscino N, Bonan P, Cannarozzo G, Moretti S, Lotti T, Campolmi P. Laser use in infantile hemangiomas, when and how. Dermatol Ther. 2012;25(4):314–21.

99. Kwon SH, Choi JW, Byun SY, Kim BR, Park KC, Youn SW, et al. Effect of Early Long-Pulse Pulsed Dye Laser Treatment in Infantile Hemangiomas. Dermatologic Surg. 2014;40(4):405–11.

100. Coulie J, Coyette M, Moniotte S, Bataille AC, Boon LM. Has Propranolol Eradicated the Need for Surgery in the Management of Infantile Hemangioma? Plast Reconstr Surg. 2015;136(4 Suppl):154.

101. Blanchet C, Nicollas R, Bigorre M, Amedro P, Mondain M. Management of infantile subglottic hemangioma: Acebutolol or propranolol? Int J Pediatr Otorhinolaryngol. 2010;74(8):959–61.

102. Ábarzúa-Araya A, Navarrete-Dechent CP, Heusser F, Retamal J Z-TM. Atenolol versus propranolol for the treatment of infantile hemangiomas: A randomized controlled study. J Am Acad Dermatol. 2014;70(6):1045–9.

103. Pope E, Chakkittakandiyil A, Lara-Corrales I, Maki E, Weinstein M. Expanding the therapeutic repertoire of infantile haemangiomas: Cohort-blinded study of oral nadolol compared with propranolol. Br J Dermatol. 2013;168(1):213–32.

104. Boon LM, Enjolras O, Mulliken J. Congenital hemangioma: Evidence of accelerated

involution. J Pediatr. 1996;128(3):329–35.

105. Enjolras O, Mulliken JB, Boon LM, Wassef M, Kozakewich HP, Burrows PE. Noninvoluting congenital hemangioma: a rare cutaneous vascular anomaly. Vol. 107, Plastic and reconstructive surgery. 2001. p. 1647–54.

106. North P, Waner M, James C, Mizeracki A, Frieden I, Mihm MJ. Congenital nonprogressive hemangioma: a distinct clinicopathologic entity unlike infantile hemangioma. Arch Dermatol. 2001;137(12):1607–20.

107. Mulliken JB, Enjolras O. Congenital hemangiomas and infantile hemangioma: Missing links. J Am Acad Dermatol. 2004;50(6):875–82.

108. Nasseri E, Piram M, McCuaig C, Kokta V, Dubois J, Powell J. Partially involuting congenital hemangiomas: A report of 8 cases and review of the literature. J Am Acad Dermatol. 2014;70(1):75–9.

109. Ayturk UM, Couto JA, Hann S, Mulliken JB, Williams KL, Huang AY, et al. Somatic Activating Mutations in GNAQ and GNA11 Are Associated with Congenital Hemangioma. Am J Hum Genet. 2016;98(4):789–95.

110. Berenguer B, Mulliken JB, Enjolras O, Boon LM, Wassef M, Josset P, et al. Rapidly Involuting Congenital Hemangioma: Clinical and Histopathologic Features. Pediatr Dev Pathol. 2003;6(6):495–510.

111. Enjolras O, Soupre V, Picard A. Uncommon Benign Infantile Vascular Tumors. Adv Dermatol. 2008;24(C):105–24.

112. Lopez-Gutierrez J, Diaz M, Ros Z. Giant rapidly involuting congenital hemangioma of the face: 15-year follow-up. Arch Facial Plast Surg. 2005;7(5):316–8.

113. Gorincour G, Kokta V, Rypens F, Garel L, Powell J, Dubois J. Imaging characteristics of two subtypes of congenital hemangiomas: Rapidly involuting congenital hemangiomas and non-involuting congenital hemangiomas. Pediatr Radiol. 2005;35(12):1178–85.

114. Requena L, Torrelo A. Paediatric vascular tumours other than infantile haemangioma. Br J Dermatol. 2014;171(3):464–5.

115. Herron MD, Coffin CM, Vanderhooft SL. Tufted angiomas: variability of the clinical morphology. Pediatr Dermatol. 2002;19(5):394–401.

116. Victoria Martínez A, Cubells Sánchez L, Esteve Martínez A, Estela Cubells J, Febrer Bosch I, Alegre de Miquel V, et al. Tufted angiomas in childhood: A series of 9 cases and a literature review. An Pediatr. 2015;83(3):201–8.

117. Ferrandiz-Pulido C, Mollet J, Sabado C, Ferrer B, Garcia-Patos V. Tufted angioma associated with Kasabach-Merritt phenomenon: A therapeutic challenge. Acta Derm Venereol. 2010;90(5):535–7.

118. Boccara O, Fraitag S, Lasne D, Fontaine J, Bughin V, Hamel-Teillac D, et al. Kaposiform Haemangioendothelioma-spectrum Lesions with Kasabach-Merritt Phenomenon: Retrospective Analysis and Long-term Outcome. Acta Derm Venereol. 2016;96(1):77–81.

119. Croteau SE, Liang MG, Kozakewich HP, Alomari AI, Fishman SJ, Mulliken JB, et al. Kaposiform hemangioendothelioma: atypical features and risks of Kasabach-Merritt phenomenon in 107 referrals. J Pediatr. 2013;162(1):142–7.

120. Vivas-Colmenares G V, Ramirez-Villar GL, Bernabeu-Wittel J. The importance of early diagnosis and treatment of kaposiform hemangioendothelioma complicated by Kasabach-Merritt phenomenon. Dermatol Pr Concept. 2015;5(1):91–3.

121. Adams DM, Hammill A. Other vascular tumors. Semin Pediatr Surg. 2014;23(4):173–7.

122. Requena L, Kutzner H. Hemangioendothelioma. Semin Diagn Pathol. 2013;30(1):29–44.

123. Akamatsu T, Hanai U, Kobayashi M, Miyasaka M. Pyogenic granuloma: A retrospective 10-year analysis of 82 cases. Tokai J Exp Clin Med. 2015;40(3):110–4.

124. Pagliai KA, Cohen BA. Pyogenic Granuloma in Children. Pediatr Dermatol. 2004;21(1):10–3.

125. Knöpfel N, Escudero-Góngora MM, Bauzà A, Martín-Santiago A. Timolol for the treatment of pyogenic granuloma (PG) in children. J Am Acad Dermatol. 2016;75(3):e105–6.

126. Gupta D, Singh N, Thappa D. Is timolol an effective treatment for pyogenic granuloma? Int J Dermatol. 2016;55(5):592–5.

127. Fernandez-Pineda I, Lopez-Gutierrez JC, Ramirez G, Marquez C. Vincristine-Ticlopidine-Aspirin: an Effective Therapy in Children With Kasabach-Merritt Phenomenon Associated With Vascular Tumors. Pediatr Hematol Oncol. 2010;27(8):641–5.

128. Fernandez-Pineda I, Lopez-Gutierrez JC, Chocarro G, Bernabeu-Wittel J, Ramirez-Villar G. Long-Term Outcome of Vincristine–Aspirin–Ticlopidine (VAT) Therapy for Vascular Tumors

Associated With Kasabach–Merritt Phenomenon. Pediatr Blood Cancer. 2013;60(9):1478–81.

129. Drolet BA, Trenor CC, Brandão LR, Chiu YE, Chun RH, Dasgupta R, et al. Consensus-derived practice standards plan for complicated kaposiform hemangioendothelioma. J Pediatr. 2013;163(1):285–91.

130. Oza VS, Mamlouk MD, Hess CP, Mathes EF, Frieden IJ. Role of sirolimus in advanced kaposiform hemangioendothelioma. Pediatr Dermatol. 2016;33(2):e88–92.

131. Hammill AM, Wentzel M, Gupta A, Nelson S, Lucky A, Elluru R, Dasgupta R, Azizkhan RG AD. Sirolimus for the Treatment of Complicated Vascular Anomalies in Children. Pediatr Blood Cancer. 2011;57(6):1018–24.

132. Lackner H, Karastaneva A, Schwinger W, Benesch M, Sovinz P, Seidel M, et al. Sirolimus for the treatment of children with various complicated vascular anomalies. Eur J Pediatr Surg. 2015;174(12):1579–84.

133. Neves RI, Stevenson J, Hancey MJ, Vangelisti G, Miraliakbari R, MacKay D, et al. Endovascular papillary angioendothelioma (Dabska tumor): Underrecognized malignant tumor in childhood. J Pediatr Surg. 2011;46(1):e25–8.

134. Colmenero I, Hoeger PH. Vascular tumours in infants. Part II: Vascular tumours of intermediate dignity and malignant tumours. Br J Dermatol. 2014;171(3):474–84.

135. Mahmoudizad R, Samrao A, Bentow JJ, Peng SK, Bhatia N. Composite hemangioendothelioma: An unusual presentation of a rare vascular tumor. Am J Clin Pathol. 2014;141(5):732–6.

136. Bhat A, Chowdappa V. Composite Hemangioendothelioma: Report of a Rare Case. J Clin Diagn Res. 2016;10(10):ED01-ED03.

137. Morgan MB, Swann M, Somach S, Eng W, Smoller B. Cutaneous angiosarcoma: A case series with prognostic correlation. J Am Acad Dermatol. 2004;50(6):867–74.

138. Deyrup AT, Miettinen M, North PE, Khoury JD, Tighiouart M, Spunt SL, et al. Pediatric cutaneous angiosarcomas: a clinicopathologic study of 10 cases. Am J Surg Pathol. 2011;35(1):70–5.

139. Antonescu C. Malignant vascular tumors--an update. Mod Pathol. 2014;27 Suppl 1:S30-8.

140. Cardinal J, Vera ME De, Marsh JW, Steel JL. Treatment of Hepatic Epithelioid

Hemangioendothelioma. Arch Surg. 2009;144(11):1035–9.

141. Otte J-B, Zimmerman A. The role of liver transplantation for pediatric epithelioid hemangioendothelioma. Pediatr Transplant. 2010;14(3):295–7.

142. Lian CG, Sholl LM, Zakka LR, O TM, Liu C, Xu S, et al. Novel Genetic Mutations in a Sporadic Port-Wine Stain. JAMA Dermatology. 2014;150(12):1336.

143. Shirley MD, Tang H, Gallione CJ, Baugher JD, Frelin LP, Cohen B, et al. Sturge-Weber syndrome and port-wine stains caused by somatic mutation in GNAQ. N Engl J Med. 2013;368(21):1971–9.

144. Del Pozo J, Gómez-Tellado M, López-Gutiérrez JC. Vascular malformations in childhood. Actas Dermosifiliogr. 2012;103(8):661–78.

145. Juern AM, Glick ZR, Drolet BA, Frieden IJ. Nevus simplex: A reconsideration of nomenclature, sites of involvement, and disease associations. J Am Acad Dermatol. 2010;63(5):805–14.

146. Guggisberg D, Hadj-Rabia S, Viney C, Bodemer C, Brunelle F, Zerah M, et al. Skin markers of occult spinal dysraphism in children: a review of 54 cases. Arch Dermatol. 2004;140(9):1109–15.

147. Klapman MH, Yao JF. Thickening and nodules in port-wine stains. J Am Acad Dermatol. 2001;44(2):300–2.

148. Sanchez-Carpintero I, Mihm MC, Mizeracki A, Waner M, North PE. Epithelial and mesenchymal hamartomatous changes in a mature port-wine stain: Morphologic evidence for a multiple germ layer field defect. J Am Acad Dermatol. 2004;50(4):608–12.

149. Lee MS, Liang MG, Mulliken JB. Diffuse capillary malformation with overgrowth: A clinical subtype of vascular anomalies with hypertrophy. J Am Acad Dermatol. 2013;69(4):589–94.

150. Wright DR, Frieden IJ, Orlow SJ, Shin HT, Chamlin S, Schaffer JV, et al. The Misnomer "Macrocephaly–Cutis Marmorata Telangiectatica Congenita Syndrome." Arch Dermatol. 2009;145(3):287–93.

151. Gonzalez ME, Burk CJ, Barbouth DS, Connelly EA. Macrocephaly-capillary malformation: A report of three cases and review of the literature. Pediatr Dermatol. 2009;26(3):342–6.

152. Conway RL, Pressman BD, Dobyns WB, Danielpour M, Lee J, Sanchez-Lara PA, et al.

Neuroimaging findings in macrocephaly-capillary malformation: a longitudinal study of 17 patients. Am J Med Genet A. 2007;143A(24):2981–3008.

153. Rivière J, Mirzaa GM, Roak BJO, Beddaoui M, Conway RL, St-onge J, et al. De novo germline and postzygotic mutations in AKT3, PIK3R2 and PIK3CA cause a spectrum of related megalencephaly syndromes. Nat Genet. 2012;44(8):934–40.

154. Nguyen HL, Boon LM, Vikkula M. Genetics of vascular malformations. Semin Pediatr Surg. 2014;23(4):221–6.

155. Kienast A, Hoeger P. Cutis marmorata telangiectatica congenita: A prospective study of 27 cases and review of the literature with proposal of diagnostic criteria. Clin Exp Dermatol. 2009;34(3):319–23.

156. Govani FS, Shovlin CL. Hereditary haemorrhagic telangiectasia: a clinical and scientific review. Eur J Hum Genet. 2009;17(7):860–71.

157. Faughnan ME, Palda VA, Garcia-Tsao G, Geisthoff UW, McDonald J, Proctor DD, et al. International guidelines for the diagnosis and management of hereditary haemorrhagic telangiectasia. JMedGenet. 2011;48(2):73–87.

158. Maguiness SM, Liang MG. Management of capillary malformations. Clin Plast Surg. 2011;38(1):65–73.

159. Nguyen CM, Yohn JJ, Huff C, Weston WL, Morelli JG. Facial port wine stains in childhood: prediction of the rate of improvement as a function of the age of the patient, size and location of the port wine stain and the number of treatments with the pulsed dye (585 nm) laser. Br J Dermatol. 1998;138(5):821–5.

160. Huikeshoven M, Koster PH, de Borgie CA, Beek JF, Van Gemert MJ, Van der Horst CM. Redarkening of port-wine stains 10 years after pulsed-dye-laser treatment. N Engl J Med. 2007;356(12):1235–40.

161. McRae MY, Adams S, Pereira J, Parsi K, Wargon O. Venous malformations: Clinical course and management of vascular birthmark clinic cases. Australas J Dermatol. 2013;54(1):22–30.

162. Limaye N, Wouters V, Uebelhoer M, Tuominen M. Somatic Mutations in the Angiopoietin-Receptor TIE2 Can Cause Both Solitary and Multiple Sporadic Venous Malformations. Nat Genet. 2009;41(1):118–24.

163. Dasgupta R, Patel M. Venous malformations. Semin Pediatr Surg. 2014;23(4):198–202.

164. Mazoyer E, Enjolras O, Bisdorff A, Perdu J, Wassef M, Drouet L. Coagulation disorders in patients with venous malformation of the limbs and trunk: a case series of 118 patients. Arch Dermatol 2008;144(7):861–7.

165. Dompmartin A, Acher A, Thibon P, Tourbach S, Hermans C, Deneys V, et al. Association of localized intravascular coagulopathy with venous malformations. Arch Dermatol. 2008;144(7):873–7.

166. Restrepo R. Multimodality imaging of vascular anomalies. Pediatr Radiol. 2013;43(Suppl. 1):141–54.

167. Redondo P, Aguado L. Current management of venous malformations. An Sist Sanit Navar. 2010;33(3):297–308.

168. Redondo P. Vascular malformations (II). Diagnosis, pathology and treatment. Actas Dermosifiliogr. 2007;98(4):219–35.

169. Alomari A DJ. Interventional Management of Vascular Malformations. Tech Vasc Interv Radiol. 2011;14(1):22–31.

170. Bagazgoitia L, Boixeda P, Lopez-Caballero C, Beà S, Santiago J, Jaén P. Venous malformation of the eyelid treated with pulsed-dye-1064-nm neodymium yttrium aluminum garnet sequential laser: an effective and safe treatment. Ophthal Plast Reconstr Surg. 2008;24(6):488–90.

171. Álvarez-Camino JC, España-Tost AJ, Gay-Escoda C. Endoluminal sclerosis with diode laser in the treatment of orofacial venous malformations. Med Oral Patol Oral Cir Bucal. 2013;18(3):486–90.

172. Liu G, Liu X, Li W, Shi H, Ye K, Yin M, et al. Ultrasound-guided intralesional diode laser treatment of congenital extratruncular venous malformations: Mid-term results. Eur J Vasc Endovasc Surg. 2014;47(5):558–64.

173. Alcántara-González J, Boixeda P, Fuentelsaz-del Barrio V, Jiménez-Bellinga R. Oral venous malformation treated with pulsed-dye and neodymium:Yttrium-aluminum-garnet sequential laser. Actas Dermosifiliogr. 2010;101(8):736–8.

174. Nakamura M, Osuga K, Maeda N, Higashihara H, Hamada K, Hashimoto N, et al. Percutaneous sclerotherapy for venous malformations in the extremities: clinical outcomes and

predictors of patient satisfaction. Springerplus. 2014;3:520.

175. Orlando JL, Caldas JG, Campos HG, Nishinari K, Krutman M, Wolosker N. Ethanol sclerotherapy of head and neck venous malformations. Einstein. 2014;12(2):181–5.

176. Blaise S, Charavin-Cocuzza M, Riom H, Brix M, Seinturier C, Diamand JM, et al. Treatment of low-flow vascular malformations by ultrasound-guided sclerotherapy with polidocanol foam: 24 cases and literature review. Eur J Vasc Endovasc Surg. 2011;41(3):412–7.

177. Alexander MD, McTaggart RA, Choudhri OA, Marcellus ML, Do HM. Percutaneous sclerotherapy with ethanolamine oleate for venous malformations of the head and neck. J Neurointerv Surg. 2014;6:695–8.

178. Tan KT, Kirby J, Rajan DK, Hayeems E, Beecroft JR, Simons ME. Percutaneous Sodium Tetradecyl Sulfate Sclerotherapy for Peripheral Venous Vascular Malformations: A Single-Center Experience. J Vasc Interv Radiol. 2007;18(3):343–51.

179. Mohan AT, Adams S, Adams K, Hudson DA. Intralesional bleomycin injection in management of low flow vascular malformations in children. J Plast Surg Hand Surg 2015;49(2):116–20.

180. Sierre S, Teplisky D, Lipsich J. Vascular malformations: an update on imaging and management. Arch Argent Pediatr. 2016;114(2):167–76.

181. Boscolo E, Limaye N, Huang L, Kang K, Soblet J, Uebelhoer M, et al. Rapamycin improves TIE2 mutated venous malformation in murine model and human subjects. J Clin Invest. 2015;125(27):1–14.

182. Elluru RG, Balakrishnan K, Padua HM. Lymphatic malformations: Diagnosis and management. Semin Pediatr Surg. 2014;23(4):178–85.

183. Maclellan RA, Greene AK. Lymphedema. Semin Pediatr Surg. 2014;23(4):191–7.

184. Trenor CC, Chaudry G. Complex lymphatic anomalies. Semin Pediatr Surg. 2014;23(4):186–90.

185. Hassanein A, Mulliken J, Fishman S, Quatrano N, Zurakowski D, Greene A. Lymphatic malformation: risk of progression during childhood and adolescence. J Craniofac Surg. 2012;23(1):149–52.

186. Castañón M, Margarit J, Carrasco R, Vancells M, Albert A, Morales L. Long-term follow-up of nineteen cystic lymphangiomas treated with fibrin sealant. J Pediatr Surg. 1999;34(8):1276–

9.

187. Horbach S, Rigter I, Smitt J, Reekers J, Spuls P, Van der Horst C. Intralesional Bleomycin Injections for Vascular Malformations: A Systematic Review and Meta-Analysis. Plast Reconstr Surg. 2016;137(1):244–56.

188. Cheng J. Doxycycline sclerotherapy in children with head and neck lymphatic malformations. J Pediatr Surg. 2015;50(12):2143–6.

189. Motz KM, Nickley KB, Bedwell JR, Yadav B, Guzzetta PC, Oh AK, et al. OK432 versus doxycycline for treatment of macrocystic lymphatic malformations. Ann Otol Rhinol Laryngol. 2014;123(2):81–8.

190. Weitz-Tuoretmaa A, Rautio R, Valkila J, Keski-Säntti H, Keski-Nisula L, Laranne J. Efficacy of OK-432 sclerotherapy in treatment of lymphatic malformations: long-term follow-up results. Eur Arch Otorhinolaryngol. 2014;271(2):385–90.

191. Chaudry G, Burrows PE, Padua HM, Dillon BJ, Fishman SJ, Alomari AI. Sclerotherapy of abdominal lymphatic malformations with doxycycline. J Vasc Interv Radiol. 2011;22(10):1431–5.

192. Dasgupta R, Fishman SJ. Management of visceral vascular anomalies. Semin Pediatr Surg. 2014;23(4):216–20.

193. Horbach SE, Lokhorst MM, Saeed P, De Goüyon Matignon De Pontouraude CM, Rothová A, Van Der Horst CM. Sclerotherapy for low-flow vascular malformations of the head and neck: A systematic review of sclerosing agents. J Plast Reconstr Aesthetic Surg. 2016;69(3):295–304.

194. Leboulanger N, Roger G, Caze A, Enjolras O, Denoyelle F, Garabedian EN. Utility of radiofrequency ablation for haemorrhagic lingual lymphangioma. Int J Pediatr Otorhinolaryngol. 2008;72(7):953–8.

195. Jacobs IN, Cahill AM. Special considerations in vascular anomalies: Airway management. Clin Plast Surg. 2011;38(1):121–31.

196. George R, Shah R, Bulas D, Kline S, Alexander S, Reilly BK. The delivered promise of prenatal imaging and a challenge to the utility of sildenafil for severe lymphatic malformations. Int J Pediatr Otorhinolaryngol. 2015;79(2):89–93.

197. Koshy JC, Eisemann BS, Agrawal N, Pimpalwar S, Edmonds JL. Sildenafil for microcystic lymphatic malformations of the head and neck: A prospective study. Int J Pediatr Otorhinolaryngol. 2015;79(7):980–2.

198. Rankin H, Zwicker K, Trenor C 3rd. Caution Is Recommended Prior to Sildenafil Use in Vascular Anomalies. Pediatr Blood Cancer. 2015;62(11):2015–7.

199. Alemi AS, Rosbe KW, Chan DK, Meyer AK. Airway response to sirolimus therapy for the treatment of complex pediatric lymphatic malformations. Int J Pediatr Otorhinolaryngol. 2015;79(12):2466–9.

200. Yesil S, Bozkurt C, Tanyildiz HG, Tekgunduz SA, Candir MO, Toprak S, et al. Successful Treatment of Macroglossia Due to Lymphatic Malformation with Sirolimus. Ann Otol Rhinol Laryngol. 2015;124(10):820–3.

201. Marqués L, Núñez-Córdoba JM, Aguado L, Pretel M, Boixeda P, Nagore E, et al. Topical rapamycin combined with pulsed dye laser in the treatment of capillary vascular malformations in Sturge-Weber syndrome: Phase II, randomized, double-blind, intraindividual placebo-controlled clinical trial. J Am Acad Dermatol. 2015;72(1):151–158.e1.

202. Reinglas J, Ramphal R, Bromwich M. The successful management of diffuse lymphangiomatosis using sirolimus: A case report. Laryngoscope. 2011;121(9):1851–4.

203. Upton J, Taghinia A. Special considerations in vascular anomalies: Operative management of upper extremity lesions. Clin Plast Surg. 2011;38(1):143–51.

204. Lee BB, Baumgartner I, Berlien HP, Bianchini G, Burrows P, Do YS, et al. Consensus document of the International Union of Angiology (IUA)-2013 current concepts on the management of arterio-venous malformations. Int Angiol. 2013;32(1):9–36.

205. Uller W, Alomari AI, Richter GT. Arteriovenous malformations. Semin Pediatr Surg. 2014;23(4):203–7.

206. Enjolras O, Logeart I, Gelbert F, Lemarchand-Venencie F, Reizine D, Guichard JP, et al. Arteriovenous malformations: a study of 200 cases. Ann Dermatol Venereol. 2000;127(1):17–22.

207. Goldenberg D, Hiraki P, Caldas J, Puglia P, Marques T, Gemperli R. Surgical treatment of extracranial arteriovenous malformations after multiple embolizations: outcomes in a series of 31 patients. Plast Reconstr Surg. 2015;135(2):543–52.

208. Kim JY, Kim DI, Do YS, Lee BB, Kim YW, Shin SW, et al. Surgical Treatment for Congenital Arteriovenous Malformation : 10 Years ' Experience. 2006;106:101–6.

209. Wu JK, Bisdorff A, Gelbert F, Enjolras O, Burrows PE, Mulliken JB. Auricular arteriovenous malformation: evaluation, management, and outcome. Plast Reconstr Surg. 2005;115(4):985–95.

210. Greene AK. Management of hemangiomas and other vascular tumors. Clin Plast Surg. 2011;38(1):45–63.

211. Wohlgemuth WA, Müller-Wille R, Teusch VI, Dudeck O, Cahill AM, Alomari AI, et al. The Retrograde Transvenous Push-Through Method: A Novel Treatment of Peripheral Arteriovenous Malformations with Dominant Venous Outflow. Cardiovasc Intervent Radiol. 2015;38(3):623–31.

212. Costa V, Haimowitz R, Cheng YI, Wang J, Silverman RA, Bauman NM. Social Impact of Facial Infantile Hemangiomas in Preteen Children. JAMA J Otolaryngol Head Neck Surg. 2016;142(1):13–9.

213. Cardoso H, Dias JA, Silva M, Vilas-Boas F, Trindade E, Tavares M, et al. Gastrointestinal: Successful treatment with sirolimus of a patient with blue rubber bleb nevus syndrome. J Gastroenterol Hepatol. 2016;31(3):519.

214. Ozeki M, Fujino A, Matsuoka K, Nosaka S, Kuroda T, Fukao T. Clinical Features and Prognosis of Generalized Lymphatic Anomaly, Kaposiform Lymphangiomatosis, and Gorham-Stout Disease. Pediatr Blood Cancer. 2016;63(5):832–8.

215. Nozawa A, Ozeki M, Kuze B, Asano T, Matsuoka K, Fukao T. Gorham-Stout Disease of the Skull Base With Hearing Loss: Dramatic Recovery and Antiangiogenic Therapy. Pediatr Blood Cancer. 2016;63(5):931–4.

216. Grunewald TG, Damke L, Maschan M, Petrova U, Surianinova O, Esipenko A, et al. First report of effective and feasible treatment of multifocal lymphangiomatosis (Gorham-Stout) with bevacizumab in a child. Ann Oncol. 2010;21(8):1733–4.

217. Kulungowski AM, Fishman SJ. Management of combined vascular malformations. Clin Plast Surg. 2011;38(1):107–20.

218. Kuentz P, St-Onge J, Duffourd Y, Courcet JB, Carmignac V, Jouan T, et al. Molecular diagnosis of PIK3CA-related overgrowth spectrum (PROS) in 162 patients and

recommendations for genetic testing. Genet Med. 2017;19(9):989-997.

219. Redondo P, Aguado L, Martínez-Cuesta A. Diagnosis and management of extensive vascular malformations of the lower limb: Part I. Clinical diagnosis. J Am Acad Dermatol. 2011;65(5):893–906.

220. Bastarrika G, Redondo P, Sierra A, Cano D, Martínez-Cuesta A, López-Gutiérrez JC, et al. New techniques for the evaluation and therapeutic planning of patients with Klippel-Trénaunay syndrome. J Am Acad Dermatol. 2007;56(2):242–9.

221. Huiras EE, Barnes CJ, Eichenfield LF, Pelech AN, Drolet BA. Pulmonary Thromboembolism Associated With Klippel-Trenaunay Syndrome. Pediatrics. 2005;116(4):e596–600.

222. Revencu N, Boon LM, Mendola A, Cordisco MR, Dubois J, Clapuyt P, et al. RASA1 Mutations and Associated Phenotypes in 68 Families with Capillary Malformation-Arteriovenous Malformation. Hum Mutat. 2013;34(12):1632–41.

223. Uller W, Fishman SJ, Alomari AI. Overgrowth syndromes with complex vascular anomalies. Semin Pediatr Surg. 2014;23(4):208–15.

224. Girón-Vallejo Ó, López-Gutiérrez JC, Fernández-Pineda I. Diagnosis and treatment of parkes weber syndrome: A review of 10 consecutive patients. Ann Vasc Surg. 2013;27(6):820–5.

225. Karuppal R, Raman RV, Valsalan BP, Gopakumar TS, Kumaran CM, Vasu CK. Servelle-Martorell syndrome with extensive upper limb involvement: a case report. J Med Case Rep. 2008;3(2):142.

226. Romero AM, Echebarría A, Sierrasesúmaga L. Vascular malformations as syndromic markers. An Sist Sanit Navar. 2004;27(Suppl. 1):45–56.

227. Romero AM, Echebarría A, Sierrasesúmaga L. Vascular malformations as syndromic markers. An Sist Sanit Navar. 2004;27(SUPPL. 1):45–56.

228. Hennedige AA, Quaba AA, Al-Nakib K. Sturge-Weber syndrome and dermatomal facial port-wine stains: incidence, association with glaucoma, and pulsed tunable dye laser treatment effectiveness. Plast Reconstr Surg. 2008;121(4):1173–80.

229. Pascual-Castroviejo I, Pascual-Pascual S, Velazquez-Fragua R, Viaño J. Sturge-Weber syndrome: study of 55 patients. Can J Neurol Sci. 2008;35(3):301–7.

230. Kaseka M, Bitton J, Décarie J, Major P. Predictive Factors for controlling seizures. Pediatr

Neurol. 2016;64:52–4.

231. Ngai C, Ding D, Rapp T. Maffucci syndrome. An Interesting Case and a Review of the Literature. Indian Pediatr. 2007;44(2):149–50.

232. Sapp JC, Turner JT, Van de Kamp JM, van Dijk FS, Lowry RB, Biesecker LG. Newly Delineated Syndrome of Congenital Lipomatous Overgrowth, Vascular Malformations, and Epidermal Nevi (CLOVE Syndrome) in Seven Patients. Am J Med Genet A. 2007;143A(24):2944–58.

233. Gucev ZS, Tasic V, Jancevska A, Krstevska MK, Pop-jordanova N, Trajkovski Z, et al. Congenital lipomatous overgrowth, vascular malformations, and epidermal nevi (CLOVE) syndrome: CNS malformations and seizures may be a component of this disorder. Am J Med Genet A. 2008;146A(20):2688–90.

234. Keppler-Noreuil KM, Rios JJ, Parker VE, Semple RK, Lindhurst MJ, Sapp JC, et al. PIK3CA-related overgrowth spectrum (PROS): diagnostic and testing eligibility criteria, differential diagnosis, and evaluation. Am J Med Genet A. 2015;167A(2):287–95.

235. Alomari AI. Characterization of a distinct syndrome that associates complex truncal overgrowth, vascular, and acral anomalies: a descriptive study of 18 cases of CLOVES syndrome. Clin Dysmorphol. 2009;18(1):1–7.

236. Alomari AI, Chaudry G, Rodesch G, Burrows PE, Mulliken JB, Smith ER, et al. Complex spinal-paraspinal fast-flow lesions in CLOVES syndrome: Analysis of clinical and imaging findings in 6 patients. Am J Neuroradiol. 2011;32(10):1812–7.

237. Lindhurst MJ, Sapp JC, Teer JK, Johnston JJ, Finn EM, Peters K, et al. A Mosaic Activating Mutation in AKT1 associated with the Proteus Syndrome. N Engl J Med. 2011;365(7):611–9.

238. Hoeger PH, Martinez A, Maerker J, Harper JI. Vascular anomalies in Proteus syndrome. Clin Exp Dermatol. 2004;29(3):222–30.

239. Burnei G, Draghici L, Draghici I. Proteus Syndrome : a difficult diagnosis and management plan. J Med Life. 2014;7(4):563–6.

240. Redondo P, Aguado L, Martínez-Cuesta A. Diagnosis and management of extensive vascular malformations of the lower limb: Part II. Systemic repercusion, diagnosis, and treatment. J Am Acad Dermatol. 2011;65(5):909–23.

241. Gontijo GM, Pinto CA, Rogatto SR, Cunha IW, Aguiar S Jr, Alves CA. Bannayan-Riley-Ruvalcaba syndrome with deforming lipomatous hamartomas in infant - Case report. An Bras Dermatol. 2013;88(6):982–5.

242. Tan WH, Baris HN, Burrows PE, Robson CD, Alomari AI, Mulliken JB, et al. The spectrum of vascular anomalies in patients with PTEN mutations: implications for diagnosis and management. J Med Genet. 2007;44(9):594–602.

243. López-Gutiérrez JC, Lapunzina P. Capillary malformation of the lower lip, lymphatic malformation of the face and neck, asymmetry and partial/generalized overgrowth (CLAPO): Report of six cases of a new syndrome/association. Am J Med Genet Part A. 2008;146(20):2583–8.

244. Dilmé-Carreras E, Iglesias-Sancho M, Márquez-Balbás G, Sola-Ortigosa J, Umbert-Miller P. Cobb syndrome: case report and review of the literature. Dermatology. 2010;221(2):110–2.

245. Bhushan M, Young HS, Brenchley PE, Griffiths CE. Recent advances in cutaneous angiogenesis. Br J Dermatol. 2002;147(3):418–25.

246. Van Hinsbergh VW, Collen A, Koolwijk P. Role of fibrin matrix in angiogenesis. Ann N Y Acad Sci. 2001;936:426–37.

247. Cornelius LA, Nehring LC, Roby JD, Parks WC, Welgus HG. Human dermal microvascular endothelial cells produce matrix metalloproteinases in response to angiogenic factors and migration. J Invest Dermatol. 1995;105(2):170–6.

248. Hiraoka N, Allen E, Apel IJ, Gyetko MR, Weiss SJ. Matrix metalloproteinases regulate neovascularization by acting as pericellular fibrinolysins. Cell. 1998;95(3):365–77.

249. Brooks PC, Clark RA, Cheresh DA. Requirement of vascular integrin alpha v beta 3 for angiogenesis. Science. 1994;264(5158):569–71.

250. Marler JJ, Fishman SJ, Kilroy SM, Fang J, Upton J, Mulliken JB, et al. Increased expression of urinary matrix metalloproteinases parallels the extent and activity of vascular anomalies. Pediatrics. 2005;116(1):38–45.

251. Vikkula M, Boon LM, Carraway KL, Calvert JT, Diamonti AJ, Goumnerov B, et al. Vascular dysmorphogenesis caused by an activating mutation in the receptor tyrosine kinase TIE2. Cell. 1996;87(7):1181–90.

252. Yu Y, Fuhr J, Boye E, Gyorffy S, Soker S, Atala A, et al. Mesenchymal Stem Cells and Adipogenesis in Hemangioma Involution. Stem Cells. 2006;24(6):1605–12.

253. North PE, Mihm MC Jr. Histopathological diagnosis of infantile hemangiomas and vascular malformations. Facial Plast Surg Clin North Am. 2001;9(4):505–24.

254. Léauté-Labrèze C, Prey S, Ezzedine K. Infantile haemangioma: Part I. Pathophysiology, epidemiology, clinical features, life cycle and associated structural abnormalities. J Eur Acad Dermatology Venereol. 2011;25(11):1245–53.

255. Jia J, Zhao YF. Biomarkers: important clues to the pathogenesis of infantile haemangioma and their clinical significance. Chin J Dent Res 2010;13(2)105-8.

256. Gupta A, Kozakewich H. Histopathology of Vascular Anomalies. Clin Plast Surg. 2011;38(1):31–44.

257. Hoeger PH, Colmenero I. Vascular tumours in infants. Part I: Benign vascular tumours other than infantile haemangioma. Br J Dermatol. 2014;171(3):466–73.

258. Al Dhaybi R, Powell J, McCuaig C, Kokta V. Differentiation of vascular tumors from vascular malformations by expression of Wilms tumor 1 gene: Evaluation of 126 cases. J Am Acad Dermatol. 2010;63(6):1052–7.

259. Aboutalebi A, Jessup CJ, North PE, Mihm MC Jr. Histopathology of Vascular Anomalies. Facial Plast Surg. 2012;28(6):545–53.

260. Sadeghpour M, Antaya R, Lazova R, Ko CJ. Dilated lymphatic vessels in tufted angioma: a potential source of diagnostic confusion. Am J Dermatopathol. 2012;34(4):400–3.

261. Das K, Ghosh K, Kar C, Gharami RC, Chakraborty S, Bhattacharyya A. Spindle Cell Hemangioendothelioma: Rare Clinical Entity. Indian J Dermatol. 2015;60(5):509–11.

262. Ding J, Hashimoto H, Imayama S, Tsuneyoshi M, Enjoji M. Spindle cell haemangioendothelioma: probably a benign vascular lesion not a low-grade angiosarcoma. A clinicopathological, ultrastructural and immunohistochemical study. Virchows Arch A Pathol Anat Histopathol. 1992;420(1):77–85.

263. Marla V, Shrestha A, Goel K, Shrestha S. The histopathological spectrum of pyogenic granuloma: A case series. Case Rep Dent. 2016;2016:1–6.

264. Lyons LL, North PE, Mac-Moune Lai F, Stoler MH, Folpe AL, Weiss SW. Kaposiform

hemangioendothelioma: a study of 33 cases emphasizing its pathologic, immunophenotypic, and biologic uniqueness from juvenile hemangioma. Am J Surg Pathol. 2004;28(5):559–68.

265. Folpe A, Veikkola T, Valtola R, Weiss SW. Vascular endothelial growth factor receptor-3 (VEGFR-3): a marker of vascular tumors with presumed lymphatic differentiation, including Kaposi's sarcoma, kaposiform and Dabska-type hemangioendotheliomas, and a subset of angiosarcomas. Mod Pathol. 2000;13(2):180–5.

266. Ranga SM, Kuchangi NC, Shankar VS, Amita K, Haleuoor BB, Belagola SD. Retiform hemangioendothelioma: an uncommon pediatric vascular neoplasm. Indian J Dermatol. 2014;59(6):633.

267. Shang Leen SL, Fisher C, Thway K. Composite hemangioendothelioma: clinical and histologic features of an enigmatic entity. Adv Anat Pathol. 2015;22(4):254–9.

268. Grayson W, Pantanowitz L. Histological variants of cutaneous Kaposi sarcoma. Diagn Pathol. 2008;3(1):31.

269. Flucke U, Vogels RJ, de Saint Aubain Somerhausen N, Creytens DH, Riedl RG, van Gorp JM, et al. Epithelioid Hemangioendothelioma: clinicopathologic, immunhistochemical, and molecular genetic analysis of 39 cases. Diagn Pathol. 2014;9(1):131.

270. Trindade F, Tellechea O, Torrelo A, Requena L, Colmenero I. Wilms tumor 1 expression in vascular neoplasms and vascular malformations. Am J Dermatopathol. 2011;33(6):569–72.

271. Hou F, Dai Y, Dornhoffer JR, Suen JY, Fan CY, Saad AG, et al. Expression of endoglin (CD105) and endothelial nitric oxide synthase in head and neck arteriovenous malformations. JAMA Otolaryngol Head Neck Surg. 2013;139(3):237–43.

272. Takahashi K, Mulliken JB, Kozakewich HP, Rogers RA, Folkman J, Ezekowitz RA. Cellular markers that distinguish the phases of hemangioma during infancy and childhood. J Clin Invest. 1994;93(6):2357–64.

273. Leon-Villapalos J, Wolfe K, Kangesu L. GLUT-1: An extra diagnostic tool to differentiate between haemangiomas and vascular malformations. Br J Plast Surg. 2005;58(3):348–52.

274. Kalof AN, Cooper K. D2-40 immunohistochemistry-so far! Adv Anat Pathol. 2009;16(1):62–4.

275. Galambos C, Nodit L. Identification of lymphatic endothelium in pediatric vascular tumors and malformations. Pediatr Dev Pathol. 2005;8(2):181–9.

276. Kahn HJ, Bailey D, Marks A. Monoclonal antibody D2-40, a new marker of lymphatic endothelium, reacts with Kaposi's sarcoma and a subset of angiosarcomas. Mod Pathol. 2002;15(4):434–40.

277. Arai E, Kuramochi A, Tsuchida T, Tsuneyoshi M, Kage M, Fukunaga M, et al. Usefulness of D2-40 immunohistochemistry for differentiation between kaposiform hemangioendothelioma and tufted angioma. J Cutan Pathol. 2006;33(7):492–7.

278. Le Huu AR, Jokinen CH, Rubin BP, Ruben BP, Mihm MC, Weiss SW, et al. Expression of prox1, lymphatic endothelial nuclear transcription factor, in Kaposiform hemangioendothelioma and tufted angioma. Am J Surg Pathol. 2010;34(11):1563–73.

279. Wilting J, Papoutsi M, Christ B, Nicolaides KH, von Kaisenberg CS, Borges J, et al. The transcription factor Prox1 is a marker for lymphatic endothelial cells in normal and diseased human tissues. Faseb J. 2002;16(10):1271–3.

280. Wang L, Gao T, Wang G. Expression of Prox1, D2-40, and WT1 in spindle cell hemangioma. J Cutan Pathol. 2014;41(5):447–50.

281. Timár J, Mészáros L, Orosz Z, Albini A, Rásó E. WT1 expression in angiogenic tumours of the skin. Histopathology. 2005;47(1):67–73.

282. Galfione SK, Ro JY, Ayala AG, Ge Y. Diagnostic utility of WT-1 cytoplasmic stain in variety of vascular lesions. Int J Clin Exp Pathol. 2014;7(5):2536–43.

283. Lawley LP, Cerimele F, Weiss SW, North P, Cohen C, Kozakewich HP, et al. Expression of Wilms Tumor 1 Gene Distinguishes Vascular Malformations From Proliferative Endothelial Lesions. Arch Dermatol. 2005;141(10):1297–300.

284. De Miguel R, López-Gutierrez JC, Boixeda P. Arteriovenous malformations: a diagnostic and therapeutic challenge. Actas Dermosifiliogr. 2014;105(4):347–58.

285. Fernandez-Flores A, Saeb-Lima M. Correct evaluation and interpretation of WT-1 immunostaining in vascular lesions. J Cutan Pathol. 2014;41(9):754–5.

286. Garrido-Ruiz MC, Rodriguez-Pinilla SM, Pérez-Gómez B, Rodriguez-Peralto JL. WT 1 expression in nevi and melanomas: a marker of melanocytic invasion into the dermis. J Cutan Pathol. 2010;37(5):542–8.

287. Trindade F, Torrelo A, Kutzner H, Requena L, Tellechea Ó, Colmenero I. An

immunohistochemical study of angiokeratomas of children. Am J Dermatopathol. 2014;36(10):796–9.

288. Wang L, Gao T, Wang G. Acral hemosideric lymphatic malformation. J Cutan Pathol. 2013;40(7):657–60.

289. López Gutiérrez JC, Tovar JA, Patrón M. The impact of Glut-1 marker application on the diagnosis and treatment of congenital vascular anomalies. Cir Pediatr. 2005 Jul;18(3):113-20..

290. Fernández-Pineda I, Bernabeu-Wittel J. Hepatic hemangiomas. Gastroenterol Hepatol. 2011;33(6):473–4.

291. Greene A, Rogers G, Mulliken J. Intraosseous “hemangiomas” are malformations and not tumors. Plast Reconstr Surg. 2007;119(6):1949–50.

292. Lowe LH, Marchant TC, Rivard DC, Scherbel AJ. Vascular Malformations: Classification and Terminology the Radiologist Needs to Know. Semin Roentgenol. 2012;47(2):106–17.

293. Hassanein A, Mulliken J, Fishman S, Greene A. Evaluation of terminology for vascular anomalies in current literature. Plast Reconstr Surg. 2011;127(1):347–51.

294. Hand J, Frieden I. Vascular birthmarks of infancy: Resolving nosologic confusion. Am J Med Genet. 2002;108(4):257–64.

295. Mathes EF, Haggstrom AN, Dowd C, Hoffman WY, Frieden IJ. Clinical characteristics and management of vascular anomalies: findings of a multidisciplinary vascular anomalies clinic. Arch Dermatol. 2004;140(8):979–83.

296. Mattila KA, Kervinen K, Kalajoki-Helmiö T, Lappalainen K, Vuola P, Lohi J, et al. An interdisciplinary specialist team leads to improved diagnostics and treatment for paediatric patients with vascular anomalies. Acta Paediatr. 2015;104(11):1109–16.

297. Dubois J, Alison M. Vascular anomalies: What a radiologist needs to know. Pediatr Radiol. 2010;40(6):895–905.

298. Legiehn GM, Heran MK. A step-by-step practical approach to imaging diagnosis and interventional radiologic therapy in vascular malformations. Semin Intervent Radiol. 2010;27(2):209–31.

299. Cohen-Barak E, Rozenman D, Shani Adir A. Infantile haemangiomas and quality of life. Arch Dis Child. 2013;98(9):676–9.

300. Chamlin SL, Mancini AJ, Lai JS, Beaumont JL, Cella D, Adams D, et al. Development and Validation of a Quality-of-Life Instrument for Infantile Hemangiomas. J Invest Dermatol. 2015;135(6):1533–9.

301. Hoornweg MJ, Grootenhuis MA, van der Horst CM. Health-related quality of life and impact of haemangiomas on children and their parents. J Plast Reconstr Aesthetic Surg. 2009;62(10):1265–71.

302. Quintard B, Gana K, Constant A, Quintric C, Taïeb A, Léauté-Labrèze C. Social isolation in parents of children with hemangiomas: effects of coping styles and emotional distress. Psychol Health Med. 2013;18(6):698–704.

303. Streicher JL, Riley EB, Castelo-Soccio LA. Reevaluating the Need for Electrocardiograms Prior to Initiation of Treatment With Propranolol for Infantile Hemangiomas. JAMA Pediatr. 2016;170(9):906–7.

304. Léaute-Labrèze C, Boccara O, Degrugillier-Chopinet C, Mazereeuw-Hautier J, Prey S, Lebbé G, et al. Safety of Oral Propranolol for the Treatment of Infantile Hemangioma: A Systematic Review. Pediatrics. 2016;138(4):1–19.

10. ANEXO I

SERVICIO DE SALUD
DEL PRINCIPADO DE ASTURIAS

HOSPITAL UNIVERSITARIO CENTRAL DE ASTURIAS

Comité de Ética de la Investigación del
Principado de Asturias
C/ Celestino Villamil s/n
33006.-Oviedo
Tfno: 985.10.79.27/985.10.80.28
e-mail: ceicr_asturias@huca.es

Área Sanitaria

Oviedo, 30 de Abril de 2015

El Comité Ética de la Investigación del Principado de Asturias ha evaluado el Estudio nº 81/15, titulado: " DIAGNÓSTICO MOLECULAR DE LAS ANOMALÍAS VASCULARES CONGÉNITAS Y SU REPERCUSIÓN TERAPÉUTICA" Investigador Principal Dra. Nataliz Vega Mata Sº Cirugía Pediátrica del HUCA.

El Comité ha tomado el acuerdo de considerar que el citado estudio reúne las condiciones éticas necesarias para poder realizarse y, en consecuencia, emite su autorización.

Le recuerdo que deberá comunicarlo a la Fiscalía de Menores,guardar la máxima confidencialidad de los datos utilizados en este estudio.

Le saluda atentamente.

Fdo: Eduardo Arnáez Moral
Secretario del Comité de Ética de la Investigación
del Principado de Asturias

SERVICIO DE SALUD
DEL PRINCIPADO DE ASTURIAS
HOSPITAL UNIVERSITARIO CENTRAL DE ASTURIAS
COMITE DE ETICA DE LA INVESTIGACIÓN DEL PRINCIPADO DE ASTURIAS

11. ANEXO II

SERVICIO DE SALUD
DEL PRINCIPADO DE ASTURIAS

BioBanco del Principado de Asturias
Hospital Universitario Central de Asturias
Av. Roma s/n
33011 Oviedo
Asturias
Teléfono 985108000
Exts. 75468 - 38620 - 36982
e-mail: pabloim@ficyt.es

CONSENTIMIENTO INFORMADO PARA BIOBANCO

Consentimiento de Donación Voluntaria de tejido sobrante de intervención quirúrgica o prueba diagnóstica y/o sangre periférica para ser recogidos por el Biobanco del Principado de Asturias.

Nombre de el/la paciente:

N° de Historia Clínica

Nombre del médico que le informa:

Fecha:

En qué consiste:
El Biobanco del Principado de Asturias tiene la finalidad de recoger y conservar muestras biológicas humanas en condiciones adecuadas de seguridad y trazabilidad, que serán utilizadas para proyectos de investigación que hayan sido aprobados por el Comité Ético y el Comité Científico.
Durante la intervención quirúrgica o prueba diagnóstica a la que va a ser sometido se tomarán muestras de sus tejidos. El procedimiento que se le propone consiste en donar voluntariamente el tejido SOBRANTE, sin que ello suponga ningún riesgo añadido para su salud ni comprometa el correcto diagnóstico y tratamiento de su enfermedad.
Si lo autoriza, también se le tomará un pequeño volumen de sangre (aprox. 10 mL) para su almacenamiento en el Biobanco y su posible uso en investigación.

Privacidad de la información y protección de los intereses del paciente:
Las muestras donadas se almacenarán en el Biobanco del Principado de Asturias, que cumple con los requerimientos establecidos por la normativa vigente (Ley Orgánica 15/1999, de 13 de Diciembre de Protección de Datos de Carácter Personal y Ley de Investigación Biomédica LIB 14/2007).

Los datos personales serán disociados de las muestras mediante un sistema de codificación. Asimismo, usted podrá ejecutar los derechos de acceso, rectificación y oposición al tratamiento de datos de carácter personal, y de revocación del consentimiento. Para ello deberá ponerse en contacto con el personal responsable de la Base de Datos del Biobanco.

Usted tiene derecho a disponer de la información sobre el uso concreto que se ha dado a las muestras, en qué proyectos de investigación se han usado y quién es el investigador principal.

La decisión de permitir utilizar las muestras para fines de investigación es totalmente voluntaria por su parte. Su decisión, sea cual fuere, no comportará penalización alguna, ni afectará en ningún modo a los cuidados médicos y a la asistencia que usted pueda necesitar en el futuro.

Beneficios esperados:
No percibirá ninguna compensación económica o de otro tipo por las muestras donadas. Las muestras no serán vendidas o distribuidas a terceros con fines comerciales.

Riesgos típicos:
Toma de muestra: el procedimiento que se le propone no supone ningún riesgo añadido, puesto que se trata de material sobrante de la intervención. La donación de sangre apenas tiene efectos secundarios: lo más frecuente es la aparición de pequeños hematomas en la zona de punción, que desaparecerán trascurridos 1 o 2 días.

Riesgos personalizados:

DECLARACIONES Y FIRMAS

1. Declaración del donante

Declaro que he sido informado

- Sobre las ventajas e inconvenientes de este procedimiento.
- Sobre el lugar de obtención, almacenamiento y el proceso que sufrirán los datos personales y las muestras.
- Que mis muestras y datos personales serán proporcionados de forma codificada a los investigadores.
- Que en cualquier momento puedo revocar el consentimiento y solicitar la eliminación de todos mis datos personales y las muestras que permanezcan almacenadas en el Biobanco. Esta eliminación no se extenderá a los datos resultantes de las investigaciones que ya se hubieran llevado a cabo.
- Que he comprendido la información recibida y he podido formular todas las preguntas que he creído oportunas.

Consiento:

- En donar voluntariamente: (marcar con una X lo que proceda)

  ☐ Mis tejidos excedentes
  ☐ Una muestra adicional de sangre

- Que el Biobanco del Principado de Asturias u otros centros de investigación, públicos o privados, utilicen mis datos y las muestras para investigaciones biosanitarias, manteniendo siempre la confidencialidad de mis datos.
- Yo, mi representante Legal o Tutor, accedo (marcar sí o no) a que el personal del Biobanco del Principado de Asturias me contacte en el futuro en caso de que se estime oportuno añadir nuevos datos a los recogidos y/o tomar nuevas muestras.

  ☐ Sí
  ☐ No

- Yo, mi representante Legal o Tutor, deseo (marcar sí o no) ser informado de los posibles hallazgos genéticos de relevancia clínica para mí y/o mi familia.

  ☐ Sí
  ☐ No

IDENTIFICACIÓN DEL DONANTE
D./Dña……de……años de edad
DNI……Domicilio:……
Población:……Provincia:……
CP: ……Teléfono:……e-mail:……
Firma

IDENTIFICACIÓN DEL REPRESENTANTE (en caso de minoría legal o discapacidad del donante)
D./Dña……de……años de edad
DNI……Domicilio:……
Población:……Provincia:……
CP: ……Teléfono:……e-mail:……
Firma

2. Declaración del profesional de salud:

He informado debidamente al donante,

Fdo.: Dr/a… …Colegiado/a nº… … … … … …