



Universidad de Oviedo



ASTURIAS
CAMPUS DE EXCELENCIA
INTERNACIONAL

UNIVERSIDAD DE OVIEDO
MÁSTER UNIVERSITARIO DE ORTODONCIA Y
ORTOPEDIA DENTOFACIAL

RETENCIÓN LINGUAL EN PACIENTES
ORTODÓNCICOS Y SUS REPERCUSIONES
PERIODONTALES

MARÍA GUTIÉRREZ FERNÁNDEZ

TRABAJO FIN DE MASTER

Oviedo, MAYO 2016



Universidad de Oviedo



ASTURIAS
CAMPUS DE EXCELENCIA
INTERNACIONAL

UNIVERSIDAD DE OVIEDO
MÁSTER UNIVERSITARIO DE ORTODONCIA Y
ORTOPEDIA DENTOFACIAL

RETENCIÓN LINGUAL EN PACIENTES
ORTODÓNCICOS Y SUS REPERCUSIONES
PERIODONTALES

TRABAJO FIN DE MASTER

MARÍA GUTIÉRREZ FERNÁNDEZ

Tutora: Dra. Elena González Chamorro



Universidad de Oviedo



ASTURIAS
CAMPUS DE EXCELENCIA
INTERNACIONAL

Elena González Chamorro, Doctora en Odontología,
adscrita al Departamento de Cirugía y Especialidades Médico
Quirúrgicas de la Universidad de Oviedo

CERTIFICO:

Que el trabajo titulado “Retención lingual en pacientes
ortodóncicos y sus repercusiones periodontales” presentado por
Dña María Gutiérrez Fernández, ha sido realizado bajo mi
dirección y cumple los requisitos para ser presentado como Trabajo
de Fin de Máster en Ortodoncia y Ortopedia Dento-Facial.

En Oviedo a 26 de Mayo de 2016

RESUMEN

1. RESUMEN

La estabilidad de los resultados logrados con un tratamiento de ortodoncia es un requisito indispensable de cualquier terapia que se base en lograr una oclusión estable y una estética razonable. Para garantizar esa estabilidad de los resultados hoy en día existen múltiples retenedores que van desde los fijos a los removibles, dependiendo de las características del caso, oclusión del paciente o su grado de colaboración. Actualmente, la tendencia es la de elegir como retenedor de primera elección el tipo fijo por la estética que proporciona y la gran ventaja de no precisar la cooperación del paciente. Factores que son muy demandados hoy en día.

El ortodoncista ha de ser capaz de seleccionar el retenedor que mejor se adecue a las características individuales de cada paciente.

El objetivo de este trabajo es dar a conocer las principales características de los retenedores utilizados actualmente en el campo de la ortodoncia, así como sus limitaciones y posibles lesiones que puedan ocasionar sobre el periodonto del paciente, dado que la mayoría de estos aparatos van adheridos a la cara interna de sus dientes.

A pesar de que son pocos los estudios realizados hasta la fecha en este campo de investigación, la gran mayoría de los autores concluyen que no hay daños clínicamente y estadísticamente significativos sobre la salud periodontal de los pacientes que llevan retenedores fijos independientemente del tipo de material del que estén realizados y del número de dientes sobre los que se asienta el retenedor.

Esto puede ser un campo interesante para realizar futuros estudios y líneas de investigación con el fin de obtener mayor información al respecto.

Palabras Clave: Retenedor fijo, salud periodontal, biofilm, retenedores fijos ortodoncia, retenedor lingual, enfermedad periodontal.

ABSTRACT

The stability of the results achieved with orthodontic treatment is a requirement for any therapy that is based on achieving a stable occlusion and reasonable aesthetics. To ensure the stability of the result, nowadays, there are multiple retainers ranging from fixed to removable, depending on the characteristics of the case, occlusion of the patient and/or their degree of collaboration. Currently, the tendency of choosing fixed retainer as a first choice is for aesthetics reasons that provide great advantage that the patient corporation is not required. The orthodontist must be able to select retainer type that is best adapt to the individual characteristics of each patient.

The aim of this paper is to present the main features of the retainers currently used in the field of orthodontics, as well as limitations and possible injuries that may cause periodontal disease for the patient since most of these devices are attached inside of your teeth.

Although few studies conducted to date in this field of research, the majority of the authors conclude that: there is no significant damage clinically and statistically on patient's periodontal health of wearing fixed retainers regardless to the type of material they are made of, and the number of teeth on the retainer sits.

This may be an interesting research for future studies in order to obtain more information about this field.

Palabras clave: Fixed retainer; Periodontal health; Biofilm; Bonded orthodontic retainers; Lingual retainers; Periodontal disease.

INDICE

1. INTRODUCCIÓN.....	3
2. ANTECEDENTES Y ESTADO ACTUAL DEL PROBLEMA	7
2.1 ANATOMÍA DEL PERIODONTO	7
2.2 EDAD DEL PACIENTE	12
2.3 TIPOS DE RETENEDORES	15
2.3.1 RETENEDORES REMOVIBLES	15
2.3.2 RETEDEDORES FIJOS	18
3. OBJETIVOS.....	25
4. MATERIAL Y MÉTODO.....	29
5. DISCUSIÓN.....	33
6. CONCLUSIONES	49
7. REFERENCIAS BIBLIOGRÁFICAS.....	53

INTRODUCCIÓN



1. INTRODUCCIÓN

Después de llevar a cabo un tratamiento de ortodoncia, uno de los principales retos para los ortodontistas es conseguir la estabilidad del mismo a largo plazo y prevenir posibles recaídas. Esto lleva a buscar diferentes métodos que garanticen que los resultados obtenidos perduren en el tiempo sin causar (o intentado evitar al máximo) alteraciones a nivel oclusal o estético, alteraciones de la salud periodontal o dificultades en la higiene oral del paciente que lleva retención.

Cuando una persona se somete a un tratamiento de ortodoncia, sea del tipo que sea, es consciente, en la mayoría de los casos, de la importancia de usar adecuadamente la retención después del mismo. Se debe reconocer que es un papel esencial para mantener la estabilidad a largo plazo de los resultados conseguidos durante el tratamiento y es consciente que debe comprometerse a acudir a las revisiones periódicas con el ortodontista de forma indefinida.

En este trabajo, se pretende desarrollar tanto los tipos de retenciones que existen, como sus ventajas e inconvenientes y conocer si su uso tiene o no repercusiones en la salud del periodonto. Se analizarán los efectos secundarios que pueden ocasionar los retenedores linguales sobre el periodonto a largo plazo y las medidas a tener en cuenta para evitar problemas en la salud oral de los pacientes.

ANTECEDENTES Y ESTADO ACTUAL DEL PROBLEMA



2. ANTECEDENTES Y ESTADO ACTUAL DEL PROBLEMA

La retención es la etapa final de un tratamiento de ortodoncia y tiene como objetivo principal mantener la oclusión obtenida a lo largo del tiempo y evitar la recaída. Se debe tener muy presente que los dientes tienen tendencia a recuperar su posición de origen debido a la tensión de las fibras periodontales, pero también existen otros factores que pueden contribuir a la recidiva del tratamiento, como son: la edad, el crecimiento dentofacial posterior al tratamiento, cambios en los tejidos blandos, el tipo de oclusión final, hábitos, presencia de terceros molares ... Por lo tanto, es esencial dar a conocer estos detalles al paciente para que acuda a sus revisiones periódicas con el ortodoncista (Johnston y Littlewood, 2015)

2.1 ANATOMÍA DEL PERIODONTO

El periodonto es una estructura de protección constituida por un conjunto de tejidos que conforman el órgano de sostén y protección del elemento dentario.

El periodonto (peri = alrededor, dontos = diente) está formado por los siguientes tejidos: encía, ligamento periodontal, hueso alveolar y el cemento radicular. Su principal función es unir el diente al tejido óseo de los maxilares y mantener la integridad en la superficie de la mucosa masticatoria de la cavidad oral.



Constituye una unidad de desarrollo, biológica y funcional que experimenta determinados cambios con la edad y que además está sometida a modificaciones morfológicas relacionadas con alteraciones funcionales y del medio ambiente bucal (Lindhe et al., 2009)

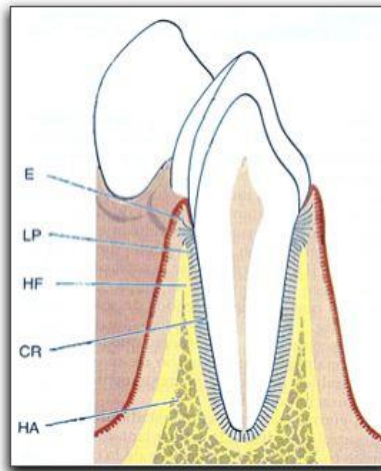


Figura 1. Esquema de la anatomía del periodonto (Tomada de Lindhe et al.,2009, pag 4).

Los principales elementos constituyentes del periodonto son:

- Encía: parte de la mucosa masticatoria que recubre la apófisis alveolar y rodea la porción cervical de los dientes.
- Cemento radicular: tejido mineralizado especializado que recubre las superficies radiculares de los dientes. En él se insertan las fibras del ligamento periodontal.



- Hueso alveolar: se continúa con la apófisis alveolar y forma la placa de hueso que reviste el alveólo.

- Ligamento periodontal: tejido altamente vascularizado y celular que rodea a las raíces de los dientes y que une el cemento con el alveólo. Se localiza entre las raíces de los dientes y el hueso alveolar. Su espesor puede oscilar entre los 0,2 - 0,4mm.

El ligamento periodontal permite distribuir a lo largo del hueso alveolar las fuerzas generadas en la masticación y es un elemento esencial para garantizar la movilidad de los dientes, la cual a su vez está determinada en gran medida por el espesor, la altura y la calidad del ligamento periodontal (Lindhe et al., 2009).

El ligamento periodontal está formado por fibras de colágeno que se distribuyen de forma determinada a lo largo de la raíz dentaria:

- Fibras crestalveolares: evitan la extrusión del diente y se oponen a los movimientos laterales. Se destruyen cuando la enfermedad periodontal genera una corona clínica mayor que la anatómica.

- Fibras horizontales: siguen un trayecto perpendicular al eje del diente. Se encargan de resistir las fuerzas laterales u horizontales con respecto a la estructura dentaria.

-Fibras oblicuas: son las más potentes y numerosas y se encuentran adheridas al cemento más apicalmente que al hueso. Soportan las tensiones masticatorias verticales, impidiendo que el



diente se intruya, oponiéndose a las fuerzas ejercidas por el diente antagonista.

-Fibras apicales: evitan los movimientos de lateralidad y extrusión y amortiguan los movimientos de intrusión. Actúan como un colchón para resistir los esfuerzos de compresión.

Entre todas estas fibras periodontales las que mayor importancia tienen para el ortodoncista son las horizontales y transeptales, ya que son las que generan mayor movimiento dentario y son, por lo tanto, las responsables de las recidivas. La estabilidad de los tratamientos de ortodoncia y evitar las recaídas se puede lograr sobrecorrigiendo los tratamientos, con técnicas de cirugía periodontal y con el uso de los retenedores fijos.

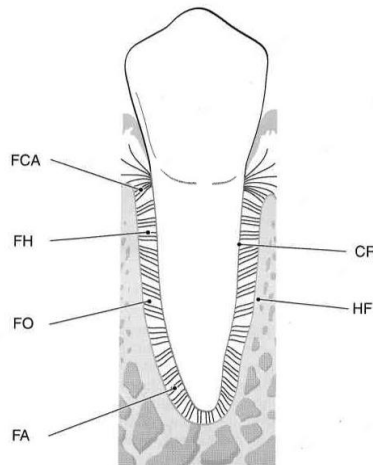


Figura 2. Esquema de las principales fibras periodontales (Tomada de Lindhe et al., 2009, pag 28).



Tras el movimiento dentario la remodelación de estas fibras dura una media de cuatro a seis meses después del tratamiento de ortodoncia, lo que justificaría que el período mínimo de retención postratamiento fuese de un año tras la retirada de la aparatología para garantizar la completa remodelación de todos los tejidos que rodean el diente (Gkantidis et al., 2010). El tiempo que debe durar la retención es un tema objeto de grandes debates en la actualidad y en el que no se ha establecido un consenso. Para algunos ortodoncistas no hay necesidad de retención postratamiento argumentando que lo primordial es una oclusión estable. Otros, sin embargo, afirman que independientemente del tipo de oclusión lograda, la retención es primordial y debe mantenerse de forma indefinida (Espinár et al., 2011).

Torkan et al. (2014) realizaron un estudio con radiografías periapicales en pacientes que llevaban seis meses de retención para analizar la organización del ligamento periodontal tras la ortodoncia dando valor positivo a una reorganización normal y negativo a una reorganización anormal. Los resultados obtenidos desvelaron que en la arcada superior el 60% de los pacientes con retenedores de fibra de vidrio no había recuperado la anchura normal del ligamento periodontal y si eran pacientes que llevaban un retenedor de tipo trenzado el porcentaje disminuía a un 35%. En la arcada inferior aproximadamente el 50% de ambos grupos no había recuperado la anchura normal del ligamento periodontal. Los resultados del estudio aunque no son significativos apoyan la necesidad de una retención las 24 horas al día, al menos, durante los 3-4 meses



posteriores a la ortodoncia con el fin de prevenir recidivas y asegurar una correcta reorganización del periodonto.

2.2 EDAD DEL PACIENTE

Actualmente, cada vez son más los adultos que demandan tratamientos de ortodoncia y, precisamente, por su edad son más susceptibles a desarrollar enfermedades periodontales. Esto se debe a diversos factores entre los que se encuentran: tabaquismo, estrés, enfermedades sistémicas como la diabetes, higiene deficiente, factores nutricionales, cargas oclusales traumáticas, extrusión dentaria, ausencia de dientes, hábitos parafuncionales (Estebanell et al., 2013). Se debe tener en cuenta que si el paciente presenta una enfermedad periodontal de base, aunque sea en fase de mantenimiento, tiene un alto riesgo de recaer de la misma, durante y después de la ortodoncia (Graber et al., 2006). Todo ello nos hace planificar el tratamiento de ortodoncia de una forma individualizada teniendo en cuenta:

- Aplicación de fuerzas ligeras: para intentar evitar que se produzcan reabsorciones radiculares, pérdida de hueso o recesiones gingivales y, que todo ello, pueda empeorar el estado periodontal del paciente (Gorbunkova et al., 2016; Estebanell et al., 2013).

- Menor tiempo de tratamiento.

- Revisones al periodoncista: imprescindible un informe de inactividad periodontal antes de la colocación de la aparatología y cada ciertos meses series radiográficas para evaluar el nivel óseo y



grado de inflamación periodontal. Si en algún momento del tratamiento de ortodoncia se produce una exacerbación de la enfermedad periodontal se debe detener el movimiento dentario y remitir a su odontólogo para que aplique el tratamiento más conveniente (Yijia et al., 2014).

- Retención fija indefinida debido a la pérdida de hueso. Elemento imprescindible para estabilizar la enfermedad periodontal de base (Hedge et al., 2011).

- Si para el paciente prima la estética, se deben emplear retenedores de tipo fibra de vidrio y, en el caso de que lo que prime, es la funcionalidad retenedores trenzados (Estebanell et al., 2013).

- Revisiones una vez finalizada la ortodoncia y tras la colocación de la retención durante 3 y 6 meses para evitar reinfecciones y después las revisiones se distanciaron en el tiempo (Yijia et al., 2014).

En cualquier caso, el ortodoncista y periodoncista deben trabajar conjuntamente para lograr unos objetivos comunes y bajo ningún concepto empezar un tratamiento de ortodoncia sin tener controlada la enfermedad periodontal. Después de hacer los tratamientos periodontales necesarios en cada caso con el especialista lo ideal es esperar entre dos y seis meses antes de empezar con el tratamiento de ortodoncia para que los tejidos periodontales se remodelen, se restablezca la salud y evaluar complicaciones (Estebanell et al., 2013).



Se debe hacer partícipe al paciente de la importancia de una buena higiene ya que con la ortodoncia es muy frecuente que las encías se inflamen y el paciente sufra gingivitis. Por otro lado, insistirle en la importancia de las revisiones durante y postratamiento tanto con el ortodoncista como con el periodoncista (Gorbunkova et al., 2016).

A la hora de planificar un tratamiento de ortodoncia se debe examinar cuidadosamente el tipo de periodonto que presenta nuestro paciente ya que si tiene un biotipo fino tiene un mayor riesgo de presentar recesiones gingivales durante el movimiento dentario. Ya en 1989, Vehkalahti menciona que las recesiones gingivales tienden a aumentar con la edad, tabaquismo, técnicas de higiene inapropiadas, periodonto fino, traumas mecanicos y acúmulo de placa (Pandis et al., 2007).

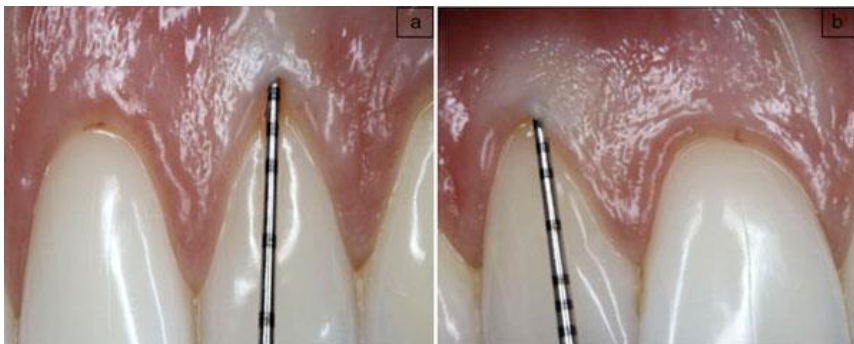

Figura 3. Imágenes que refleja en el lado izquierdo un periodonto grueso y a la derecha un periodonto fino (Tomada de Navarrete et al., 2015).



La enfermedad periodontal esta inducida por diferentes mediadores inflamatorios que aparecen como consecuencia del acúmulo de la placa bacteriana alrededor del diente. Entre estos mediadores, Liu et al. (2010) nombran la presencia de porphyromonas gingivales en el fluido crevicular de pacientes en tratamiento con ortodoncia. Rody et al. (2011) consideran que la metaloproteinasa aparece en un porcentaje elevado en el fluido crevicular de la encía en aquellos pacientes que sufren enfermedad periodontal y el marcador gama interferon aparece en pacientes con gingivitis y periodontitis.

2.3 TIPOS DE RETENEDORES

A lo largo de la historia han sido muchos los tipos de retenedores que se han fabricado y han ido evolucionando en su composición y estructura. Es primordial conocer sus características y saber individualizar cada caso, eligiendo el retenedor más indicado para cada uno de los pacientes.

2.3.1 RETENEDORES REMOVIBLES

Este tipo de retenedores son aquellos que el propio paciente puede quitar y poner según le interesa lo que le permite limpiar completamente la zona. En una fase inicial de retención, deberán ser utilizados 24 horas al día (solo retirarlos para comer) para evitar la recaída (Johnston y Littlewood, 2015).



Placa ESSIX: retenedores blandos transparentes que cubren las superficie oclusal de todos los dientes. Son discretos y cómodos. Según Sheridan (1993), los retenedores tipo essix tiene que ser de un grosor de 0,75mm (0.30 pulgadas) por lo que el de elección debe de tener un grosor de 1 mm ya que al introducirlo en la máquina termoplástica y modelarse con el calor pierde algo de su grosor. Deben de cubrir entre 2-3mm de encía tanto por la cara vestibular como lingual o palatina de todos los dientes que se incluyen. Idealmente, se deben incluir todos los dientes presentes en la boca del paciente (Espinari et al., 2011).

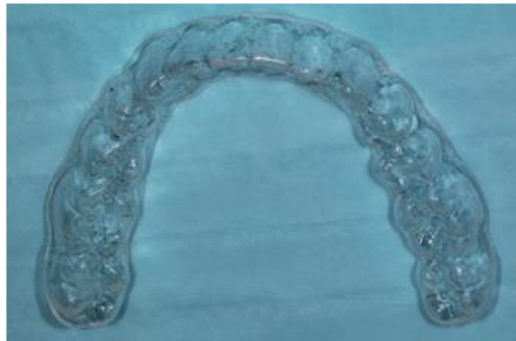

Figura 4. Imagen de un retenedor tipo Essix (Tomada de Johnston y Littlewood, 2015).

Placa de Hawley: es una placa removible de acrílico que contornea la superficie lingual de los dientes, con un arco vestibular con asas y ganchos Adams a nivel de los molares, de acero inoxidable de 0.36 pulgadas. Suponen una menor estética por el



alambre visible por vestibular de los dientes y están indicadas en casos con sobremordida disminuída o con tendencia a la mordida abierta, ya que facilitan el engranaje oclusal posterior después del tratamiento de ortodoncia (Johnston y Littlewood, 2015).

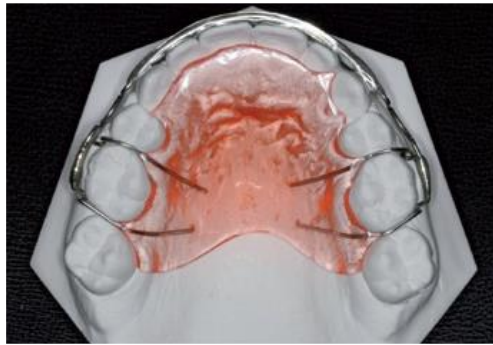


Figura 5. Imagen de placa Hawley sobre un modelo de escayola, vista desde oclusal (Tomada de Johnston y Littlewood, 2015).

Placa de Andrews: se trata de una placa deacrílico palatino que contornea la cara interna de los dientes y lleva incorporado un alambre de acero inoxidable de 0.36 pulgadas por la cara vestibular. Ideal para pacientes con mordida abierta o crecimiento dólicofacial.

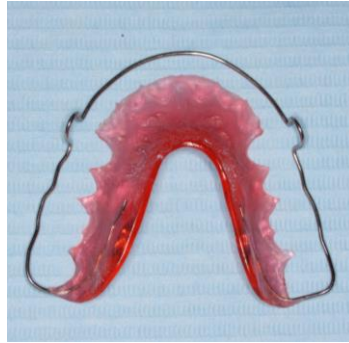

Figura 6. Imagen de una placa de Andrews

2.3.2 RETEDEDORES FIJOS

En 1970, Kneirim fue el primero que introduce el uso los retenedores linguales adheridos mediante arcos redondos de acero inoxidable (0.030-0.032 pulgadas) cementados sólo en la cara lingual de los caninos inferiores (Torkan et al., 2014; Jongsma et al., 2013).

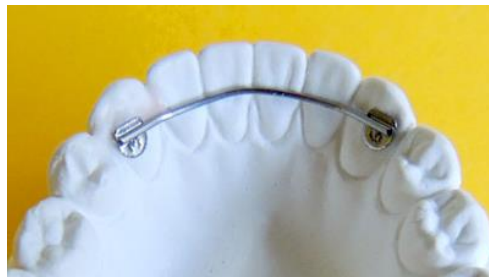

Figura 7. Imagen de una retenedor fijo de acero redondo cementado por la cara lingual de caninos inferiores (Tomada de la página web www.oetodonciatecnodent.com).



En 1977, Zachrisson publica los beneficios del uso de alambres trenzados de menor diámetro como retenedores, solamente unidos a los caninos inferiores (Hedge et al., 2011). Unos años más tarde, Artun y Zachrisson (1983) gracias a un estudio sobre la retención postortodóncica proponen las ventajas de adherir los retenedores a la superficie lingual de todos dientes anteroinferiores y no sólo de los caninos (Hedge et al., 2011).

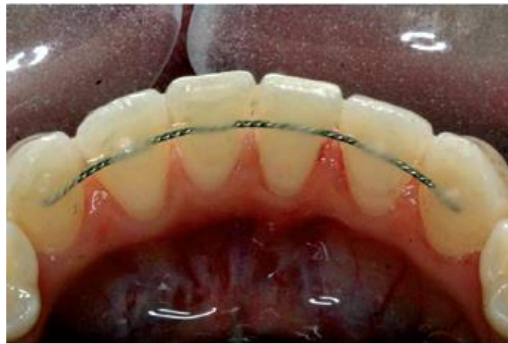

Figura 8. Imagen de un retenedor adherido a los seis dientes anteroinferiores en su superficie lingual (Tomada de Johnston y Littlewood, 2015).

Para Hegde et al. (2011) los retenedores de acero unidos únicamente a la cara lingual de los caninos son más eficaces porque mantienen la distancia intercanina, pero, no previenen, sin embargo, de la recidiva de las retenciones. Concluyen que los retenedores trenzados adheridos a las caras internas de los seis dientes anteroinferiores son más flexibles, lo que permite el



movimiento fisiológico de los dientes. Este diseño de retendor, como se aprecia en la Figura 8, es más eficaz a la hora de prevenir la recidiva en movimientos de rotación sobre los dientes a los que está adherido el retendor.

Recientemente, se introducen retenedores de fibra de vidrio reforzado (Diamond, 1987; Orquidea, 1990; Geserick et al., 2004) y, en la actualidad, se describen retenedores de cerámica de alúmina (Amundsen y Ancho, 2006; Pandis et al., 2007). Hoy en día, son cada vez más las personas que padecen alergias a determinados metales por lo que este tipo de retenedores están muy bien tolerados y resultan de una gran utilidad (Oshagh et al., 2014).

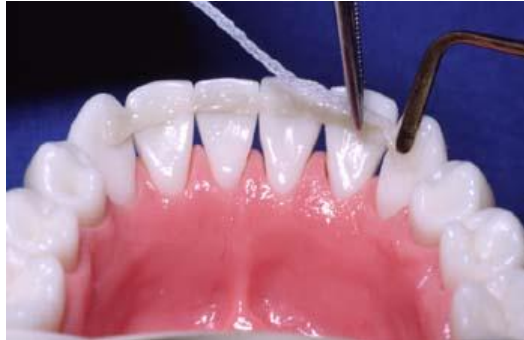

Figura 9. Imagen de un retenedor de fibra de vidrio adherido a los seis dientes anteroinferiores en si cara lingual (Tomada de la página web www.ribbonbond.es).



Al principio los retenedores usados han sido los removibles. Permitían una mejor higiene oral pero como desventaja dependen de la colaboración del paciente. En la actualidad, los retenedores más utilizados son los retenedores fijos y dentro de ellos, los de alambre trenzado adherido a la superficie lingual o palatina de incisivos y caninos inferiores y superiores (Johnston y Littlewood, 2015).

Las principales ventajas que presentan los retenedores fijos son:

- No necesitan de la colaboración del paciente.
- Estética.
- Estabilidad del tratamiento a largo plazo.
- Bien tolerados.

Entre las desventajas de este tipo de retenedores cabe destacar:

- Mayor acúmulo de placa.
- Exigente técnica de adhesión.
- Dificulta la higiene.
- Fallo en la adhesión.
- Fractura del retenedor.
- Posibilidad de movimiento dentario si no se cementa de forma pasiva (Jongsma et al., 2015).



A pesar de todas estas desventajas, los retenedores lingüales fijos son los de primera elección hoy en día, insistiendo en la necesidad de individualizar cada caso, escogiendo el tipo de retención ideal según las características de cada caso (Pandis et al., 2007).

OBJETIVOS



3. OBJETIVOS

Dada la gran demanda de los tratamientos de ortodoncia, cada vez más frecuente en pacientes adultos, se plantea si la retención fija puede ocasionar algún tipo de daño a nivel periodontal mediante una revisión bibliográfica centrada en conocer:

- los tipos de retenedores más comúnmente utilizados hoy en día en ortodoncia.
- los riesgos de la retención lingual a nivel de la salud periodontal.

MATERIAL Y MÉTODO



4. MATERIAL Y MÉTODO

Para la realización del presente trabajo de revisión se llevo a cabo una búsqueda bibliográfica en diferentes bases de datos (PubMed, Google Académico, Cochrane, ScienceDirect...), así como en libros de texto y páginas web relacionados con la materia.

Los criterios de inclusión fueron los siguientes:

Artículos publicados entre los años 2007 y 2016.

Palabras clave utilizadas: fixed retainer, periodontal health, biofilm, bonded orthodontic retainers, lingual retainers, periodontal disease.

DISCUSIÓN



5. DISCUSIÓN

El uso de la retención después de la ortodoncia es casi tan importante como el propio tratamiento, ya sea utilizando una retención removible o fija. Las principales razones que motivan a un ortodoncista a seleccionar una retención fija son: cierre de espacios (ya sea por extracciones o por diastemas), rotaciones dentarias, pacientes dolicofaciales, estética, pacientes con un buen control de placa...

Dentro de la retención fija, cada paciente puede aprovecharse de las características que presenta cada tipo de retenedor, entre las que se incluyen: retenedores de fibra de vidrio reforzado cementado a los dientes anteriores y especialmente indicado para pacientes periodontales; retenedores de acero trenzado que permiten movimientos fisiológicos de los dientes y evitan las rotaciones o los retenedores de acero inoxidable redondo cementados exclusivamente a la cara lingual de los caninos inferiores, logrando como única ventaja mantener la anchura intercanina (Espinar, 2011; Estevanell, 2013; Shaughnessy, 2016).

Hay una tendencia al uso de retenedores fijos en el intento de buscar la estabilidad de los tratamientos de ortodoncia a largo plazo y existe información muy limitada sobre los efectos periodontales que este tipo de aparatos pueden causar (Torkan, 2014 y Booth, 2008).



En este trabajo, se realiza una revisión de cómo puede afectar la retención al estado periodontal de los pacientes que llevan retenedores fijos independientemente del tipo.

Los problemas más frecuentes que se pueden encontrar con los retenedores fijos son:

- Experiencia del operador.
- Fallos en la unión: interfase diente-retenedor.
- Tipo de adhesivo y técnica correcta de adhesión.
- Cementar el retenedor de forma pasiva: movimientos indeseados .
- Posición ideal del retenedor.
- Traumas oclusales sobre el retenedor o adhesivo.
- Acúmulo de placa.
- Indicadores de inflamación, profundidad y sangrado al sondaje, índice de placa, índice gingival, índice de irregularidad, pérdida ósea.
- Revisiones periódicas.

Para Kucera y Marek (2016) la experiencia del operador a la hora de cementar el retenedor está relacionada con las posibles complicaciones que pueden aparecer posteriormente tanto las relacionadas con una buena técnica de adhesión como ser capaces de reconocer los errores que puedan ocurrir. Es muy importante elegir un buen material de adhesión así como desarrollar una técnica correcta para evitar, en la medida de lo posible, fallos de adhesión entre el diente y el retenedor (Taner y Asku, 2011).



Shaughnessy et al. (2016) determina que la mayoría de los fallos en la adhesión ocurren entre el primer y segundo año, desde que se coloca el retenedor, disminuyendo considerablemente a partir del tercer año. Taner y Asku (2011), en cambio, argumentan que la mayoría de los fallos de adhesión ocurren entre los seis y los doce primeros meses.

Además, también es posible encontrar defectos de adhesión en relación al número de dientes sobre los que va cementado el retenedor, como demuestra el estudio de Shaughnessy et al. (2016): la unión del retenedor a los seis dientes antero-inferiores incrementa el riesgo de que se presente un fallo en la adhesión entre un 20-30% en comparación con aquellos casos en los que el retenedor se cementa exclusivamente en los caninos.

Otro de los problemas que puede aparecer según autores como Shaughnessy et al. (2016) y Pazera et al. (2012) es la importancia de ser muy cuidadosos a la hora de adherir el retenedor a la superficie lingual o palatina de los dientes. Esta maniobra ha de realizarse siempre de una forma pasiva, ya que si se cementase de forma activa (por utilizar algún tipo de instrumento generando presión para facilitar su posición sobre los dientes) se podría generar una fuerza iatrogénica, ocasionando movimientos indeseados que pueda influir en la posición de los dientes después del tratamiento de ortodoncia. Una vez cementado el retenedor, puede ser el mismo paciente el que ocasione movimientos indeseados en los dientes al realizar maniobras indebidas como la



ingesta de alimentos duros, traumatismos o el uso incorrecto de la seda dental.

Como se indicó anteriormente, es importante tener en cuenta a qué altura de la cara lingual o palatina de los dientes se va a posicionar el retenedor. Idealmente, debe de ir situado a nivel de los puntos de contacto de los dientes sin invadir la papila interdientaria ni el espacio interproximal. Torkan, en un estudio que llevó a cabo en el año 2014 refiere que existe mayor riesgo de afectación periodontal cuando se coloca el retendor sobre la cara palatina de los dientes superiores ya que éste debe de ser fijado en una posición más gingival para evitar posibles interferencias al ocluir con los dientes antagonistas inferiores, si bien no encontró diferencias significativas después de seis meses de estudio.

De acuerdo con esta propuesta, se encuentra el estudio de Pandis et al. (2007), dando gran trascendencia a la zona exacta de cementado del retenedor, estableciendo que una posición más hacia gingival puede ocasionar recesiones gingivales y que el retenedor debe de situarse no más allá de los $2/3$ gingivales de la corona. Por el contrario, Kaji et al. (2013), en su estudio con 17 pacientes, concluye que la posición a nivel vertical del retenedor no genera ningún tipo de daño sobre el periodonto.

Otro de los factores a tener en cuenta es el acúmulo de placa. La superficie de los dientes anteroinferiores a nivel lingual es una superficie fisiológicamente susceptible de una mayor retención de placa bacteriana y los retenedores pueden favorecer esta situación, creando el caldo de cultivo para desarrollar enfermedades como la



gingivitis o la periodontitis. Para Kaji et al. (2013), si la retención se sitúa cerca del margen gingival, el acúmulo de placa es mayor, mientras que Farret et al. (2015) relacionan un mayor depósito de placa con retenedores fijos posicionados hacia gingival en las zonas interproximales de los dientes.

Las opiniones sobre esto están divididas entre ortodoncistas que están a favor del uso de los retenedores fijos y odontólogos y periodoncistas que tienen otra perspectiva. En un estudio de Booth et al. (2008), se indica que los pacientes que llevan retenedores fijos tienen mayor motivación y desarrollan mejores técnicas de higiene que pacientes que no llevan este tipo de aparatos. Concluyen también que no existen datos que determinen que la salud periodontal es mejor o peor en pacientes con retenedores unidos sólo a los caninos o a todos los dientes anteroinferiores y mantiene que el factor determinante es una correcta técnica de higiene por parte del paciente.

Dietrich et al. (2015) y Rody et al. (2011) establecen en sus respectivos estudios, que los acúmulos de placa son mayores cuando los pacientes tienen una retención lingual, independientemente de cuál sea el material del que está construida. Pero no se encuentran datos estadísticamente significativos ni evidencia clínica para concluir que en estos pacientes se desarrollará la enfermedad periodontal. Booth et al. (2008) describen en su artículo que pacientes con acero redondo adherido a los caninos no presentaban alterada la higiene.



Como reseña que puede ser de interés debido a la gran importancia que tiene la enfermedad de la caries para el odontólogo, Heier et al. (1997) y Farret et al. (2015) concluyen que no hay evidencia de que los pacientes que lleven retenciones fijas tengan más predisponibilidad a sufrir caries.

La mayoría de los artículos hacen referencia a cómo puede afectar el retenedor fijo en el índice gingival, índice de placa, profundidad de sondaje, sangrado al sondaje, índice de irregularidad, recesiones gingivales, sobre los dientes en los que está el retenedor.

Pandis et al. (2007) realizan un estudio en el que interpretan valores de índice de placa, índice gingival, profundidad de sondaje, recesiones gingivales y el nivel de hueso no encontrando diferencias significativas en los grupos estudiados con retenedores y sin ellos a corto y a largo plazo.

Sobre el índice de irregularidad de los incisivos (ancho mesiodistal de los cuatro incisivos inferiores), sólo hacen referencia dos artículos en los cuales se establecen las mismas conclusiones y es que este índice se ve modificado de forma significativa y se ve disminuido con el uso de retenedores fijos redondos de acero que sólo están unidos a los caninos (Al-Nimri et al., 2009 y Espinar et al., 2011).

Otros estudios relacionan los valores anteriormente enunciados con el tipo de retenedores que llevan los pacientes, haciendo diferencias entre el índice gingival y el índice de placa



entre pacientes con retenedores trenzados adheridos a todos los dientes y otros con retenedores de acero redondo unidos solamente a los caninos y concluyen que no hay cambios estadísticamente significativos entre ambos grupos. Sólo se encuentra un mayor acúmulo de placa en las caras distales de los dientes que llevan retenedores trenzados y sugieren la necesidad de seguir realizando más estudios a largo plazo (Al-Nimri et al., 2009 y Jongsma et al., 2012,2015) compara el acúmulo de placa entre retenedores redondos y trenzados tanto en vivo como in vitro y en ambos estudios observó que es mayor la placa que se retiene en los retenedores trenzados pero que los cambios no son significativos cuando valora la profundidad de las bolsas, sangrado al sondaje y recesiones gingivales. En este estudio, comenta también la existencia de retenedores de oro sobre los cuáles observan que el acúmulo de placa es mayor que en el de acero, ya que la superficie del oro es más rugosa. Booth et al. (2008) estudia la afectación de la salud periodontal de pacientes con retenedores solamente unidos a los caninos y concluyó que el índice gingival, a pesar de ser mayor, no causa daños sobre el periodonto de estos pacientes tanto en la arcada superior como en la inferior, siendo de mejor calidad la salud gingival de los dientes superiores.

Cerny et al. (2010) compara pacientes con retenedores removibles y pacientes con retenedores fijos y concluyen que no hay diferencias significativas respecto a la salud periodontal de ambos grupos, basándose en el acúmulo de placa de las superficies linguales, la pérdida de hueso y la aparición, en casos aislados, de



recesiones gingivales causadas, no por la presencia del retedor, sino por una inadecuada técnica.

Cuando se analizan los tipos de retenedores, se nombran los de fibra de vidrio que, aunque no son los más utilizados en el día a día, Torkan et al. (2014) los compararon con los trenzados tanto en la arcada superior como en la inferior y observaron cómo podían afectar al periodonto. Concluyeron que entre los parámetros estudiados no había diferencias significativas en el sangrado al sondaje ni en el índice de cálculo pero si las había en el índice gingival y el índice de placa, siendo mayor en los pacientes con retenedores de fibra de vidrio. Este estudio fue realizado seis meses después de la colocación de la retención, por lo que los resultados no son muy determinantes y lo ideal es que se hiciese a más largo plazo.

Respecto a los marcadores inflamatorios se realizó un estudio que se basó en pacientes con retenedores unidos en los caninos y se observó una mayor cantidad de placa y un mayor volumen en el fluido del surco crevicular de gama interferon y metaloproteinasa pero fueron aumentos no estadísticamente significativos. Este estudio concluye que no existe relación entre retención lingual y enfermedad periodontal a pesar de que estos marcadores se expresen más en pacientes con retención fija. A esta misma conclusión llegaron Artun en 1987 y Pandis en 2007 (Wellington et al.,2011). AkihikoKaji et al. (2013) también nombran estos marcadores como elemento para ayudar a determinar



si puede haber o no enfermedad periodontal en pacientes con retención ortodóncica.

Si bien la mayoría de los parámetros estudiados no sufren cambios lo suficientemente significativos para concluir que una retención fija puede ocasionar daños periodontales, otro de los elementos estudiados por Pandis fue si había variaciones en los niveles de hueso y observó que, a pesar de que el sondaje en las zonas con retenedores era un poco mayor, no había pérdidas óseas (Torkan et al., 2014).

Levin et al. (2008) expone que los retenedores fijos pueden ocasionar efectos negativos para la salud del periodonto, ya que están asociados a mayor retención de placa, aumento del sangrado al sondaje, mayor incidencia de recesiones, sobre todo, en la arcada inferior. Por este motivo, aconseja unas técnicas de higiene muy meticulosas y ser constante en las revisiones posttratamiento y analizó diferencias entre sexos para relacionar quien sufría más recesiones, encontrando que eran mayores en el sexo masculino y que estas eran mayores si el retenedor se localizaba en una posición más gingival.

Como último problema al que hacen referencia los artículos es la importancia de acudir a las revisiones periódicas del ortodoncista para controlar, entre otras cosas, el estado de las retenciones y al periodoncista si el paciente es susceptible de enfermedad periodontal.



En un estudio realizado por Farret et al. (2015) describen un caso de un paciente que llevó ortodoncia y, posteriormente, se le colocó un retenedor removible en la arcada superior y un retenedor fijo en los seis dientes antero-inferiores adherido a cada uno de ellos. El paciente acudió a revisiones periódicas durante los diez años siguientes y, posteriormente, dejó de acudir. A los 11 años acude a la clínica por dolor en el incisivo lateral inferior derecho que presentaba recesión gingival. En el examen intraoral, se aprecia que el retenedor estaba fracturado a nivel del incisivo lateral y el canino derecho. Se observó que el incisivo lateral y central derechos se habían desplazado hacia lingual. Consecuentemente, el canino inferior izquierdo se vestibulizó y el incisivo lateral izquierdo sufrió la mayor carga oclusal y el mayor daño, apareciendo dolor y una fenestración de toda la raíz debido al movimiento de torque que experimentó la raíz.

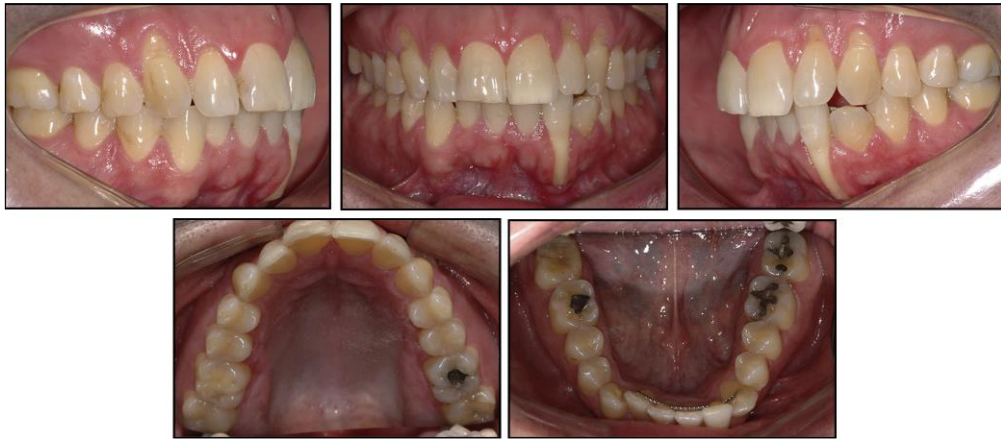

Figura 10. Fotografías intraorales de un paciente en vista lateral derecha, frontal, lateral izquierda, oclusal superior y oclusal inferior (Tomada de Farret et al., 2015).

Posteriormente, el paciente es retratado con ortodoncia para intentar corregir el movimiento de sus dientes anteroinferiores y mejorar, en la medida de los posible, la recesión que sufría el canino, concluyendo con unos resultados satisfactorios.

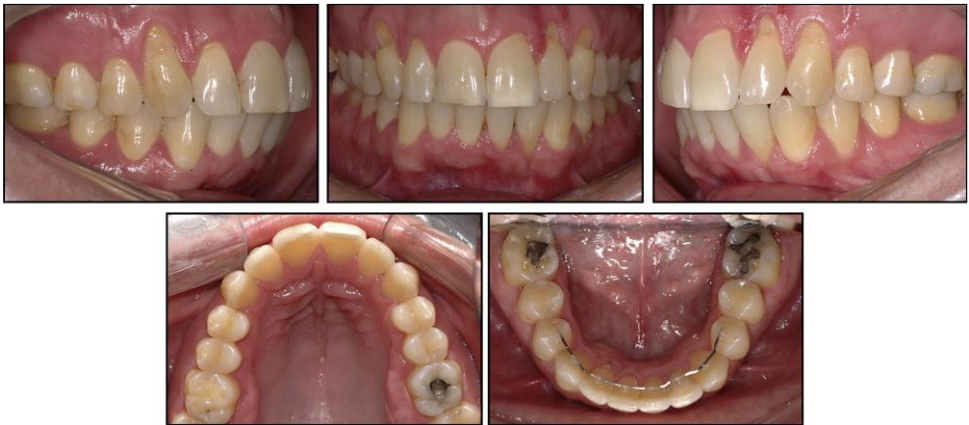

Figura 11. Fotografías intraorales de un paciente en vista lateral derecha, frontal, lateral izquierda, oclusal superior y oclusal inferior (Tomada de Farret et al., 2015)

Pazera et al. (2012) presentan otro caso en el que un paciente a los cuatro años de acabar su tratamiento de ortodoncia y de llevar un retenedor fijo, se da cuenta de que éste se había roto. En el examen intraoral, se aprecia que el retenedor está fracturado entre el incisivo lateral y canino derecho. Como consecuencia, el canino presenta un movimiento de torque y recesión gingival. Se le realiza un CBCT y se observa que el canino no tiene tabla vestibular.

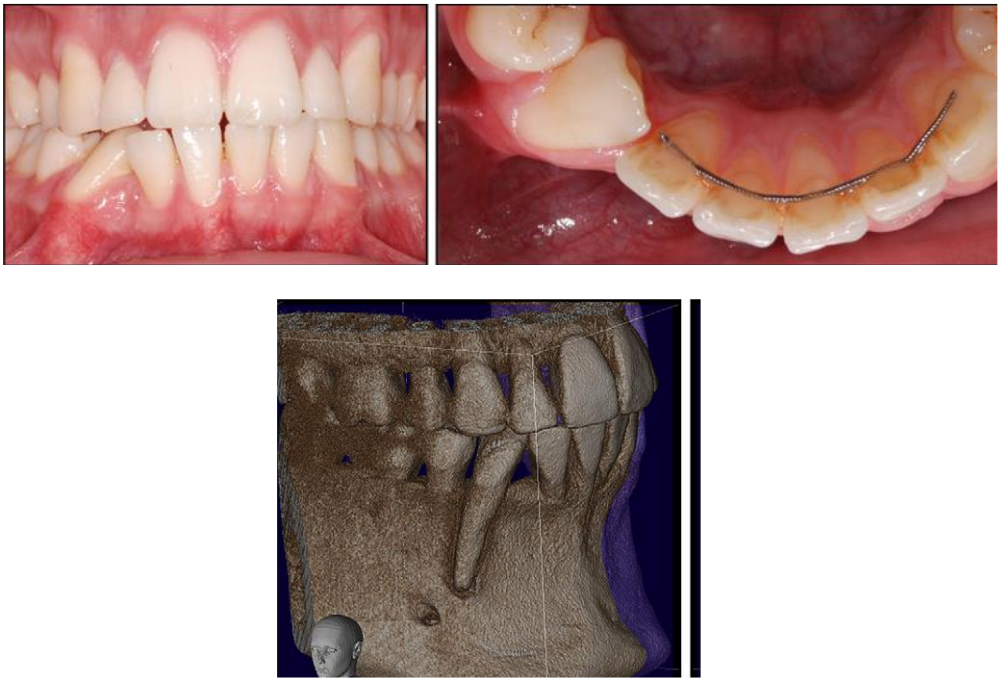


Figura 12. Fotografías intraorales frontal y oclusal con retenedor descementado e imagen de corte lateral de CBCT (Tomada de Pazera et al., 2012).

El paciente volvió a ser retratado con ortodoncia pero solamente en la arcada inferior, ya que no quería un tratamiento largo. Antes de quitar las brackets, se realiza un nuevo CBCT para ver el la posición del canino y se aprecia que en la parte más apical de la raíz se regeneró un poco de hueso. Extraoralmente, se observa la posición del canino en la arcada pero la recesión gingival sigue presente.

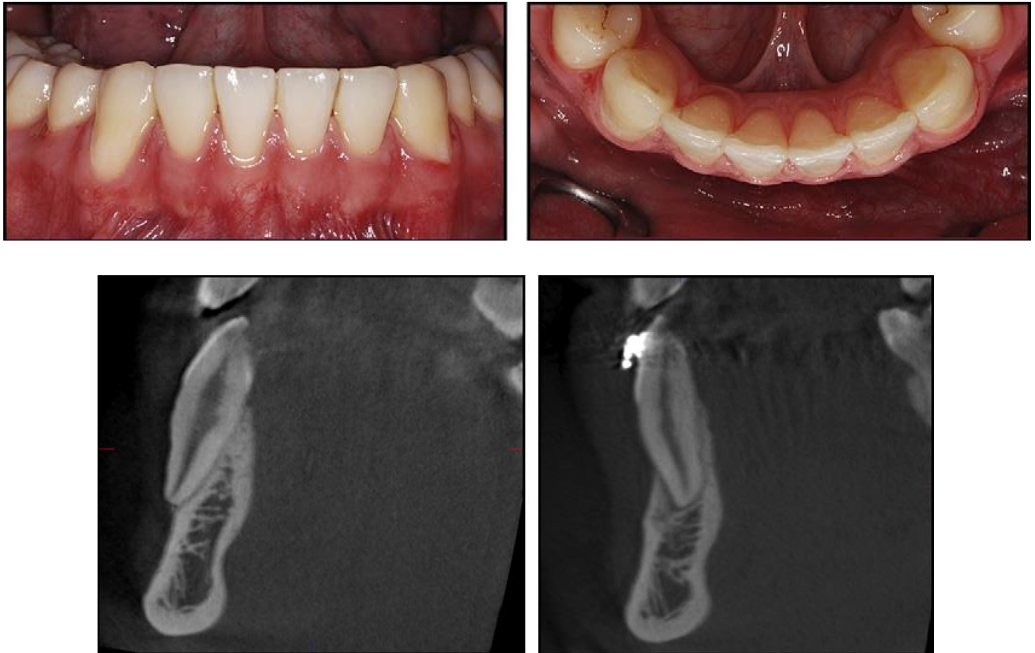

Figura 13. Fotografías intraorales frontal y oclusal e imagen de un corte lateral del CBCT (Tomada de Pazera et al., 2012).

Estos casos reflejan la importancia de las revisiones periódicas que pauta el ortodoncista, el cual debe de ser capaz de transmitir al paciente que son de total necesidad para mantener en el tiempo una estabilidad del tratamiento porque, en ocasiones, por desgracia estas complicaciones son irreversibles.

CONCLUSIONES



6. CONCLUSIONES

Es primordial conocer las características de los diferentes retenedores que existen actualmente y saber individualizar cada caso eligiendo el retenedor más indicado para cada tipo de paciente.

El retenedor de primera elección es el tipo fijo por la estética que proporciona y la gran ventaja de no precisar la cooperación del paciente.

La experiencia del operador, la técnica de adhesión y la posición del retenedor son factores fundamentales para garantizar la estabilidad de la retención a largo plazo.

Se debe concienciar al paciente de la importancia de mantener una higiene exquisita y acudir de forma periódica a las revisiones. Esto es de mayor relevancia en pacientes con enfermedad periodontal.

REFERENCIAS BIBLIOGRÁFICAS



7. REFERENCIAS BIBLIOGRÁFICAS

Al- Nimri K, Al- Habashneh R, Obeidat M, Gingival health and relapse tendency: a prospective study os two types of lower fixed retainers. Australian Society of Orthodontics 2009 Nov (25: 142-146) .

Booth F.A, Edelman J. M, Proffit W.R., Twenty year follow-up of pacients with permanently bonded ,mandibular canine to canine retainers. American Journal of Orthodontics and Dentofacial Orthopedics January 2008; 133:70-6).

Cerny R, Cockrell D, Lloyd D, Long Term Results of Permanent Bonded Retention. J. Clin. Orthod 2010. Vol XLIV N°10.

Corbbet A.I, Leggit V.L, Angelov N. Olson G, Caruso J.M. Periodontal health of anterior teeth with two types of fixed retainers. Angle Orthodontist 2015(85.699-705).

Dietrich P, Patcas R, Pandis N., Eliades T. Long-term follow up pf maxillary fixed retention: survival rate and periodontal health. European Journal of Orthodontics 2015,vol 37 N°1 (37-42).

Espinar E, Morales J.L, Solano B, Barrera J.M, llamas J.M, Solano J.E. Ortod Esp 2011, 51 (3) (143-153).

Estevanell C.A, Allgayer S, Da Silva E, Polido W.D. Orthodontic Treatment for a pacient with advanced periodontal disease: 11 year follow-up. American Journal of Orthodontics and Dentofacial Orthopedics 2013. September (Vol 144: 455-65).



Farret M.M, Farret M.M, Da Luz Vieira, Assaf J.M, Martinelli S. Orthodontic treatment of a mandibular incisor fenestration resulting from a broken retainer. *American Journal of Orthodontics and Dentofacial Orthopedics* 2015 (148 : 332-7).

Gkantidis N.,Christou P, topouzelis N. The orthodontic-periodontic enterrelationship in integrated treatment challenges: a systematic review. *Journal of Oral Rehabilitation* 2010. 37; 377-390.

Gorbunkova A, Pagni G Brizhak A, Farronato G, Rasperini G. Impact of orthodontic Treatment on Periodontal Tissues: A Narrative Review of Disciplinary Literature. *International Journal of Dentistry* 2016.

Graber, Varnasdall, Vig. *Ortodoncia Principios y Técnicas Actuales*. Ed Elsevier 4ª Ed 2006. Capitulo 22 y 23

Hedge N, Reddy G, Vinay P, Handa A. Bonded Retainers in Orthodontics : a review. *International Journal of Dental CLINICS* 2011 Julio 3(3):54-55.

Heier E.E, De Smit A.A,Wijgaerts I.A, Adriaens P.A. Periodontal Implications of bonded versus removable retainers. *American Journal of Orthodontics and Dentofacial Orthopedics* 1997 Diciembre (112: 607-16).

Johnston C.D, Littlewood S.J. Retention in Orthodontics. *British Dental Journal* 2016 Febrero. Vol 218 : 119-122.

Jongsma M.A, Van Der Mei H, Atema- Smit J, Busscher H, Ren Y. In vivo biofilm formation on stainledd steel bonded



retainers during different oral health-care regimens. *International Journal of Oral Science* 2015.(7,42-48).

Jongsma M.A, Pelser F.D, Van Der Mei H, Atema- Smit J, Van de Belt-Gritter, Busscher H, Ren Y. Biofilm formation on stainless steel and gold wires for bonded retainers in vitro and in vivo and their susceptibility to oral antimicrobials. *International Journal of Oral Science* 2012. (17: 1209-1218).

Kaji A, Sekino S, Ito H, Numabe Y. Influence of mandibular fixed orthodontic retainer on periodontal health. *Australian Orthodontic Journal* 2013. (29: 76-85).

Kucera J, Marek I. Unexpected complications associated with mandibular fixed retainers: A retrospective study. *American Journal of Orthodontics and Dentofacial Orthopedics* 2016; 149: 202-11.

Levin L, Samorodnitzky-Naveh G.R, Machtei E.E. The association of Orthodontic Treatment and Fixed Retainers with Gingival Health. *J Periodontol* 2008; 79: 2087-2092.

Lindhe J, Karring T, Araujo M, Capítulo 1 Anatomía del Periodonto. Páginas 4-31. *Periodontologia Clinica e Implantologia Odontologica*. Lindhe, Karring, Lang. Ed 5ª 2009 Medica Panamericana.

Liu H, Sun J, Dong Y, Lu H, Zhou H, Hansen B. F, Song X. Periodontal health and relative quantity of subgingival porphyromonas gingivalis during orthodontics treatment. *Angle Orthodontist* 2011(81: 609-615).



Navarrete M, Gody I, Melo P, Nally J. Correlación entre Biotipo Gingival, ancho y grosorde encía adherida en zona estética de maxilar superior. *Rev Clin Periodoncia Implantol Rehabil Oral* 2015; 8(3):192-197.

Oshagh M, Heidary S, Nazhvani A.D, Koohpeima F, Hosseinabadi O.K. Evaluation Of histological Impacts Of Three Types of Orthodontics Fixed Retainers On Periodontium of Rabbits *J Dental Shiraz Univ Med. Sci* 2014; 15 (3): 104-111.

Pandis N, Vlahopoulos K, Madianos P, Eliades T. Long-Term periodontal status os patients with mandibular lingual fixed retention. *European Journal of Orthodontics* 2007 471-476.

Pazera P, Fudalej P, Katsaros C. Severe Complication of bonded mandibular lingual retainer. *American Journal of Orthodontics and Dentofacial Orthopedics* 2012; 142:406-9.

Rody W.J, Akhlagi, Akyalcin S, Wiltshire W.A, Wijegunasinghe M, Nogueira G. Impact of orthodontics retainers on periodontal health status assessed by biomarkers in gingival crevicular fluid. *Angle Orthodontics* 2011; 81: 1083-1089.

Shaughnessy T, Ptoffit W.R, Samara S.A. Inadvertent tooth movement with fixed lingual retainers. 2016; 149: 277-86.

Taner T, Asku M. A prostective clinical evaluation of mandibular lingual retainers survival. *European Journal of Orthodontics* 2011 (470-474).

Torka S, Oshagh M, Khojastepour L, Shahidi S, Heidari S. Clinical and radiographic comparison of the effects of two types of



fixed retainers on periodontium - A randomized clinical trial.
Progress in Orthodontics 2014, 15: 47.

Xie Y, Zhao Q, Tan Z, Yang S. Orthodontics treatment in
periodontal patient with pathologic migration of anterior teeth.
American Journal of Orthodontics and Dentofacial Orthopedics
2014; 145: 685-93.

www.ribboned.es

www.oetodonciatecnodent.com

