UNIVERSIDAD DE OVIEDO
MÁSTER UNIVERSITARIO DE ORTODONCIA Y ORTOPEDIA DENTOFACIAL

DENTAL MANAGEMENT OF PATIENTS ON NEW ANTITHROMBOTIC THERAPY.

CLINICAL EXPERIENCE AND REVIEW OF THE LITERATURE

Aránzazu Cañigral Ortiz

Trabajo Fin de Máster
Junio 2014

UNIVERSIDAD DE OVIEDO
MÁSTER UNIVERSITARIO DE ORTODONCIA Y ORTOPEDIA DENTOFACIAL

DENTAL MANAGEMENT OF PATIENTS ON NEW ANTITHROMBOTIC THERAPY.

CLINICAL EXPERIENCE AND REVIEW OF THE LITERATURE

Trabajo Fin de Máster

Aránzazu Cañigral Ortiz

Dr. Juan Cobo
Tutor

Juan M. Cobo Plana, Catedrático de Ortodoncia adscrito al Departamento de Cirugía y Especialidades Médico Quirúrgicas de la Universidad de Oviedo

CERTIFICO:

Que el trabajo titulado **"DENTAL MANAGEMENT OF PATIENTS ON NEW ANTITHROMBOTIC THERAPY. CLINICAL EXPERIENCE AND REVIEW OF THE LITERATURE"** presentado por **Dña Mª Aránzazu Cañigral Ortiz** ha sido realizado bajo mi dirección y cumple los requisitos para ser presentado como Trabajo de Fin de Máster en Ortodoncia y Ortopedia Dento-Facial.

En Oviedo a 7 de mayo de 2014

SUMMARY

Nowadays, the importance given to aesthetics and oral function is leading to a greater increase in demand for orthodontic treatment by adult patients. Unlike children or adolescents, these patients could present chronic disease and be under medication. Thromboembolic disorders are one of the most frequent illnesses present in adult population, therefore it is important to bear in mind the special considerations that entail the dental management of this kind of patients.

The recent incorporation of new antithrombotics to the medical practice makes necessary the design and implementation of clinical guidelines for the management of these patients when performing dental procedures. The aim of this study is to design a based evidence guideline for management of patients on new oral anticoagulants (NOAC) and to evaluate its effectiveness. Therefore, a based evidence guideline for management of patients undergoing dental procedures was designed as a consensus of different specialists of hematology and dentistry. Patients on anticoagulation therapy with NOAC referred to the Hematology unit for their preoperative medication management prior to dental procedures during the year 2013 were analyzed in a prospective observational study.

The specific protocol was followed in the perioperative management of 21 NOAC dental patients. The antithrombotic treatment was not found necessary to alter in any case. Only 2 patients (9,5%) showed prolonged moderate bleeding which was properly stopped within 60 minutes with local hemostatic measures.

The results obtained in this study let us conclude that, for NOAC patients is essential assessing individual bleeding risk and there is not necessary to stop or modify this therapy for most of dental procedures. Contrasting the PT, aPTT and Anti-Xa tests and specific calibers are sufficient and safe tools for monitoring dental procedures on NOAC patients.

In this work, we present this study as an article, which is at the moment under reviewers consideration, and we also include a section with specific recommendations for orthodontic management.

Key Words: **Anticoagulant drugs, Apixaban, Dabigatran, Rivaroxaban, oral surgery, dental**

RESUMEN

El aumento de la demanda de tratamiento ortodóncico entre la población adulta debido a la actual preocupación por la estética y a un mayor reconocimiento de las alteraciones funcionales orales ha producido un cambio en el perfil habitual del paciente ortodóncico. A diferencia del paciente joven, el adulto conlleva un mayor riesgo de presentar enfermedades sistémicas y/o polimedicaciones. Los desórdenes tromboembólicos representan una de las más frecuentes condiciones presentes en la población adulta. Por este motivo es necesario tener en cuenta unas determinadas consideraciones en el manejo odontológico, incluido el ortodóncico, en este tipo de pacientes.

La reciente incorporación a la práctica clínica de un nuevo tipo de anticoagulantes orales (NOAC), para los que todavía no se conoce antídotos ni tests específicos para su manejo y control hace necesaria la incorporación de nuevos protocolos que aumenten la seguridad y eficiencia del manejo de este tipo de pacientes en las diferentes áreas de la salud. El objetivo de este trabajo ha sido la elaboración de una guía de práctica clínica para el manejo odontológico de pacientes en tratamiento con estos NOAC consensuado con diferentes especialistas en hematología y odontología. Asimismo, se ha comprobado la efectividad de la misma mediante el desarrollo de un estudio prospectivo observacional en pacientes derivados al servicio de hematología para su preparación previa a diferentes procedimientos odontológicos. El protocolo propuesto fue seguido en el manejo de 21 pacientes, en los cuales no resultó necesaria la interrupción de la terapia NOAC. Sólo un 2% de los pacientes (9,2%) mostró un sangrado moderado que pudo ser resulto mediante medidas hemostáticas locales en menos de 60 minutos.

Los resultados obtenidos en este estudio nos permiten concluir que para la mayoría de los procedimientos odontológicos no es necesaria la modificación de la terapia con NOAC, aunque es esencial la evaluación individual del riesgo de sangrado de cada paciente mediante el análisis de PT, aPTT, Anti-Xa y sus calibres específicos.

En este trabajo presentamos este estudio en formato de artículo ya que actualmente se halla en proceso de revisión en el Journal of Oral and Maxillofacial Surgery. A continuación presentamos una sección dedicada a consideraciones específicas en el ámbito ortodóncico.

ÍNDICE

1. **INTRODUCCIÓN……...9**
2. **ARTÍCULO…….....15**
3. **CONSIDERACIONES EN EL ÁMBITO ORTODÓNCICO..…….....43**
4. **BIBLIOGRAFÍA……53**
5. **ANEXOS…….....57**

5.1. ANEXO 1. PROTOCOLO DE ACTUACIÓN PARA EL MANEJO DENTAL DE PACIENTES EN TRATAMIENTO CON NUEVOS ANTICOAGULANTES ORALES…… 59

5.2. ANEXO 2. HISTORIACLÍNICA……62

1. INTRODUCCIÓN

Todo tratamiento de ortodoncia persigue, o debería perseguir, la obtención de las mejores relaciones interproximales y oclusales posibles, en un marco funcional normal y adaptación fisiológica, junto con una estética dental y facial aceptables y una estabilidad razonable de los resultados oclusales conseguidos.[1]

Para la consecución de estos objetivos en numerosas ocasiones, tanto en el tratamiento ortodóncico de adultos como en el de niños y adolescentes, es necesaria la realización procedimientos invasivos como extracciones dentales y/o la utilización de micro-implantes como anclaje esquelético. Estos procedimientos que suelen resultar sencillos en pacientes sanos, pueden suponer un riesgo añadido en aquellos pacientes generalmente adultos con patología sistémica o en tratamiento con determinados fármacos.

Tradicionalmente la mayoría de los tratamientos de ortodoncia se han realizado a niños y adultos jóvenes. Sin embargo, desde los últimos 20 años, se está observando un cambio cada vez mayor en esta tendencia, observándose una mayor demanda en la población adulta que busca una mejoría fundamentalmente estética pero también funcional. La ausencia de crecimiento remanente y las características fisiológicas del adulto, junto con la mayor probabilidad de padecer patologías sistémicas hace que el manejo de estos pacientes sea diferente.

El paciente adulto suele presentar una mayor prevalencia de enfermedad periodontal, presencia de grandes restauraciones, ausencia de dientes, presencia de grandes rehabilitaciones protésicas, además de un mayor riesgo de sufrir reabsorción radicular[2]. Estas características le confieren una dificultad añadida que requiere en numerosas ocasiones de un abordaje multidisciplinar con otras áreas de la odontología. Por otro lado, la presencia de enfermedades sistémicas y de diferentes tratamientos farmacológicos hace necesaria la comunicación con diferentes profesionales de la medicina.

Este es el caso por ejemplo, de los bisfosfonatos orales, muy comunes en el tratamiento de desórdenes óseos no malignos como la enfermedad de Paget y más

frecuentemente para la osteoporosis en mujeres postmenopáusicas[3]. Estos fármacos, además de suponer un riesgo, aunque muy poco frecuente, potencial de padecer osteonecrosis de los maxilares, también producen una reducción del movimiento dental que puede alargar tiempo de tratamiento ortodóncico y comprometer sus resultados. Por todo esto es necesario valorar el riesgo de estos pacientes en función de la duración, tipo de administración, dosis y tipo de bisfosfonato evaluando los riesgos/beneficios que le aportaría el tratamiento ortodóncico en cada caso. Aunque los bisfosfonatos también pueden darse en niños para el tratamiento de alteraciones óseas como osteogénesis imperfecta, displasia fibrosa, osteoporosis juvenil o glucocorticoide y enfermedad de Gaucher[4], estos casos son menos frecuentes y no han sido asociados a la presencia de osteonecrosis maxilar, por lo que parece que la juventud podría ser un factor protector[5,6].

Asimismo, debido a la elevada prevalencia de desórdenes cardiovasculares, no es raro encontrar en la consulta pacientes en tratamiento crónico con anticoagulantes orales. Aunque para la mayoría de los procedimientos ortodóncicos las alteraciones sanguíneas secundarias a estas medicaciones no suponen problemas adicionales al tratamiento, para determinadas actuaciones y, especialmente, en casos de ser necesarias extracciones dentales, cirugía ortognática o colocación de micro implantes, el abordaje de este tipo de pacientes debe de seguir unas consideraciones específicas.

Hasta ahora los anticoagulantes más utilizados han sido los antagonistas de la vitamina K: Acenocumarol y Warfarina. Actualmente el manejo odontológico de este tipo de pacientes está perfectamente estandarizado gracias a la utilización del INR. Sin embargo, debido a los inconvenientes de estos medicamentos, como las frecuentes interacciones con alimentos y otros medicamentos y la necesidad de un monitoreo rutinario de su acción anticoagulante[7], recientemente se han desarrollado nuevos anticoagulantes orales (NOAC). Éstos están siendo incorporados a la práctica clínica siendo cada vez más frecuente su prescripción. En España, los nuevos antitrombóticos que se están utilizando son Dabigatrán, que actúa directamente inhibiendo la trombina, y Rivaroxaban y Apixaban, que afectan al Factor X de la coagulación. Las ventajas que presentan estos NOAC frente a los anticoagulantes tradicionales son sus cortas vidas-medias, su pico plasmático entre 2-4 horas, las menores interacciones farmacológicas y alimentarias y su

innecesario monitoreo rutinario[7,8]. Sin embargo, sus costes son considerablemente más elevados, en nuestro país aún no disponemos de ningún test estandarizado para el control de su efecto anticoagulante y no existe un antídoto específico que revierta su efecto[9].

Debido a la reciente incorporación de estos medicamentos, el manejo odontológico de este tipo de pacientes aún no se encuentra protocolizado. Son pocos los artículos publicados en la bibliografía actual sobre el tema, siendo la mayoría de ellos revisiones y recomendaciones basados en el manejo de pacientes en tratamiento con Warfarina y Acenocumarol y fundamentalmente centrados en las extracciones dentales.

En el presente estudio se realizó una exhaustiva revisión bibliográfica, a partir de la cual, y mediante la ayuda de un equipo de hematólogos, se confeccionó una guía clínica para el manejo odontológico de los pacientes con terapia anticoagulante con Dagigatran, Rivaroxaban y Apixaban. Asimismo se evaluó la eficacia de la misma en un estudio prospectivo observacional llevado a cabo en los pacientes referidos a una unidad de hematología y hemoterapia previo a la realización de diferentes procedimientos odontológicos, incluido el tratamiento de ortodoncia.

A continuación se presenta el artículo publicado y posteriormente una serie de consideraciones en cuanto al manejo específico de este tipo de pacientes en ortodoncia.

2.ARTÍCULO

Elsevier Editorial System(tm) for
International Journal of Oral & Maxillofacial Surgery
Manuscript Draft

Manuscript Number:

Title: CONSENSUS CLINICAL GUIDELINES FOR DENTAL MANAGEMENT OF PATIENTS ON NEW ANTITHROMBOTIC THERAPY. CLINICAL EXPERIENCE AND REVIEW OF THE LITERATURE

Article Type: Research Paper

Keywords: Anticoagulant drugs; Apixaban; Dabigatran; Rivaroxaban, oral surgery; dental

Corresponding Author: Dr. Aránzazu Cañigral, BSD, MSD.

Corresponding Author's Institution:

First Author: Aránzazu Cañigral, BSD, MSD.

Order of Authors: Aránzazu Cañigral, BSD, MSD.; Carolina Cañigral; Felipe Fernandez; Felix de Carlos; Javier Ata-Ali, DDS, MS, PhD; Ariadna García-Herraiz; Aritza Brizuela; Pascual Marco; Manuel Alós; Guillermo Cañigral

Abstract: The purpose of the present study was to design a based evidence guideline for management of patients on new oral anticoagulants (NOAC) and to evaluate its effectiveness either in odontological and hematologic spheres. A based evidence guideline for management of patients undergoing dental procedures on NOAC was designed especially considering thrombotic and bleeding risk factors, co-morbidity, renal and hepatic function, type and motive of antithrombotic therapy, anticoagulation dosage and effect, and type and bleeding risk of dental procedures. To assess this guideline a prospective observational study was developed. Patients on anticoagulation therapy with NOACs were referred to the Hematology unit of the General Hospital of Castellón (Spain). 21 NOAC dental patients were treated. The antithrombotic treatment was not found necessary to alter in any case. Only 2 patients showed prolonged moderate bleeding. NOAC patients are essential for assessing individual bleeding risk and don't need to be discontinued in most of dental procedures. Contrasting the prothrombin time, activated partial thromboplastin time and Anti-Xa tests and specific calibers are sufficient and safe tools for monitoring dental procedures on NOAC patients. This proposed clinic guideline in consensus with hematologists would allow dentists to manage these kind of patients with safety and efficiency.

*Manuscript
Click here to view linked References

CONSENSUS CLINICAL GUIDELINES FOR DENTAL MANAGEMENT OF PATIENTS ON NEW ANTITHROMBOTIC THERAPY. CLINICAL EXPERIENCE AND REVIEW OF THE LITERATURE

Aránzazu Cañigral[1], Carolina Cañigral[2], Felipe J Fernández[1], Félix de Carlos[3], Javier Ata-Ali[4], Ariadna García-Herraiz[5], Aritza Brizuela[6], Pascual Marco[7], Manuel Alós[8], Guillermo Cañigral[9].

[1]BSD, MSD. University of Oviedo.

[2]M.D. La Fe Hospital. Valencia

[3] M.D. Ph D. University of Oviedo

[4] DDS, MS, PhD. Arnau de Vilanova Hospital, Valencia (Spain)

[5]DDS. Valencia University Medical and Dental School

[6]DDS. University of the País Vasco

[7]M.D. Ph D. General Hospital of Alicante

[8]BPharm Ph D. Clinic Hospital of Valencia

[9] M.D., Ph.D. General Hospital of Castellón

Short running title: Dental management and new antithrombotic therapy

Corresponding author:

Aránzazu Cañigral Ortiz

C/General Elio, 6 pta 12

46010 Valencia (Spain)

Phone: 0034 666877881

Fax: 0034 963933610

acanigral@gmail.com

Word count and number of Figures and Tables: 2679 words, 2 Figures, 6 Tables

Abstract

The purpose of the present study was to design a based evidence guideline for management of patients on new oral anticoagulants (NOAC) and to evaluate its effectiveness either in odontological and hematologic spheres. A based evidence guideline for management of patients undergoing dental procedures on NOAC was designed especially considering thrombotic and bleeding risk factors, co-morbidity, renal and hepatic function, type and motive of antithrombotic therapy, anticoagulation dosage and effect, and type and bleeding risk of dental procedures. To assess this guideline a prospective observational study was developed. Patients on anticoagulation therapy with NOACs were referred to the Hematology unit of the General Hospital of Castellón (Spain). 21 NOAC dental patients were treated. The antithrombotic treatment was not found necessary to alter in any case. Only 2 patients showed prolonged moderate bleeding. NOAC patients are essential for assessing individual bleeding risk and don't need to be discontinued in most of dental procedures. Contrasting the prothrombin time, activated partial thromboplastin time and Anti-Xa tests and specific calibers are sufficient and safe tools for monitoring dental procedures on NOAC patients. This proposed clinic guideline in consensus with hematologists would allow dentists to manage these kind of patients with safety and efficiency.

Key Words: Anticoagulant drugs, Apixaban, Dabigatran, Rivaroxaban, oral surgery, dental

Introduction

The gradual increase in life expectancy involves a higher prevalence of cardiovascular disorders. These conditions, in particular atrial fibrillation, provoke an increased thromboembolic risk, making necessary the anticoagulant and/or antiplatelet therapy. For decades, the Vitamin K antagonists (VKAs): Acenocumarol and warfarin, have been the oral anticoagulants most commonly used. Also, antiplatelets agents have been used as an alternative in patients with special risks or contraindications[1]. VKAs present some disadvantages such as drug-drug and food-drug interactions and need frequent monitoring of its effectiveness[2], being far from could be considered as ideal anticoagulant.

Haremberg et al in 2008[3] defined the ideal anticoagulant as a drug with rapid onset of action, short half-life, predictable pharmacokinetics, predictable anticoagulant effect, oral administration, metabolism not mediated by isoenzyme CYP2C9 or VCOR1, antidote available and cost/effectiveness.

Recently, trying to avoid the drawbacks of the classic anticoagulants, novel oral anticoagulants (NOAC) have been introduced in the daily medical practices. They have different mechanism of action: Dabigatran acts directly inhibiting thrombin while Rivaroxaban and Apixaban affect factor Xa. NOAC present advantages over the classics VKAs: plasmatic pick in 2-4 hours, shorter half-lives, fewer drug interactions and no routine monitorization[4,5]. Nevertheless, the prescription cost is significantly higher than VKAs antagonists, being stated this fact in the Valencian community as reflected in table 1, moreover there is currently no standardized control test implanted in our country, and yet there is no established specific antidote[6]. However, there is still controversy regarding the management of patients undergoing dental procedures, making necessary to perform clinical guidelines.

The aim of this study is to design a based evidence guideline for management of dental procedures in patients on NOAC therapy and to evaluate its effectiveness from either odontological and hematologic spheres.

Material and methods

A literature review was performed searching in Pubmed-Medline data bases using as keywords: Dabigatran, Rivaroxaban, Apixaban, antihrombotic therapy, oral anticoagulants in combination with oral surgery, dental procedures and dental extractions.

A clinic guideline of management of patients undergoing dental procedures on new antithrombotic was proposed. Moreover, consensus on the systematic of study and monitoring of the dental patients was set with the Unit of Thrombosis and Hemostasis of the General Hospital of Castellón.

Proposed clinical guideline:

1. Evaluation of the thrombosis risk factors
2. Evaluation of the hemorrhagic risk factors
   a. Renal and hepatic function
   b. Dosage and type of antithrombotic treatment[7,8]. (Figures 1 and 2)
   c. Anticoagulant effect assessment[9]. (Table 2)
3. Bleeding risk procedure associated (table 3).
   a. Patients with low or moderate bleeding risk, we check in order to modify or not the anticoagulant therapy:
      i. Co-morbidity, age, weight and drug-drug interactions
      ii. Renal and hepatic function
      iii. Hematimetric control

   b. Patients with high risk bleeding dental procedures: stop anticoagulant therapy is advisable following these criteria:
      i. Normal renal function:
         - Low and moderate risk of thrombosis:
           a. Dabigatran: recommended to adjust the suspension to 2 half-lives.
           b.Rivaroxaban: 36h suspension
           c.Apixaban: 45h suspension

         - High risk of thrombosis:
           - Low Molecular Weight Heparin bridging therapy: starting 24 hours after interrupting the anticoagulant therapy. Giving the last dosis 12-24 hours before the dental procedure[10,11].

ii. Renal function impaired. We recommend to individualize the discontinuation depending on the creatinine clearance as the half-life of the anticoagulant significantly differs[7]. (Table 4).

4. Preoperative recommendations:

a. Surgery should be performed in the early morning. Preferably Monday or Tuesday in order to guarantee enough time to resolve any possible complication[12,13].

b. It is important to bear in mind the peak of action and the Half-life of each antithrombotic drug in order to plan the optimal moment to perform the dental procedure. The maximum concentration (peak) of these drugs is reached 2-3 hours after their administration, while the minimum concentration (trough) comes to prior the next intake. Hence, an excessively prolonged coagulation tests obtained prior to the next dose suggest an increased hemorrhagic risk. Table 5 shows the limits of the coagulation tests at trough related to a major risk of hemorrhage[7]. Table 6 refers the expected plasma concentrations of dabigatran and rivaroxaban after treatment[14].

5. Hemostatic local measures during the dental procedure[15-19].

a. Atraumatic surgery procedure

b. Use of local anesthetic with adrenaline

c. Carefully soft tissue management and suture with atraumatic needles, absorbable sutures and giving the least possible number of stitches in order to avoid excessive traumatism of the surgical zone

d. Local pressure with gauze packs, preferably saturated with tranexamic acid

e. Implementation of the following as deemed necessary:

i. Absorbable hemostatic dressings such oxidized cellulose (Surgicel®), collagen sponge (Haemocollagen®) or resorbable gelatin sponge (Spongostan®).

ii. Anti-fibrinolytic topical agents as 4,8% tranexamic acid mouthwash (10ml in mouth for 2 min) used 4 times a day for 2-5 days or 25% epsilon-aminocaproic acid (EACA) elixir

iii. Topical thrombin

iv. Fibrin sealants and analogues

6. A written list of general instructions should be given to the patients for the management of the clot in the postoperative period[20]:

   a. to look after the initial clot by resting while the local anesthetic wears off and the clot fully forms (2-3h)

   b. to avoid rinsing the 24 hours, not to suck hard to disturb the socket with the tongue or any foreign object, to avoid hot liquids and hard foods for the rest of the day

   c. to avoid chewing on the affected side until is clear that a stable clot has formed

   d. if bleeding continues or re-starts, to apply pressure over the socket using a clean gauze soaked with antifibrinolytics like tranexamic acid and make pressure for 20 minutes, and

   e. If bleeding does not stop the patient has to contact the dentist or the physician.

7. Although these drugs do not directly interact with non-steroidal anti-inflammatory drugs, both types of drug increase the risk of bleeding. It´s therefore advisable to avoid its use for pain management. Paracetamol and opioid medications are recommended alterantives[21].

8. Postoperative control during 2-3 hours to evaluate the presence of bleeding

9. The re-start of the anticoagulant therapy is recommended after 12h without bleeding

10. Review appointment 5-7 days[15].

11. There is no specific reversal agent for these anticoagulants. However, because of its short-mean-life, drug withdrawal and local hemostatic measures could reverse any pathological bleeding.

For life threatening bleeding, prothrombin complex concentrates (PCC) and/or frozen plasma (FFP) transfusions and hemodialysis (only for dabigatran) to neutralize NOAC may be considered [21]. In addition, if the drug intake was less than 4 hours, activated charcoal can be effective[23].

12. The high risk patients and/or impaired renal function must be referred to an hematologist

To assess this guideline a prospective observational study was developed. Patients on anticoagulation therapy with NOACs were referred to the Hematology unit of the General Hospital of Castellón (Spain). Medication management prior to dental procedures during the year 2013 were

analyzed. For the record and monitoring of the patients of this study, a special clinical history was drawn comprising demographic data, medical records, bleeding information, type of dental procedure, type and reason for anticoagulant therapy prescription and a 7-day follow-up of each patient.

Quantification of bleeding manifestations was based on objective clinical method according to its duration and the hemostatic measures needed to solve the bleeding. Accordingly, three levels of bleeding intensity were defined: mild (subsides in under 10 minutes with sterile gauze tamponade), moderate (subsides with tamponade plus local hemostatic treatment under 60 minutes) and severe (bleeding for over 60 minutes and requiring other medical or surgical management)[24]. The study was conducted in accordance with the Helsinki Declaration and the protocol was approved by the institutional review board of the General Hospital of Castellón; patients gave their informed consent to participate in the study in writing.

Results

Twenty-one patients were included, gender distribution was 11 males (53%) and 10 females (47%), and the mean age of 65 years (range 41-70 years old).

Eleven patients were treated with dabigatran (6 with 110mg and 5 with 150mg), 8 were treated with Rivaroxaban and 2 patients were on Apixaban therapy. Eighteen patients were on treatment for atrial fibrillation, 2 for deep venous thrombosis and one for pulmonary embolism. Two patients presented no severe renal impaired function.

The dental procedures performed were all considered medium bleeding risk consisting in 21 simple extractions (<3 teeth), 3 soft tissue biopsy (<2cm), and 2 subgingival prophylaxis of 2 quadrants. Thus, no modification of the antithrombotic treatment was required.

Analytical studies performed prior the next dose of antithrombotic intake (rough), were within normal limits in the various specific test analyzed (PT [prothrombin time] and anti-Xa for Apixaban and Rivaroxaban; and aPTT [activated partial thromboplastin time] for Dabigatran).

There was no evidence of significant bleeding. Only 2 patients (9,5%) shown prolonged bleeding considered moderate stopping within 60 minutes with local hemostatic measures. One of them was related to multiple pathology.

Discussion

Due to the recent incorporation of Dabigatran, Rivaroxaban and Apixaban to the medical practice, clinical experience on management of bleeding during dental procedures is still limited. In our knowledge, the RE-LY randomized trial[25] published on 2012 is the only study that has evaluated bleeding risk from dental procedures in patients under dabigratran therapy. In this study Healey et al found no statistically significant difference in periprocedural bleeding risk in 4.591 patients treated with either warfarin or dabigatran. The followed protocol consisted in discontinuing dabigatran therapy 24h before surgery or procedures deemed to be associated with a low risk of bleeding. Moreover, during follow-up the management for patients having surgery with high risk of bleeding was changed from discontinuations 24h preprocedurally depending on renal function, as follows: discontinuation at least 5 days before the procedure for those with a creatinine clearance <30ml/min. However, although dental procedures were included in this analysis, the authors did not provide any further details about the dental procedures performed.

Recently, Romond et al[26] in 2013 described a case report of a patient on dabigatran undergoing 8 surgical extractions, alveoloplasty and tuberosity reduction. Following the guidelines prescribed by Van Ryn et al[7], the anticoagulant therapy was held the night before surgery and resumed the day after. Adverse outcomes were not observed during procedure or in a 7-month follow-up. These findings are in agreement with the RE-LY study suggesting that due to the short-life of dabigatran, this drug can be temporarily discontinued 24 h prior to elective oral surgery always with consent of the physician and restarted the following day resulting in minimal complications.

It´s important to bear in mind that the risk of thrombosis associated with temporality discontinuing anticoagulants prior to dental surgery, although small, is potentially fatal. The study of Wahl et al[27] on 493 patients undergoing dental procedures with anticoagulant therapy withdrawn specifically for surgery, found 1% of serious embolic complications (n=5/493). Among them, 4 were fatal comprising one fatal cerebral embolism, one fatal myocardial infarction, one fatal cerebral thromboembolism and another patient whose death was also caused by a thromboembolism but no other data are available about it.

Studies as Davis´ et al[21] suggest that in patients on new antithrombotic therapy undergoing minor oral surgery procedures such as minor extraction, it could be assumed that the risk of a major bleeding event will be similar to that of a patient with an INR between 2.0 and 3.0. Therefore, although the risk of

bleeding in these cases is increased, providing appropriate local hemostatic measures should successfully controlled any hemorrhagic complication when performing low risk dental procedures without discontinuing anticoagulant therapy. Otherwise, in high risk of bleeding dental procedures the interruption of new anticoagulant therapy must be considered and, in case of its withdrawn, renal function must be appraised. Also the review performed by Hong et al in 2013[15], suggest that owing to Dabigatran´s pharmacologic profile, the drug doesn't need to be discontinued for most dental procedures. Notwithstanding, in patients with comorbidities or undergoing high risk dental procedures it may be discontinued 24-46 hours pre-operatively and re-started 24 hours post-operatively, always in accordance with the patient´s hematologist. For factor X inhibitors, most author opinions propose that similar recommendations for dabigatran should be applicable to this class of drug.

The results obtained in the present study are in agreement with these researchers, showing no severe bleeding complication following moderate risk dental procedures in 21 patients attended without modifying new antithrombotic therapy. Only 2 patients (9,5%) shown prolonged bleeding considered moderate range which stopped within 60 minutes with local hemostatic measures.

Since there is no specific antidote for these anticoagulants, the preoperative assessment of the bleeding risk becomes essential to dismiss as much as possible posterior hemorrhagic complications. Regarding the monitoring of anticoagulants levels, it is important to take into consideration the delay between the last intake of the drug and the blood sampling, as assays are influenced proportionally to their concentrations[28].

The tests usually used to determine anticoagulant effects include activated partial thromboplastin time (aPTT), Thrombin time (TT), ecarin clotting time (ECT), INR, Hemoclot (diluted thrombin clotting time) and anti-Xa chromogenic. The widely used for monitoring VKAs therapy and dosage planning, INR, has shown little effectiveness on the assessment of these new anticoagulants[7] aPTT provides a qualitative indication of the anticoagulation although it is not suitable for precise quantification of its effect, especially at high concentrations. TT has shown a linear dose-response relationship with these drugs but current test for its determination are not well standardized. The study of Dager et al in 2012 [29] showed a comparison between PT, aPTT and TT revealing TT as the most sensitive test for detecting low levels of dabigatran but it tended to be overly sensitive. Moreover, PT sensitivity varies depending on different thromboplastins, being considered the best one the Neoplastin (Diagnostic Stago France). Currently, the

HEMOCLOT (HYPHEN BioMed, France) assay is performed in few specialized centers as a modified (diluted) thrombin time provided with Dabigatran calibrators giving a highly accurate estimation of this drug concentrations[26]. ECT test (based on snake venom) has been reported a proper method to assess bleeding risk allowing the direct measurement of the activity of direct thrombin inhibitors but this test is not readily available clinically[7,15]. Also Rivaroxaban and Apixaban have been reported to slightyly prolong PT and aPTT but with variability between reagents[28]. However, the best test reported to monitoring the anticoagulant effect of activated factor X inhibitors (as well as LMWH) is an anti-factor Xa chromogenic assay[6,30] although diagnostic laboratories would need validated to adapt their anti-X assays for these drugs[31]. Nevertheless, there are still some evidence gaps regarding the role of these laboratory testing procedure for surveillance and management of adverse events, including persisting bleeding from a surgical procedure, associated with this new antithrombotics[32]. Despite, a better standardization of testing is required, currently the laboratory systematic control of new antithrombotics is based on the application of the following tests for the different NOACs: for the dabigatran monitoring, the aPTT, TT, TT diluted and ECT are the election tests, while for the factor Xa inhibitors, are the PT and anti-factor Xa. The results of these tests will depend on the antithrombotic type, its dosage, last intake time, half-life and factors that can affect its pharmacokinetics.

Conclusions

Based on the current literature and in the results obtained in this study, NOACs don't need to be discontinued in most of dental procedures labeled as mild to moderate. However, the existence of a consensus guide with the hematologist is essential for assessing individual risk of thrombosis or significant bleeding and planning the dental procedure.

Currently, contrasting the PT, aPTT and Anti-Xa tests in each laboratory and the use of specific calibers have been shown, in this study, as sufficient and safe tools for monitoring dental procedures on antithrombotic treatment patients.

For Rivaroxaban and Apixaban, the election test is the chromogenic Anti-Xa,. However, in case of dabigatran, it would be ECT or HEMOCLOT, but they are not still standardized, therefore the actual test commonly used is aPTT, whose normal values indicate a decreased hemorrhagic risk.

Even the reduced number of patients of this study, the efficacy of the proposed guideline it's shown. In addition our results are in accordance with the literature review performed.

The continuation of this analysis with further evaluated cases in the dental setting will allow us to confirm these results.

Competing interests: None declared

Funding: None

Ethical approval: The study was approved by the local institutional review board. The principles outlined in the Declaration of Helsinki were followed.

Acknowledgements

I affirm that the all authors have seen and agreed to the submitted version of the paper and their inclusion of names as co-authors.

References

1. European Heart Rhythm Association; European Association for Cardio-Thoracic Surgery, Camm AJ, Kirchhof P, Lip GY, Schotten U, Savelieva I, Ernst S, Van Gelder IC, Al-Attar N, Hindricks G, Prendergast B, Heidbuchel H, Alfieri O, Angelini A, Atar D, Colonna P, De Caterina R, De Sutter J, Goette A, Gorenek B, Heldal M. et al. Guidelines for the management of atrial fibrillation: the task force for the management of atrial fibrillation of the European Society of Cardiology (ESC). Eur Heart J. 2010; 31:2369-429.
2. Mingarro-de-León A, Chaveli-Lopez B. Alternative to oral dicoumarin anticoagulants: considerations in dental care. J Clin Exp Dent.2013; 5:273-8.
3. Haremberg J, Wehling M. Current and future prospects for anticoagulant therapy: inhibitors of factor Xa and factor IIa. Semin Thromb Haemost. 2008;39:57.
4. Fakhri HR, Janset SJ, Jackson EA, Baird AE, Dinnocenzo R, Meurman JH. Tutorial in oral antithrombotic therapy: Biology and dental implications. Med Oral Patol Oral Cir Bucal,2013;1:18:461-72.
5. Little JW. New oral anticoagulants: will they replace warfarin?. Oral Sur Oral Med Oral Pathol Oral Radiol 2012; 113:575-80.
6. Siegal DM, Crowther MA. Acute management of bleeding in patients on novel oral anticoagulants. Eur Heart J. 2013;34:489-498.
7. Van Ryn J, Stangier J, Haertter S, Liesenfeld KH, Wienen W, Feuring M, Clemens A. dabigatran-etexilate- a novel, reversible, oral direct thrombin inhibitor: interpretation of coagulation assays and reversal of anticoagulant activity. Thromb Haemost. 2010;103:1116-27.
8. Samama MM, Contant G, Spiro TE, Perzborn E, Le Flem L, Guinet C, Gourmelin Y, Rhode G, Martinoli JL. Laboratory assessment of rivaroxaban: a review. Thromb J 2013; 3:11.
9. Baglin T. The role of the laboratory in treatment with new oral anticoagulants. J Thromb Haemost 2013; 11 :122–8
10. LLau JV, Ferrandis R, Castillo J, de Andrés J, Gomar C, Gómez-Luque A, Hidalgo F, Torres LM; en representación de los participantes en el foro de consenso de la ESRA-España sobre "Fármacos que alteran la hemostasia". Management of direct action oral anticoagulants in the peri-operative period and invasive techniques. Rev Esp Anestesiol Reanim 2012;59:321-30.

11. Gogarten W, Vandermeulen E, van Aken H, Kozek S, Llau JV, Samama CM; European Society of Anaesthesiology. Regional anaesthesia and antithrombotic agents: recommendationsof the European Society of Anaesthesiology. Eur J Anaesthesiol 2010;27:999-1015.
12. Jimenez Y, Poveda R, Gavaldá C, Margaix M, Sarrión G. an update on the managemnet of anticoagulated patients programmed for extractions and surgery. Med Oral Patol Oral Cir Bucal. 2008;13:176-9.
13. Firriolo FJ, Hupp WS. Beyond warfarin: the new generation of oral anticoagulants and their implications for the management of dental patients. Oral Surg Oral Med Oral Pathol Oral Radiol. 2012;113:431-41.
14. Tripodi A. The laboraty and the direct oral anticoagulants. Blood 2013. 16;12:4032-5.
15. Hong CH, Islam I. Anti-Thrombotic Therapy: Implications for invasive Outpatient Procedures in Dentistry. J Blood Disorders Transf 2013;4:6.
16. Bacci C, Maglione M, Fqavero L, Perini A, Di Lenarda R, Berengo M, Zanon E. Management of dental extraction in patients undergoing anticoagulant treatment. Results from a large, multicentre, prospective, case-control study. Thromb Haemost. 2010;104:972-5.
17. Scully C, Wolff A. Oral surgery in patients on anticoagulant therapy. Oral surg Oral Med Oral Pathol Oral Radiol Endod 2002;94:57-64.
18. Kassab MM, Radmer TW, Glore JW, Visotcky A, Robertson J, Degroot B. A retrospective review of clinical international normalized ratio results and their implications. J Am Dent Assoc 2011; 142:1252-7.
19. Aframian DJ, Lalla RV, Peterson DE. Management of dental patients taking common hemostasis-altering medications. Oral Surg Oral Med Oral Pathol Oral Radiol Endod. 2007;103:1-11.
20. Scully C, Cawson RA. Medical problems in dentistry. 1998, 4th ed, Wright BButter Worth-Heinemann, Oxford 49-100.
21. Davis C, Robertson C, Shivakumar S, Lee M. Implications of Dabigatran, a Direct Thrombin Inhibitor, for Oral Surgery Practice. J Can Dent Assoc 2013;79:74.
22. Pollack CV Jr. manging bleeding in anticoagulated patients in the emergency care setting. J Emerg Med. 2013. 45:467-77.

23. Kaatz S, Kouides PA, García DA, Spuropolous AC, Crowther M, Douketis JD, Chan AK, James A, Moll S, Ortel TL, Van Cott EM, Ansell J. Guidance on the emergent reversal oral thrombin and factor Xa inhibitors. Am J Hematol. 2012;87:748.

24. Cañigral A, Silvestre FJ, Cañigral G, Alós M, García-Herraiz A, Plaza A. Evaluation of bleeding risk and measurement methods in dental patients. Med Oral Patol Oral Cir Bucal 2010. 1;15:863-8.

25. Healey JS, Eikelboom J, Douketis J, Wallentin L, Oldgren J, Yang S, Themeles E, Heidbuchel H, Avezum A, Reilly P, Connolly SJ; Yusuf S, Ezekowitz M. Preiprocedural bleeding and Thromboembolic events with Dabigatran compared with Warfarin: results from the randomized evaluation of long-term anticoagulation therapy (RE-LY) Randomized Trial. Circulation 2012;126:343-348.

26. Romond KK, Miller CS, Henry RG. Dental management considerations for a patient taking dabigatran etexilate: a case report. Oral Sur Oral Med Oral Pathol Oral Radiol 2013:116:191-5.

27. Wahl MJ. Dental surgery in anticoagulant patients. Arch Intern Med 1998;158:1610-6.

28. Douxfils J, Chatelain C, Chatelain B, Dongé JM, Mullier F. Impact of apixaban on routine and specific coagulation assays: a practical laboratory guide. Thromb Haemost 2013;110:283-294.

29. Dager WE, Gosselin RC, Kitchen S, Dwyre D. Dabigatran effects on the international normalized ratio, activated partial thromboplastin time, thrombin time and fibrinogen: a multicenter, in vitro study. Ann Pharmacother 2012;46:1627-1636.

30. Thomas TF, Ganetski V, Spinler SA. Rivaroxaban: an oral factor Xa inhibitor. Clin Ther 2013;35:4-27.

31. Ward C, Conner G, Donnan G, Gallus A, McRae S. Practical management of patients on apixaban: a consensus guide. Thromb J 2013;31;11-27.

32. Di Minno A, Spadarella G, Prisco D, Franchini M, Lupoli R, Di Minno MN. Clinical judgment when using coagulation test during direct oral anticoagulant treatment. A concise review. Semin Thromb Hemost 2013; 39:840-6.

Figure legends

Figure 1. Assessment of the Dabigatran anticoagulant effect.

Figure 2. Assessment of the Rivaroxaban and Apixaban anticoagulant effect.

Tables

Table 1. Utilization indicators and costs of antithrombotic therapy in the Valencian Community (Spain). 2012 and 2013

Active principle	Prescriptions		Drug Packs		Costs	
	2012	2013	2012	2013	2012	2013
ACENOCUMAROL	721.792	731.034	721.792	731.034	1.151.630 €	1.273.911 €
WARFARINA	20.819	22.131	20.819	22.131	53.263 €	56.058 €
DABIGATRAN	26.709	38.479	26.709	38.479	2.227.146 €	3.263.093 €
RIVAROXABAN	4.874	24.079	4.874	24.079	535.886 €	1.900.103 €
APIXABAN	479	1.790	479	1.790	47.787 €	154.570 €

Regional Ministry of Health and Consumer Affairs of the Valencian community 2013.

Table 2. Anticoagulant effect assessment

Test	Thrombin inhibition	Clinical utility	FXa inhibibtion	Utilidad clínica
PT	++	**No**	+++	**Qualitative**
INR	**not applicable**	**No**	**not applicable**	**No**
APTT	+++	**Qualitative**	+	**Uncertain**
TT	++++	**limited***	**not affected**	**No**
TT diluted (Hemoclot)	+++	**quantitative**	**not affected**	**No**
Ecarin	++	**quantitative**	**not affected**	**No**
Chromogenic Anti-Xa	**not affected**	**No**	+++	**Quantitative**
Fibrinogen	**not affected**	**No**	**not affected**	**No**
D-D	**not affected**	**No**	**not affected**	**No**
Reptilase	**not affected**	**No**	**not affected**	**No**
RVV	++	**No**	++	**No**

Table 3. Bleeding risk procedures in dentistry.

	Low risk procedures	Medium risk procedures	High risk procedures
General procedures	• Local anesthetic infiltration	• Local anesthesia nerve block	
Oral surgery		• Simple extractions ≤3 teeth • Soft tissue biopsy ≤2cm in size • Placement of single implant • Surgery lasting <45min	• Multiple extractions >3 teeth • Surgical extractions requiring raising of periosteal flap and bone removal • Soft tissue biopsy >2cm • Osseous biopsy • Removal of torus • Placement of multiple implants • Surgery lasting >45min
Periodontology	• Supragingival prophylaxis	• Subgingival prophylaxis 1 or 2 quadrants) • Ultrasonic scaling • Localized gingival surgery≤3 teeth	• Full mouth subgingival prophylaxis • Generalized gingival surgery
General dentistry	• Placement of rubber dam • Restorations • Crown preparation • Root canal therapy • Prosthetic rehabilitation of implants • Certain orthodontics procedures (band setting and removal)		• Endodontic surgery involving osseous manipulation

Table 4. Direct anticoagulant suspension time recommendations according to creatinine clearance value and surgery hemorrhagic risk

Renal function Creatinine Clearance	Estimated half-life (h.)	Time from last drug dose to surgery Standard bleeding risk	High bleeding risk
DABIGATRAN			
>80 ml/min	**13**	**24h**	**48h**
>50 ≤80 ml/min	**15**	**24-48h**	**3 days**
>30 ≤50 ml/min	**18**	**≥48h (48-72h)**	**4 days**
RIVAROXABAN			
>30 ml/min.	**12**	**24h**	**2 days**
<30 ml/min.	**Unknown**	**2 days**	**4 days**
APIXABAN			
>30 ml/min.	**12**	**≥24h**	**≥48h**
<30 ml/min.	**Unknown**	**unknown**	**Unknown**

Table 5. Limits of the coagulation tests at trough (10-16h posterior to dabigatran administration) related to a major bleeding risk.

Test	Value at trough
TTd (ng/mL)	**>200**
TCE (x times the upper limit of normal)	**>3**
APTT (x times the upper limit of normal)	**>2**

Table 6. Expected plasma concentrations of dabigatran and rivaroxaban after treatment.

Drug	C peak (range)	C trough (range)
Dabigatran	175ng/mL (117-275ng/mL)	91ng/mL (61-143ng/mL)
Rivaroxaban	215ng/mL (22-535ng/mL)	32ng/mL (6-239ng/mL)

Figure(s)

Figure 1. Assessment of the Dabigatran anticoagulant effect.

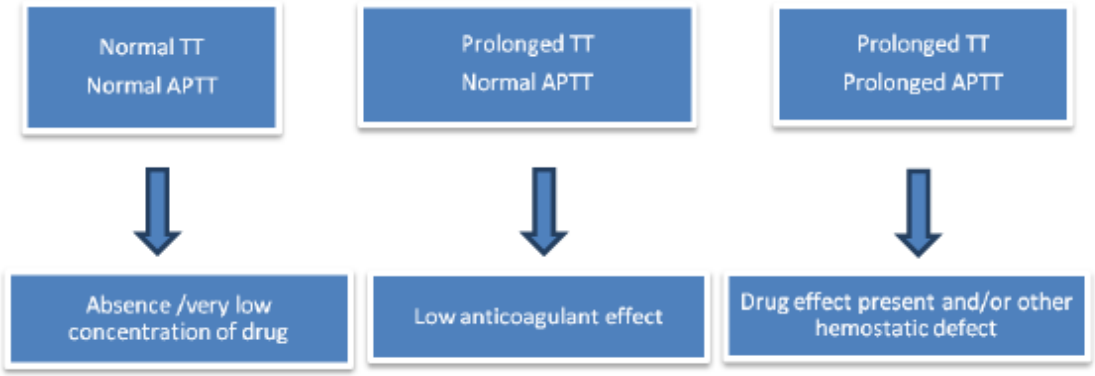

Figure(s)

Figure 2. Assessment of the Rivaroxaban and Apixaban anticoagulant effect.

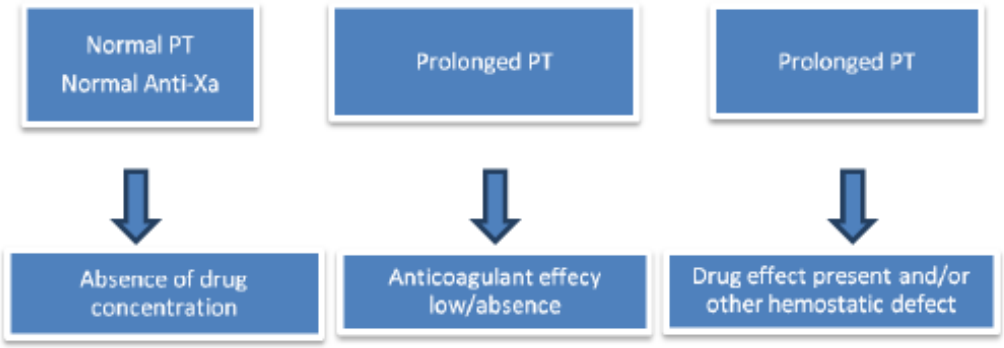

El artículo aquí presentado ha sido enviado para su publicación en la siguiente revista internacional: International Journal of Oral & Maxillofacial surgery, y actualmente se encuentra en fase de revisión.

A continuación se adjunta el e-mail de confirmación con el número de referencia asignado.

Ms. Ref. No.: IJOMS-D-14-00353
Title: CONSENSUS CLINICAL GUIDELINES FOR DENTAL MANAGEMENT OF PATIENTS ON NEW ANTITHROMBOTIC THERAPY. CLINICAL EXPERIENCE AND REVIEW OF THE LITERATURE
International Journal of Oral & Maxillofacial Surgery

Dear Dr. Cañigral,

Your submission entitled "CONSENSUS CLINICAL GUIDELINES FOR DENTAL MANAGEMENT OF PATIENTS ON NEW ANTITHROMBOTIC THERAPY. CLINICAL EXPERIENCE AND REVIEW OF THE LITERATURE" has been assigned the following manuscript number: IJOMS-D-14-00353.

You may check on the progress of your paper by logging on to the Elsevier Editorial System as an author. The URL is http://ees.elsevier.com/ijoms/. Your username is Your username is: carol20.

If you need to retrieve password details,
please go to: http://ees.elsevier.com/ijoms/automail_query.asp

Thank you for submitting your work to this journal.

Kind regards,

Jacqui Merrison
Editorial Office

3.CONSIDERACIONES EN EL ÁMBITO ORTODÓNCICO

Como hemos comentado anteriormente, existe una elevada prevalencia de pacientes en tratamiento crónico con anticoagulantes orales. Debido al progresivo aumento de demanda de tratamiento ortodóncico entre la población adulta, es cada vez más probable encontrarnos con pacientes de este tipo en la consulta. Por este motivo es necesario conocer las implicaciones que estos tratamientos pueden tener en el campo de la ortodoncia.

Hasta ahora el manejo de los pacientes anticoagulados estaba totalmente protocolizado gracias a la posibilidad de control del efecto anticoagulante de la warfarina y el acenocurmarol mediante el INR. Sin embargo, la reciente incorporación de nuevos antitrombóticos, hace necesaria la elaboración de guías clínicas que faciliten el manejo de estos pacientes en los distintos ámbitos, entre ellos la ortodoncia.

A continuación presentamos una tabla que clasifica los diferentes procedimientos odontológicos en función del riesgo de sangrado.

Tabla 1. Clasficación de los diferentes procedimientos odontológicos según el riesgo de sangrado.

	Bajo riesgo	Riesgo medio	Alto riesgo
Procedimientos Generales	• Infiltración anestésica local	• Bloqueo anestésico regional	
Cirugía oral		• Extracción simple ≤3 dientes • Biopsia tejidos blandos ≤2cm • Implante unitario • Cirugía <45min	• Extracción >3 dientes • Extracciones quirúrgicas • Biopsia tejidos balndos >2cm • Biopsia ósea • Extirpación torus • Implantes múltiples • Cirugía >45min
Periodoncia	• Profilaxis supragingival	• Profilaxis subgingival (1 o 2 cuadrantes) • Curetajes con ultrasonidos • Cirugía gingival localizada ≤3 dientes	• Profilaxis subgingival completa • Cirugía gingival generalizada
Odontología general	• Dique de goma • Restauraciones • Tallado • Endodoncias • Prótesis fija sobre implantes		• Cirugía endodóntica con ostectomía
Ortodoncia	• Colocación y retirada de bandas	• Colocación de micro-implantes	• Fenestración para tracción de dientes incluidos • Cirugía ortognática

Aunque la ortodoncia es considerada una especialidad poco invasiva, en numerosas ocasiones requiere de abordajes que pueden constituir un riesgo de sangrado.

Son numerosos los casos en los que están indicadas las extracciones para poder solucionar problemas de apiñamiento o discrepancias sagitales o verticales. Estas suponen un riesgo medio de sangrado siempre y cuando los dientes a extraer no estén incluidos y se realicen un máximo de 3 extracciones por sesión.

La colocación de micro-implantes muy utilizados actualmente como elementos de anclaje esquelético también constituiría un procedimiento de riesgo medio de sangrado, resultando conveniente no colocar más de 3 por sesión y preferiblemente en no más de dos cuadrantes por visita.

Por otro lado, la realización de gingivectomías, tanto localizadas como generalizadas, son procedimientos de riesgo medio o elevado de sangrado respectivamente, que frecuentemente son necesarios en pacientes en tratamiento ortodóncico debido a las hiperplasias gingivales que pueden producirse en respuesta a la mayor presencia de placa por la mayor dificultad para la higiene y/o a una mayor predisposición individual. En estos casos se recomienda principalmente la prevención insistiendo en la higiene oral del paciente, y en caso de necesitar la gingivectomía, realizarla en varias sesiones tratando como máximo dos cuadrantes por sesión para minimizar el riesgo de sangrado.

Asimismo, es muy frecuente la necesidad de extraer cordales u otros dientes incluidos previa o posteriormente al tratamiento ortodóncico. Este procedimiento es considerado de alto riesgo de sangrado, al igual que la fenestración de dientes incluidos para su posterior tracción ortodóncica al arco, si es necesaria una ostectomía. En estos casos se recomienda realizar la extracción del modo más conservador posible, siendo cuidadosos con los tejidos blandos y realizando una ostectomía lo más conservadora posible.

Las cirugías ortognáticas llevadas a cabo para corregir discrepancias esqueléticas severas son consideradas procedimientos de alto riesgo de sangrado. En estos casos debe

valorarse seriamente la relación riesgo/beneficio y de no considerarse indispensable, optar por otro tipo de tratamiento más conservador.

En todos los pacientes en tratamiento con NOAC y especialmente en aquellos que van a ser sometidos a procedimientos considerados de medio y alto riesgo de sangrado es necesario realizar una evaluación de los factores de riesgo tromboembólico y hemorrágico, la función renal y hepática, la dosis y tipo de tratamiento antitrombótico y el estado anticoagulante del paciente. Es fundamental la comunicación con el hematólogo responsable del paciente para planificar de forma conjunta el procedimiento, valorando la necesidad de interrumpir o modificar la terapia anticoagulante según las características de cada paciente y el procedimiento odontológico necesario[10].

Para los procedimientos de bajo o medio riesgo de sangrado se valorará la necesidad de interrumpir o modificar el tratamiento anticoagulante en función de la presencia de comorbilidades, la edad, el peso, las posibles interacciones farmacológicas, los resultados de la función renal y hepática y del control hematimétrico.

Sin embargo en los procedimientos de elevado riesgo de sangrado se modificará el tratamiento anticoagulante de la siguiente manera:

Si la función renal es normal y el riesgo de trombosis es bajo o moderado:

- Dabigatrán: se recomienda ajustar su suspensión a dos vidas medias.
- Rivaroxaban: suspensión 36 horas
- Apixaban: suspensión 45 horas

Si la función renal es normal pero el riesgo de trombosis es elevado se iniciará una terapia puente con heparina de bajo peso molecular, comenzando su administración 24 horas después de interrumpir el tratamiento anticoagulante y dando la última dosis 12-24 horas antes del tratamiento odontológico.

Por otro lado, si la función renal se encuentra alterada deberá individualizar cada caso dependiendo el tiempo de interrupción del tratamiento del tiempo de aclaramiento de la creatinina para cada anticoagulante[11], según se muestra en la siguiente tabla:

Función renal (Cr/Cl)	**Vida media estimada (h)**	**Tiempo de la última dosis a Cx**	
		Riesgo sangrado estándar	Alto riesgo sangrado
DABIGATRÁN			
>80ml/min	13	24h	48h
>50≤80ml/min	15	24-48h	3 días
>30≤50ml/min	18	≥48h (48-72h)	4 días
RIVAROXABAN			
>30ml/min	12	24h	2 días
<30ml/min	Desconocido	2 días	4 días
APIXABAN			
>30ml/min	12	≥24h	≥48h
<30ml/min	Desconocido	Desconocido	Desconocido

Una vez planificada la modificación, interrupción o no suspensión de la terapia anticoagulante se deberá planificar el procedimiento odontológico. En estos casos, debido a la alta probabilidad de que surja alguna complicación de tipo hemorrágico es aconsejable la realización de estos procedimientos en las primeras horas del día y a ser posible los primeros días de la semana, para garantizar un mejor control de las adversidades.

También es importante tener en cuenta el pico de acción y la vida media de cada antitrombótico, especialmente en aquellos casos en los que el anticoagulante no va a ser

modificado. Generalmente, el mayor pico de acción de estos medicamentos se alcanza a las 2-4 horas de su ingesta, mientras que el valle, o zona de menor acción se encuentra cerca la siguiente toma[12]. Será preferible, por tanto, realizar cualquier procedimiento susceptible de sangrado siempre en el periodo de tiempo más cercano al valle para minimizar en la medida de lo posible el sangrado.

Por supuesto, en estos casos es sumamente aconsejable ser lo más cuidadosos posibles en los procedimientos, teniendo especial delicadeza en el manejo de los tejidos blandos, siendo lo menos traumáticos posible y ayudándonos de medidas hemostáticas locales como el ácido tranexámico (en enjuague o en compresión con gasa) ,el uso de geles de fibrina o de esponjas de celulosa oxidizada según el tipo de procedimiento. También es altamente recomendable entregarle al paciente un listado con las instrucciones a seguir para evitar complicaciones[13,14].

Aunque estos NOACS no interaccionan con los antiinflamatorios no esteroideos, no se considera conveniente su prescripción debido a que también aumentan por si mismos el riesgo de sangrado. Se recomienda, al igual que en los pacientes en tratamiento antiagregante o anticoagulante tradicional, si es necesario, tomar paracetamol para el control del dolor postoperatorio.

Generalmente se recomienda controlar al paciente a las 2-3 horas del procedimiento odontológico, y contactar con él durante la semana para asegurarnos de que no se produce ningún sangrado recurrente.

Como hemos comentado anteriormente, no existe ningún antídoto específico para estos nuevos antitrombóticos. Sin embargo, en casos de sangrados profusos con riesgo vital se puede considerar la administración de complejos concentrados de trombina, plasma congelado, transfusiones, hemodiálisis (sólo en el caso de Dabigatrán) o si el tiempo de ingesta del medicamento es menor a 4 horas el carbono activado puede resultar efectivo[15,16].

El conocimiento y la incorporación de esta guía de práctica clínica para el manejo odontológico de los pacientes en tratamiento con NOAC a las clínicas dentales permitirá al ortodoncista tratar de forma más segura y eficaz a este tipo de pacientes, minimizando las posibles complicaciones derivadas de su anticoagulación.

A pesar del reducido número de pacientes de este estudio, la eficacia de la guía clínica propuesta para el manejo dental de los pacientes en tratamiento con los nuevos anticoagulantes orales ha sido mostrada. Asimismo los resultados obtenidos concuerdan con la revisión bibliográfica realizada.

La continuación de este estudio con la inclusión de un mayor número de pacientes incorporando distintos procedimientos dentales nos permitirá confirmar estos resultados.

4.BIBLIOGRAFÍA

1. Bravo LA. (2003). Naturaleza de la maloclusión y justificación del tratamiento ortodóncico. Manual de Ortodoncia, Bravo LA, pp. (25-52). Editorial Síntesis. Madrid.
2. Preoteasa CT, Lonescu E, Preoteasa E, Comes CA, Buzea MC, Gramescu A. Orthodontically induced root resorption correlated with morphological characteristics. Rom J Morphol Embriol 2009;50:257-62.
3. Zahroski J. Optimizing orthodontic treatment in patients taking bisphosphonates for osteoporosis. Am J Orthod Dentofacial Orthop 2009;135:361-74.
4. Borromeo GL, Tsao CE, Darby IB, Ebeling PR. A review of the clinical implications of bisphosphonates in dentistry. Aust Dent J 2001;56:2-9.
5. Ghonoeima AA, Allam ES, Zunt SL et al. Bisphosphonates treatment and orthodontic considerations. Orthod Craniofac Res 2010;13:1-10.
6. Schwarz S, Joseph C, Iera D, Vu DD. Bisphosphonates, osteonecrosis, osteogenesis imperfect and dental extractions: a case series. J Can Dent Assoc 2008;74:537-542.
7. Douketis JD, Spyropoulos AC, Spencer FA et al. Perioperative management of antithrombotic therapy. Antithrombotic therapy and prevention of thrombosis, 9th ed: American College of Chest Physiscians evidence-based clinical practice guidelines. Chest 2012;141(2)Suppl:e326-350.
8. Davis C, Robertson C, Shivakumar S et al. Implications of Dabigatran, a direct thrombin inhibitor, for oral surgery practice. J Can Dent Assoc 2013;79;d74.
9. Hong CH, Islam I. Anti-Thrombotic therapy: implications for invasive outpatient procedures in dentistry. J Blood Disoredrs Transf 2013, 4:6.
10. Arrieta-Blanco JJ, Oñate-Sánchez R, Martínez López F. Inherited, congenital and acquired disorders by hemostasis (vascular, platelet & plasmatic phases) with repercusions in the therapeutic oral sphere. Med Oral Patol Oral Cir Bucal. 2014. 1;19(3):e280-8.
11. Fakhri HR, Janset SJ, Jackson EA, Baird AE, Dinnocenzo R, Meurman JH. Tutorial in oral antithrombotic therapy: Biology and dental implications. Med Oral Patol Oral Cir Bucal,2013;1:18:461-72.

12. Martínez-Lopez F, Oñate-Sánchez R, Arrieta-Blanco JJ et al. Clinical diseases with thrombotic risk and their pharmacologycal treatment: How do they change the therapeutic attitude in dental treatments. Med Oral Patol Oral Cir Bucal. 2013. 1;18(6):e888-95.
13. Ferrandis R, Castillo J, de Andrés J et al. The perioperaitive management of new direct oral anticoagulants: A question without answers. Thromb Haemost 2013;110:512-522.
14. Spyropoulos AC, Douketis JD. How I treat anticoagulated patients undergoing an elective procedure or surgery. Blood 2012;120(15):2954-2962.
15. Ward C, Conner G, Donnan G et al. Practical management of patients on apixaban: a consensus guide. Thromb J 2013.31; 11(1):27.
16. Healey JS, Eikelboom J, Douketis J et al. Periprocedural bleeding and thromboembolic events with Dabigatrna compared with Warfarin: Results from the Randomized evaluation of long-term anticoagulation therapy (RE-LY) Randomized Trial. Circulation 2012;126:343-348.

5. ANEXOS

ANEXO 1.

PROTOCOLO DE ACTUACIÓN PARA EL MANEJO DENTAL DE PACIENTES EN TRATAMIENTO CON NUEVOS ANTICOAGULANTES ORALES

EVALUACIÓN PREOPERATORIA DE:

- Factores de riesgo trombótico
- Factores de riesgo hemorrágico
    - Función renal y hepática
    - Tipo y dosis de NOAC
    - Efecto anticoagulante: evaluado mediante la realización de los siguientes tests:

Test	Dabigatran	Utilidad clinica	Rivaroxaban/ Apixaban	Utilidad clínica
TP	++	**No**	+++	**Cualitativa**
APTT	+++	**Cualitativa**	+	**Incierta**
TT	++++	**Limitada***	**No afecteda**	**No**
TT diluido (Hemoclot)	+++	**Cuantitativa**	**No afecteda**	**No**
Ecarina	++	**Cuantitativa**	**No afecteda**	**No**
Anti-Xa Cromogénico	**No afecteda**	**No**	+++	**Cuantitativa**
RVV	++	**No**	++	**No**

- Tipo de procedimiento dental en función al riesgo de sangrado

	Bajo riesgo	Riesgo medio	Alto riesgo
Procedimientos Generales	• Infiltración anestésica local	• Bloqueo anestésico regional	
Cirugía oral		• Extracción simple ≤3 dientes • Biopsia tejidos blandos ≤2cm • Implante unitario • Cirugía <45min	• Extracción >3 dientes • Extracciones quirúrgicas • Biopsia tejidos balndos >2cm • Biopsia ósea • Extirpación torus • Implantes múltiples • Cirugía >45min
Periodoncia	• Profilaxis supragingival	• Profilaxis subgingival (1 o 2 cuadrantes) • Curetajes con ultrasonidos • Cirugía gingival localizada ≤3 dientes	• Profilaxis subgingival completa • Cirugía gingival generalizada
Odontología general	• Dique de goma • Restauraciones • Tallado • Endodoncias • Prótesis fija sobre implantes		• Cx endodóntica con ostectomía
Ortodoncia	• Colocación y retirada de bandas	• Colocación micro-implantes	• Fenestración dientes incluidos • Cx ortognática

PAUTA DE ACTUACIÓN

Para procedimientos odontológicos de riesgo de sangrado leve y moderado **<u>no es necesario modificar</u>** el tratamiento si:

- Control hematimétrico normal
- Función renal y hepática normales
- Valorar edad, peso, comorbilidades e interacciones con otros medicamentos

Para procedimientos dentales de alto riesgo es necesario **<u>interrumpir</u>** el tratamiento:

- Función renal normal:
    - Riesgo de trombosis bajo/moderado:
        - Dabigatrán: ajustar suspensión a 2 vidas medias
        - Rivaroxaban: 36h
        - Apixaban: 45h

- Riesgo de trombosis alto: HBPM

- Función renal alterada: interrumpir según la siguiente tabla

Función renal Aclaramiento creatinina	Vida media estimada (h)	Tiempo desde la última toma a la Cx Riesgo de sangrado estandar	Alto riesgo sangrado
DABIGATRAN			
>80 ml/min	**13**	**24h**	**48h**
>50 ≤80 ml/min	**15**	**24-48h**	**3 d**
>30 ≤50 ml/min	**18**	**≥48h (48-72h)**	**4 d**
RIVAROXABAN			
>30 ml/min.	**12**	**24h**	**2 d**
<30 ml/min.	**Desconocido**	**2 d**	**4 d**
APIXABAN			
>30 ml/min.	**12**	**≥24h**	**≥48h**
<30 ml/min.	**Desconocido**	**Desconocido**	**Desconocido**

INSTRUCCIONES PERI-POST-OPERATORIAS

- Realizar procedimiento cerca del momento de menor acción del NOAC (valle), y mejor por la mañana y primeros días de la semana
- Medidas hemostáticas locales
    - Anestesia con adrenalina
    - Cx atraumática con sutura cuidadosa (agujas atraumáticas, sutura reabsorbible y mínimos puntos)
    - Presión con gasa embebida en Amchafibrin
    - Uso de esponjas hemostáticas (preferible Surgicel)
    - Enjuagues con Amchafibrin: 4v/día 2-5días
- Dar al paciente lista de instrucciones generales
- Evitar AINES
- Revisar al paciente durante 2-3h
- Control en 7 días
- Reinstaurar tratamiento NOAC tras 12h sin sangrado

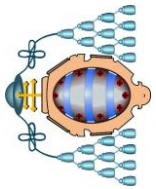

ANEXO 2. HISTORIA CLÍNICA

PROTOCOLO PROCEDIMIENTOS ODONTOLÓGICO FECHA:

1. DATOS DEL PACIENTE:

Apellidos, Nombre……
-Nº de orden:
-Edad:…… años -sexo: ☐ hombre ☐ mujer
-Tabaco (nº cigarrillos/día): ☐ no fuma ☐ ≤ 10 cigarrillos ☐ >11 cigarrillos
-Antecedentes generales: ☐ No ☐ Sí…….
-Antecedentes hemorrágicos: ☐ No ☐ Sí…….
-Antecedentes tromboembólicos :☐ No ☐ Sí…….
-Antecedentes cardiovasculares:☐ No ☐ Sí…….
-Alergias:☐ No ☐ Sí…….
-Medicación habitual: ☐ No ☐ Sí……
……
……
-Nivel de educación: ☐ no tiene estudios ☐ estudios primarios☐ estudios medios ☐ estudios superiores
-Índice de higiene oral: ☐ buena (≥3veces/día) ☐ regular (1-2veces/día) ☐ mala (no se cepilla)

2. FACTORES ADQUIRIDOS DE RIESGO HEMORRÁGICO:

-Púrpura trmbocitopénica:
-Insuficiencia renal: no presenta ha tenido y sigue controles analíticas está en tratamiento médico
-Neoplasias:
-Enfermedad hepática crónica:
-Síndromes mieloproliferativos:
-Disproteinemias:
-Enfermedades autoinmunes:
-Enfermedades dermatoólogicas:
-Dieta deficiente:
-Alteraciones gastrointestinales:
-Fármacos:

Dabigatran	Rivaroxaban
Apixaban	Warfarina
Acenocumarol	Aspirina
Antibióticos de amplio espectro	Sulfamidas
Heparina	Colestiramina
Antiinflamatorios no esteroideos	Tirofiban HCl
Dextrano	Eptifibatida
Ticlopidina	Abciximab
Clopidogrel	Otros……..

3. PRUEBAS HEMATOLÓGICAS

Test	*Resultado*	*Tipo de NOAC*	*Observaciones*
TP			
APTT			
TT			
TT diluido			
Ecarina			
Anti-Xa cromogénico			
RVV			

4. TIPO DE PROCEDIMIENTO ODONTOLÓGICO:……

- Riesgo hemorrágico leve - Riesgo hemorrágico moderado -Riesgo hemorrágico alto

5. PAUTA NOAC

- No interrupción NOAC - Modificación NOAC……

6. COMPLICACIONES

- Sangrado: - Leve (<10min) - Moderado (<60min. Medidas hemost. Locales)
- Severo (>60min/medidas médicas o Qx)

- Infección: - Sí -No

-Dolor: - Sí -No

-Inflamación: - Sí -No

- Complicaciones tromboembólicas: -No -Sí…….

- Otras……