

UNIVERSIDAD DE OVIEDO

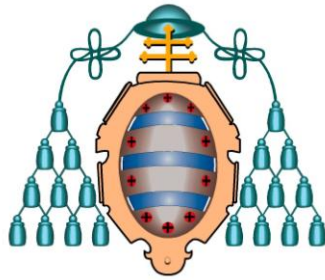
Programa de Doctorado “Investigación en Cáncer”

**“Desarrollo de modelos
murinos con líneas celulares
de carcinomas nasosinusales”**

María Costales Marcos

Tesis Doctoral

2012



UNIVERSIDAD DE OVIEDO

Programa de Doctorado “Investigación en Cáncer”

**“Desarrollo de modelos
murinos con líneas celulares
de carcinomas nasosinusales”**

María Costales Marcos



RESUMEN DEL CONTENIDO DE TESIS DOCTORAL

1.- Título de la Tesis	
Español/Otro idioma: Desarrollo de modelos murinos con líneas celulares de carcinomas nasosinusales	Inglés: Development of murine models with sinonasal carcinomas cell lines
2.- Autor	
Nombre: MARIA COSTALES MANGOS	
Programa de Doctorado: Investigación en cáncer (Mención de Calidad)	
Órgano responsable: INSTITUTO UNIVERSITARIO DE ONCOLOGIA	

RESUMEN (en español)

Los tumores malignos originados en las fosas nasales (FN) y senos paranasales (SP) tienen características propias que los diferencian del resto de neoplasias de la vía aerodigestiva superior (VAS). Su baja incidencia y alta diversidad histológica son un obstáculo para su estudio. Los tipos histopatológicos más frecuentes son los carcinomas, entre los que destacan los adenocarcinomas nasosinusales (ACNS), concretamente la variedad tipo intestinal (ITAC), y los carcinomas escamosos nasosinusales (CENS).

En los últimos años se han desarrollado modelos funcionales, *in vitro*, con líneas celulares e *in vivo*, con modelos animales, con aplicación al estudio del cáncer y al desarrollo de nuevos fármacos.

Los objetivos de nuestro trabajo son:

- Realizar un modelo xenoinjerto murino subcutáneo implantando las líneas de células tumorales ITAC-3 y NC-4.
- Diseñar y realizar un modelo xenoinjerto murino ortotópico implantando en FN y SP las mismas líneas celulares.
- Describir el patrón histopatológico y genético con MLPA y m-CGH, así como la expresión proteica mediante IHC de los tumores murinos producidos.
- Comparar el patrón genético y de expresión de los tumores murinos con el de los tumores origen y las líneas celulares, con el fin de establecer similitudes y diferencias, además de confirmar la fidelidad de las líneas y modelos.

Para realizar este estudio utilizamos 2 líneas celulares, una procedente de un ACNS, denominada ITAC-3 previamente establecida; y otra, procedente de un CENS, denominada NC-4, recientemente caracterizada.

El número total y tipo de animales estudiados consistió en:

- 2 ratas *white* y 2 ratones *swiss* machos de 5 semanas de edad.
- 4 ratas *swiss* macho de 5 semanas.
- 40 ratones *swiss* macho de 5 semanas.

En el estudio genético utilizamos el ADN procedente del tumor origen, las células cultivadas y los tumores murinos. Una vez extraído el ADN se estudia por medio de m-CGH y MLPA.

La inmunohistoquímica se realizó para estudiar la expresión en el CENS y ACNS origen.

Con la línea NC-4, obtuvimos resultado positivo a nivel macro y microscópico en 5/5 de los ratones implantados en el tejido subcutáneo y en 7/20 de los empleados para el modelo ortotópico. En todos los casos positivos, el análisis histopatológico reveló la presencia de un carcinoma escamoso de poco a moderadamente diferenciado. Con ITAC-3 no obtuvimos resultado positivo en ningún caso y en ningún modelo.

Respecto al análisis genético-molecular, en general, las muestras comparadas comparten



el mismo patrón de alteraciones, así como el análisis IHQ.

RESUMEN (en Inglés)

The malignant tumors located in the nose cavity and in the paranasal sinuses have characteristics that separate them from the rest of the aerodigestive tract neoplasias. Their low incidence and high histological diversity are an obstacle for their study. The most frequent histopathologic types are the carcinomas, specially the sinonasal adenocarcinomas, specifically the intestinal type variety (ITAC), and the squamous cell carcinomas (SCC).

In the last years functional models have been developed, *in vitro*, with cell lines and *in vivo*, with animal models, with application to the study of the cancer and to the development of new therapies.

The targets of our work are:

1. To perform a subcutaneous murine model injecting tumor cells from the ITAC-3 and NC-4 cell lines.
2. To design and to perform an orthotopic murine model injecting the same cell lines in nasal cavity and sinonasal sinuses.
3. To describe histopathologic and genetic profile with MLPA and m-CGH, as well as the protein expression by means of immunohistochemistry stain of the murine tumors developed.
4. To compare the genetic profile and the protein expression of the murine tumors murinos, primary tumors and the cell lines, in order to establish similarities and differences, in addition to confirm the value of the lines and models.

To carry out this study we use 2 cell lines, one coming from a sinonasal adenocarcinoma, called ITAC-3 previously established; and another one coming from a sinonasal SCC, called NC-4, recently characterized.

The number and type of animals we used consisted in:

- 2 rats wistar and 2 mice swiss male of 5 weeks of age.
- 4 rats nude male of 5 weeks.
- 40 mice nude male of 5 weeks.

We use DNA from the primary tumor, the cell lines and the murine tumors to carry out the genetic analysis that was studied by means of m-CGH and MLPA, in order to establish similarities and differences in the genetic profile.

The immunohistochemistry analysis was carried out to study the protein expression in the primary SCC and primary adenocarcinoma.

With the line NC-4, we got positive results at level macro and microscopically in 5/5 of the mice that were injected in the subcutaneous cellular tissue and in 7/20 of the mice that were injected in the nasal cavity (orthotopi model). The histopathologic analysis showed the presence of a little to moderately differentiated squamous cell carcinoma. With ITAC-3 we did not obtain positive result in any case.

With regard to the genetic-molecular analysis, the samples that were compared share the same alterations' profile and the immunohistochemistry analysis showed the same profile as well.

AGRADECIMIENTOS

Son muchas las personas y los momentos que vienen a mi mente en el momento de escribir los agradecimientos de mi Tesis Doctoral. Sin duda es un momento de satisfacción personal y de alegría por haber finalizado esta etapa de mi vida en la que he crecido como persona y he comenzado mi andadura profesional. Para la nueva etapa que comienza, llevo conmigo el recuerdo y el aprendizaje de las personas que han colaborado en la realización de esta tesis y en mis años de residencia.

Comienzo agradeciendo a mis tres directores de tesis su apoyo e implicación en este trabajo:

A José Luis Llorente Pendás, uno de los pilares fundamentales de mi formación, que con su incansable capacidad de trabajo, profundo sentido de la responsabilidad, sorprendente intuición, admirable sencillez e infinito buen humor se ha convertido para mí en un modelo a seguir. Mi agradecimiento por haberme transmitido valores tan necesarios y por haber confiado en mí para este proyecto.

A César Álvarez Marcos. Sin él, esta tesis no habría sido posible. Ha tenido la difícil tarea de poner orden y darle forma a mis ideas. Por enseñarme que con constancia y trabajo todas las metas son alcanzables. Por la paciencia y devoción con la que ejerce su valiosa función de Profesor.

A Mario Hermsen por ayudarme en el complicado mundo de la biología molecular. Es un honor haber contado con su colaboración.

A Carlos Suárez Nieto por poner a mi disposición las herramientas necesarias para que mi formación haya sido lo más completa posible.

A Fernando López Álvarez, “mi hermano mayor” de la Otorrinolaringología. No tengo palabras para agradecerle todo lo que ha supuesto en mi residencia. Por apoyarme y depositar en mi su confianza, por incluirme en sus proyectos y estar siempre disponible para resolver mis innumerables dudas.

A mis compañeros durante estos cuatro años en el Hospital. Gracias a los médicos, enfermería, auxiliares y “residentes huérfanos”, que han hecho que las largas jornadas en el hospital se conviertan en un recuerdo inolvidable. A Victoria, por los numerosos cafés en la salita de quirófano.

Agradecer especialmente a las personas que trabajan en el laboratorio del IUOPA, por estar siempre dispuestas para echarme una mano (y dos y tres). Gracias a Cris, Jhudit y Sira por haberos implicado desinteresadamente y haberme ayudado con los ratones, dejando muchas veces vuestras tareas para ayudarme. Gran parte de esta tesis es vuestra.

A Soledad Fernández, del Servicio de Anatomía Patológica, por el análisis histopatológico de las muestras, por las fotos y por la paciencia y amabilidad que siempre ha tenido conmigo.

Gracias a “las chicas” del animalario (Eva, Arancha y Cris), por cuidar a mis ratones y abrirme el bioterio a horas intempestivas.

No puedo terminar estos agradecimientos sin mencionar a las personas que están presentes en mí día a día, que forman parte de todos los momentos importantes de mi vida y la completan.

A mis amigos. Puedo considerarme una persona doblemente afortunada ya que he tenido la suerte de encontrar en ellos a una segunda familia. Como ya saben, hacen que sea más fácil. Por sus enriquecedores puntos de vista. Gracias.

Finalmente, esta tesis ha sido posible gracias a la labor fundamental de mi familia. Mi Kamchatka. A mis padres, que siempre me han transmitido que con trabajo, ilusión y optimismo seré capaz de lograr lo que me proponga. Con su amor, confianza y respeto mutuo son mi ejemplo a seguir en la vida. A mi hermana, por conocerme tanto y permitirme ser tan yo. Y por el soporte gráfico (gracias Lo). A mi abuela, mi más fiel admiradora, por lo reconfortante que es tener a alguien para la que eres perfecta. A mi abuelo, porque de alguna forma heredé tu fuerza.

ÍNDICE

ABREVIATURAS	17
BASES PREVIAS	18
1. INTRODUCCIÓN	21
1.1 Presentación del problema	23
1.2 Estado actual del conocimiento de los tumores malignos nasosinuales	24
1.2.1 Generalidades	24
1.2.2 Aspectos clínico-patológicos de los tumores malignos nasosinuales.....	25
1.2.2.1 Epidemiología y clínica.....	25
1.2.2.2 Etiopatogenia	26
1.2.2.3 Histopatología	27
1.2.2.4 Estadificación	28
1.2.2.5 Tratamiento	28
1.2.2.6 Pronóstico.....	29
1.2.3 Aspectos genéticos de los tumores malignos nasosinuales	29
1.2.3.1 ACNS.....	30
1.2.3.2 CENS.....	31
1.3 Modelos funcionales	33
1.3.1 Líneas celulares	33
1.3.1 Modelos animales	36
1.4 Modelo teórico	39
2. HIPÓTESIS	41
3. OBJETIVOS	45
4. MATERIAL Y MÉTODO	49
4.1 Selección de las muestras tumorales	51
4.2 Diseño de la investigación	51
4.3 Obtención de muestras del tumor de origen y establecimiento de las líneas celulares	52
4.4 Experimentos con animales	53
4.4.1 Líneas celulares	53
4.4.2 Animales.....	53
4.4.3 Ensayo control.....	54
4.4.4 Ensayos con NC-4	55
4.4.4.1 Modelo subcutáneo	55
4.4.4.2 Modelo ortotópico.....	56
4.4.5 Ensayos con ITAC-3	58
4.4.5.1 Modelo subcutáneo	58
4.4.5.2 Modelo ortotópico.....	59
4.4.6 Sacrificio de animales y procesamiento de las muestras	59
4.4.6.1 Modelo subcutáneo NC-4.....	59
4.4.6.2 Modelo ortotópico NC-4	60
4.4.6.3 Modelo subcutáneo ITAC-3.....	60
4.4.6.4 Modelo ortotópico ITAC-3	61
4.5 Caracterización génica	61
4.5.1 Extracción del ADN	62
4.5.2 Técnica de la MLPA	63
4.5.2.1 Tipos de kits	63
4.5.2.2 Pasos del experimento.....	65

4.5.2.3 Interpretación de datos de MLPA.....	67
4.5.3 Técnica de los microarrays-CGH	68
4.5.3.1 Fundamentos de la técnica	68
4.5.3.2 Interpretación de los datos	69
4.6 Expresión proteica	70
4.6.1 Técnica de la inmunohistoquímica (IHQ)	70
4.6.2 Pasos de la técnica	70
4.6.3 Tipos de reactivos	71
4.6.4 Interpretación de la IHQ	72
4.7 Descripción de las variables y estadística	72
5. RESULTADOS	75
5.1 Modelos animales	77
5.1.1 Ensayo control.....	77
5.1.2 Ensayos con NC-4	77
5.1.3 Ensayos con ITAC-3	84
5.2 Análisis genético-molecular.....	86
5.2.1 MLPA.....	86
5.2.1.1 MLPA en CENS, línea NC-4 y tumores murinos.....	87
5.2.1.2 MLPA en ACNS y línea ITAC-3.....	90
5.2.2 Microarray-CGH	92
5.2.2.1 Microarray-CGH en CENS, línea NC-4 y tumores murinos	92
5.2.2.2 Microarray-CGH en ACNS y línea ITAC-3	95
5.2.3 Correlación resultados MLPA-microarrays-CGH	97
5.2.3.1 MLPA p084 y microarrays-CGH en CENS.....	97
5.2.3.2 MLPA p105 y microarrays-CGH en ACNS.....	98
5.3 Resultados de la expresión proteica (IHQ).....	99
5.3.1 CENS, línea NC-4 y tumor murino	99
5.3.2 ACNS e hiperplasia glandular	101
5.3.3 Correlación IHQ-MLPA-m-CGH	102
5.3.3.1 Correlación en CENS y tumores murinos	102
5.3.3.2 Correlación en ACNS	103
6. DISCUSIÓN	105
6.1 Justificación del estudio	107
6.2 Validación de las líneas celulares	108
6.3 Modelos animales	111
6.3.1 Discusión de resultados en animales con la línea NC-4.....	111
6.3.2 Discusión de resultados en animales con la línea ITAC-3.....	114
6.4 Discusión del estudio genético	115
6.4.1 Análisis genético en el CENS, la línea NC-4 y los tumores murinos	115
6.4.2 Análisis genético en el ACNS y la línea ITAC-3.....	117
6.5 Discusión de la expresión proteica	118
6.5.1 Expresión proteica en CENS y tumores murinos.....	118
6.5.1 Expresión proteica en ACNS e hiperplasia glandular	119
7. CONCLUSIONES	121
8. PROYECTO FUTURO	125
9. BIBLIOGRAFÍA	129
10. ANEXOS	143

ABREVIATURAS

- ❑ **ACNS:** adenocarcinomas nasosinusales
- ❑ **CECC:** carcinomas escamosos de cabeza y cuello
- ❑ **CENS:** carcinomas epidermoides nasosinusales
- ❑ **CGH:** hibridación genómica comparativa (*"Comparative Genomic Hybridization"*)
- ❑ **EDTA:** ácido etilendiaminotetracético
- ❑ **FN:** fosas nasales
- ❑ **HE:** hematoxilina-eosina
- ❑ **ITAC:** variante de adenocarcinoma nasal tipo intestinal (*"Intestinal Type-Adenocarcinoma"*)
- ❑ **ITAC-3:** línea celular proveniente de un ACN tipo ITAC
- ❑ **IHQ:** inmunohistoquímica
- ❑ **Microarray-CGH (m-CGH):** *"Microarray Comparative Genomic Hybridization"*
- ❑ **MLPA:** amplificación múltiple de sondas dependiente de ligación (*"Multiplex Ligation-dependent Probe Amplification"*)
- ❑ **NC-4:** línea celular proveniente de un CENS
- ❑ **SP:** senos paranasales
- ❑ **TNM:** clasificación de tumores basada en tamaño, metástasis ganglionares y metástasis a distancia
- ❑ **VAS:** vía aerodigestiva superior
- ❑ **VPH:** virus del papiloma humano

BASES PREVIAS

Esta tesis doctoral es fruto de la línea de investigación sobre carcinomas nasosinusales desarrollada en el Instituto Universitario de Oncología del Principado de Asturias (IUOPA). Se apoya en sucesivas aportaciones científicas que citamos por orden cronológico.

Comunicaciones a Congresos

1. **Título:** Development and characterization of experimental in vitro and in vivo models for the study of sinonasal carcinomas
Autores: Cristina García-Inclán, Jhudit Pérez-Escuredo, María Costales, Blanca Vivanco, Carlos Suárez, José Luis Llorente, Mario Hermsen
Congreso: Simposio Biología Molecular
Lugar y fecha: Oviedo, 2010

2. **Título:** Aplicación de MS-MLPA para el estudio de las alteraciones genéticas y epigenéticas de 9p21 en el carcinoma escamoso de laringe
Autores: César Álvarez Marcos, Teresa Sampedro Jimeno, Mario Hermsen, José Luis Llorente Pendás, María Costales Marcos.
Congreso: 1st Congress of SEORL-HNS y 62 Congreso Nacional de la SEORL-PCF
Lugar y fecha: Barcelona, 2011

3. **Título:** EGFR and HER-2 expression and gene copy in sinonasal squamous cell carcinomas
Autores: Fernando López, José Luis Llorente, César Álvarez Marcos, Mario Hermsen, María Costales, Carlos Suárez
Congreso: 1st Congress of SE-ORL-HNS y 62 Congreso Nacional de la SEORL-PCF
Lugar y fecha: Barcelona, 2011

4. **Título:** Development of experimental *in vitro* and *in vivo* models for the study of sinonasal carcinomas.

Autores: María Costales, Cristina García-Inclán, Mario Hermsen, Fernando López, César Álvarez, Carlos Suárez, José Luis Llorente

Congreso: 1st Congress of SE-ORL-HNS y 62 Congreso Nacional de la SEORL-PCF

Lugar y fecha: Barcelona 2011

Artículos

1. Pérez-Escuredo J, García Martínez J, García-Inclán C, Vivanco B, Costales M, Álvarez -Marcos C, Llorente JL, Hermsen MA. Establishment and genetic characterization of an immortal tumor cell line derived from intestinal-type sinonasal adenocarcinoma. *Cell Oncol* 2011;34:23-31
2. López F, Llorente JL, Costales M, García-Inclán C, Pérez-Escuredo J, Álvarez-Marcos C, Hermsen M, Suárez C. Caracterización molecular de los carcinomas nasosinuales y sus implicaciones clínicas. *Acta Otorrinolaringol Esp* 2012 [Epub ahead of print]

1

INTRODUCCIÓN

1.1 Presentación del problema

Los tumores malignos originados en las fosas nasales (FN) y senos paranasales (SP) tienen características propias que los diferencian del resto de neoplasias de la vía aerodigestiva superior (VAS). Su baja incidencia y alta diversidad histológica son un obstáculo para su estudio, al no haber centros que concentren series amplias y experiencia suficiente para establecer protocolos terapéuticos consensuados¹. Los tipos histopatológicos más frecuentes son los carcinomas, entre los que destacan los adenocarcinomas nasosinusales (ACNS), concretamente la variedad tipo intestinal (ITAC), y los carcinomas escamosos nasosinusales (CENS). Ambas estirpes histopatológicas difieren de otros tumores malignos de la VAS en que su etiología no se relaciona de manera directa con el tabaco y alcohol, aunque sí con algunas actividades profesionales.

Aunque la histopatología de ACNS y CENS es distinta, comparten similitudes como su origen anatómico y comportamiento clínico. En la última década se ha avanzado mucho en los procedimientos diagnósticos y terapéuticos, no obstante la supervivencia no ha experimentado cambios sustanciales. Esta circunstancia obliga a buscar nuevas estrategias de diagnóstico precoz por medio de la biología molecular, además de nuevos agentes antitumorales contra dianas moleculares específicas para estos tumores.

En los últimos años se han desarrollado **modelos funcionales**, *in vitro*, con líneas celulares e *in vivo*, con modelos animales, con aplicación al estudio del cáncer y al desarrollo de nuevas terapias.

Nuestro grupo ha establecido líneas celulares de ACNS y CENS, además de haber realizado estudios en modelos animales con líneas celulares de carcinoma escamoso de cabeza y cuello (CECC).

Los modelos funcionales, tanto *in vitro* como *in vivo*, han sido utilizados para estudiar la eficacia de diversos agentes terapéuticos que frenan el crecimiento tumoral. Los modelos animales tendrían mayor fiabilidad biológica que las líneas celulares, siendo su desarrollo específico en cada tumor, un paso necesario para introducir nuevos fármacos en la terapia de estos pacientes.

1.2 Estado actual del conocimiento de los tumores malignos nasosinusales

1.2.1 Generalidades

Las FN y SP son la parte inicial de la VAS y se localizan anatómicamente en el centro del macizo facial².

Las FN son dos cavidades separadas entre sí por el tabique nasal, compuesto por una parte posterosuperior ósea (lámina perpendicular del etmoides y vómer) y una anteroinferior cartilaginosa (cartílago cuadrangular o septal). En las paredes de las FN se disponen unas prominencias llamadas cornetes (inferior, superior y medio) entre los cuales se forman unas escotaduras llamadas meatos (Figura 1)^{3,4}.

Los SP son cavidades aéreas excavadas en los huesos craneales, que constituyen expansiones de las FN. Existen 4 pares de SP dispuestos de forma simétrica: frontales, etmoidales, maxilares y esfenoidales. Los SP comunican con las FN a través de los meatos por medio de estrechos orificios (Figura 1).

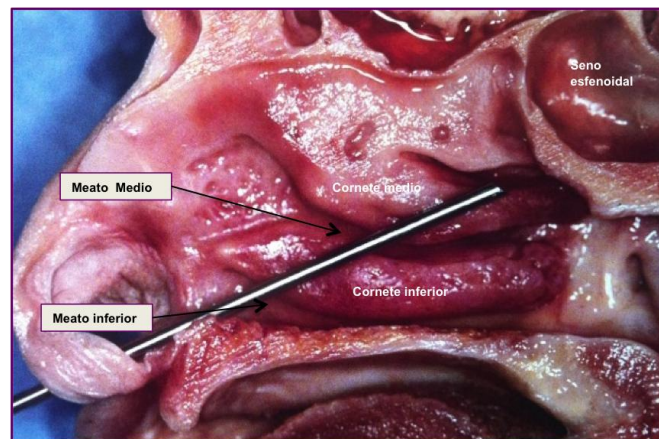


Figura 1. Corte sagital donde se observa la pared lateral de fosa nasal. Se observan los cornetes inferior y medio que delimitan los meatos

La histología de la FN se divide en tres zonas: vestibular, respiratoria y olfatoria. El vestíbulo nasal está cubierto por piel con epitelio pavimentoso queratinizado. La zona respiratoria consta, de superficie a profundidad, de epitelio,

lámina basal y corion o lámina propia, siendo el epitelio de tipo respiratorio ciliado, con cuatro tipos de células: cilíndricas ciliadas, cilíndricas no ciliadas, caliciformes y basales. La zona de transición entre la zona vestibular y la respiratoria tiene una estrecha franja de células cilíndricas altas y bajas no ciliadas. En el techo de las FN se encuentra la zona olfatoria donde el epitelio respiratorio se sustituye por epitelio olfatorio sensorial.

1.2.2 Aspectos clínico-patológicos de los tumores malignos nasosinusales

La mayoría de los tumores malignos nasosinusales son carcinomas y dentro de ellos tienen una especial relevancia los CENS y los ACNS. Estos últimos se dividen en dos tipos: intestinal (ITAC, "*Intestinal Type-Adenocarcinoma*") y no intestinal. En nuestra descripción nos centraremos en los CENS y en la variedad ITAC de los ACNS.

1.2.2.1 Epidemiología y clínica

Los carcinomas nasosinusales suponen el 0,2-0,8% de todos los tumores malignos humanos y el 3-6% de los originados en cabeza y cuello, con una incidencia aproximada a 1 caso/100.000 habitantes/año.

Los ACNS representan el 8-25% de todos los tumores malignos nasosinusales, siendo la incidencia en Europa de 0,18 casos/100.000 habitantes/año^{5,6}. Su localización más frecuente es el etmoides y la parte superior de las FN (85%), seguida del seno maxilar (10%), siendo excepcional en el resto de cavidades sinusales. La edad de presentación es de 50-60 años. La distribución según el sexo es de 4:1 para los varones⁷. Tienen un crecimiento lento, lo que hace que el diagnóstico sea tardío, con un intervalo de 6-8 meses desde los primeros síntomas hasta su confirmación¹.

Los CENS representan en la mayoría de las series entre el 40-80% de los tumores malignos nasosinusales, siendo el tipo histológico más frecuente en las FN y SP^{8,9,10}. Se localizan fundamentalmente en los senos maxilares y en la FN³. La edad de presentación se sitúa entre los 60-70 años, aumentando su incidencia de forma gradual a partir de esa edad¹¹. Se dan más en varones con una relación 2-3:1^{11,12}.

Ambas estirpes histopatológicas (ACNS y CENS) comparten características similares, ya que sus síntomas iniciales son anodinos e inespecíficos, presentando la mayoría de los pacientes, obstrucción nasal, epistaxis y rinorrea.

1.2.2.2 Etiopatogenia

En los tumores malignos de FN y SP se han visto implicados diversos carcinógenos ambientales, virus y agentes físicos como la radioterapia (RT). El factor de mayor riesgo es la inhalación de tóxicos y polvo orgánico. Se ha constatado que al menos el 40% de estos tumores se deben a actividades profesionales relacionadas con la industria textil, calzado, madera, curtidos, metalurgia y la exposición a formaldehído, níquel, cromo y polvo de madera.

La variedad ITAC de los ACNS está relacionada con la exposición profesional al polvo de maderas¹³ duras (ébano, roble y haya). Se estima que el riesgo para desarrollar un ITAC en estos trabajadores es 500 veces superior al de la población masculina no expuesta y casi 900 veces al de la población general. No se ha encontrado hasta la fecha que el polvo de madera tenga efecto oncogénico, por lo que se ha sugerido que este efecto se debe a la inflamación crónica. Se ha observado que los ACNS relacionados con la exposición al polvo de madera muestran niveles elevados de COX-2, a diferencia de los CENS, reforzando la implicación de la inflamación crónica en la tumorigénesis en los ITAC¹⁴.

En los CENS, al igual que en los ITAC, se desconoce el mecanismo de tumorigénesis, aunque se ha descrito su relación con la exposición crónica al polvo de maderas blandas (abeto, pino)^{15,16,17} y agentes químicos como el asbesto, cromo, níquel y arsénico. El Virus del Papiloma Humano (VPH)¹⁸, en sus serotipos 16y 18, ha sido aislado en el tejido tumoral de los CENS. Se ha tratado de implicar al VPH en el proceso de malignización de los papilomas invertidos a carcinoma escamoso, pero el más favorable de los estudios sólo muestra esta relación en el 10%^{19,20,21,22}. En estudios más recientes se rebaja aún más la prevalencia del virus hasta el 4,1%²³. Otro factor que sí parece tener especial relevancia en la génesis de los CENS es la patología inflamatoria nasosinusal previa, observándose en el 25% de los casos.

1.2.2.3 Histopatología

En los ACNS la clasificación más utilizada es la de la WHO que los divide en dos categorías: 1) Tipo intestinal o ITAC y 2) Tipo no intestinal. El ITAC es el más frecuente, siendo histopatológicamente similar al adenocarcinoma de colon. Según *Barnes*²⁴ y *Kleinsasser*⁷ dentro del ITAC hay varios subtipos: papilar o de célula cilíndrica I (PTCC-I), colónico (PTCC-II), sólido (PTCC-III), mucinoso y mixto. El más frecuente es el colónico (40%), seguido del sólido (20%), papilar (18%), mucinoso y mixto (22%) (Figura 2). No existe una lesión precursora definida, pero se han descrito fenómenos de displasia, metaplasia cuboidal, intestinal, escamosa e hiperplasia cilíndrica en la vecindad del tumor²⁵.

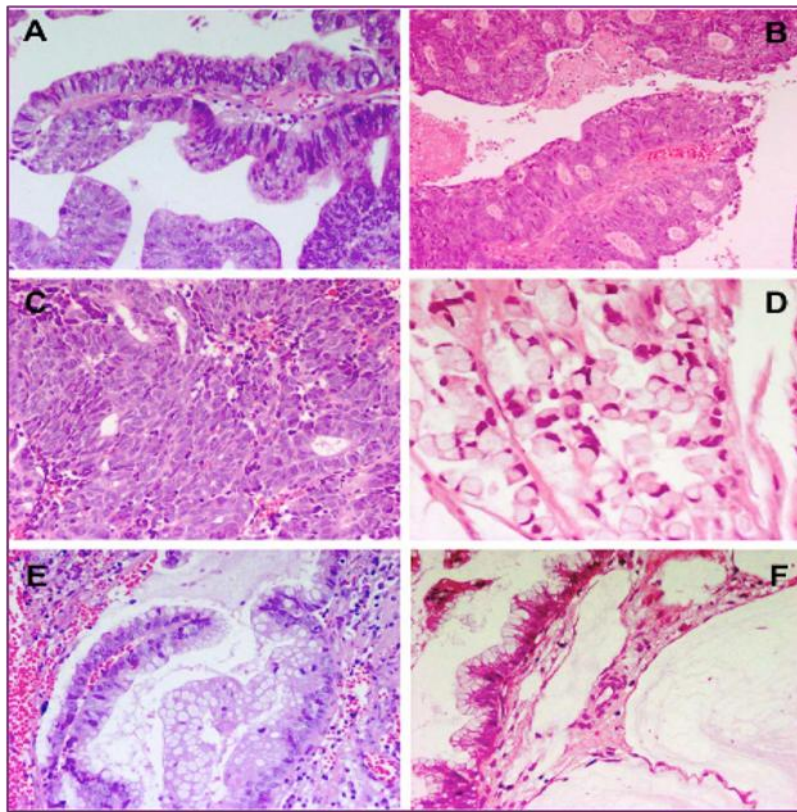


Figura 2. Tipos histopatológicos de ITAC (HE). A) Papilar o PTCC-I (X10). B) Colónico o PTCC-II (X20).

C) Sólido o PTCC-III (X20). D) Mucinoso (X40). E) Mixto o transicional con zonas de características papilares y mucinosas (X20). F) Los lagos de mucina se pueden ver en la mayoría de los ITAC (X20)

Los CENS se originan en la mucosa respiratoria de las FN y SP. Se sugiere que podrían surgir a partir de la transformación metaplásica del epitelio respiratorio normal, aunque no está comprobado. Son carcinomas de tipo epidermoide o escamoso, constituidos por trabéculas o nidos de tamaño variable, distintos grados de atipia citológica y de queratinización en forma de disqueratosis o globos córneos (Figura 3).

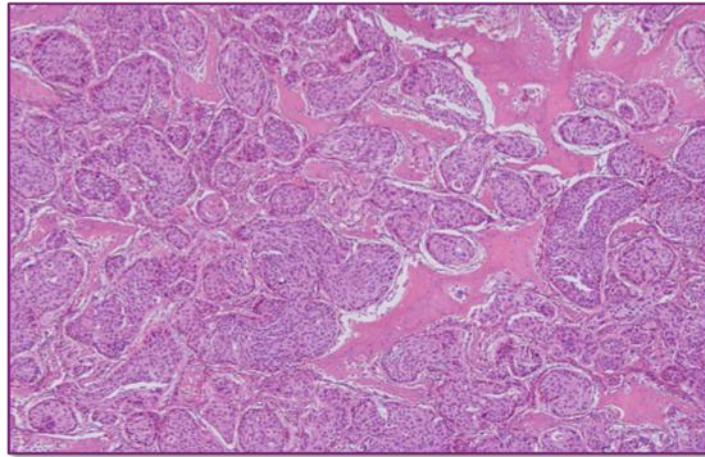


Figura 3. Carcinoma epidermoide bien diferenciado (HE x4)

1.2.2.4 Estadificación

En ambos tipos de tumores (ACNS y CENS) la clasificación más utilizada es el TNM de la Unión Internacional contra el cáncer (UICC)²⁶ (7ª edición, 2010), que no presenta cambios significativos en esta localización respecto a la previa (6ª edición, 2002)²⁷. Se basa en tres categorías: extensión tumoral (T), afectación de ganglios linfáticos regionales (N) y existencia de metástasis a distancia (M). Según se combinen estas categorías se definen siete estadios (Anexo 1).

1.2.2.5 Tratamiento

No hay un consenso establecido respecto al tratamiento óptimo de los carcinomas nasosinuales, debido al número reducido de pacientes, su gran variedad histológica y la complejidad anatómica de la región.

En los ACNS y CENS el tratamiento principal es básicamente quirúrgico, con abordajes amplios, a menudo mutilantes, para obtener márgenes de seguridad adecuados. La cirugía se complementa con RT postoperatoria cuando la lesión está localmente avanzada, los márgenes quirúrgicos están afectados o el tumor muestra un patrón de mayor agresividad (diseminación perineural, embolismos vasculares). Hay autores que administran RT y quimioterapia (QT) de manera concomitante, como tratamiento único en los CENS, con supervivencia similar, menor morbilidad y mejores resultados funcionales y estéticos^{28,29,30}.

1.2.2.6 Pronóstico

La histopatología de los carcinomas nasosinuales guarda relación con el pronóstico. Así, el ACNS tiene mejor pronóstico que el CENS, y ambos mejor que el indiferenciado. La ausencia de síntomas específicos hace que la mayoría de los pacientes presenten un estadio avanzado (60% T3 y T4) en el momento del diagnóstico⁵. Los factores que influyen en el desarrollo de recidivas y en la supervivencia son el tamaño de la lesión (categoría T), la extensión intracraneal o a la región orbitaria posterior y la afectación de los ganglios linfáticos (categoría N)³¹.

En los ACNS la recidiva local es la principal causa de muerte, ya que las metástasis ganglionares y a distancia son escasas³². La supervivencia a los 5 años no supera el 20-50%^{1,10,25}. Actualmente ha mejorado ligeramente, considerándose del 60% a los 5 años³³. En los CENS la recidiva local y las metástasis a distancia suponen la principal causa de muerte con una supervivencia global a los 5 años del 30-50%^{34,35,36}.

1.2.3 Aspectos genéticos de los tumores malignos nasosinuales

En los ACNS y CENS se han descrito patrones de alteraciones cromosómicas y génicas específicos. Sin embargo, en la actualidad, no se conocen los pasos genéticos de la carcinogénesis ni las vías moleculares de progresión de estos tumores. Sería de gran interés diseñar un modelo de progresión tumoral donde encajar las alteraciones genéticas, tanto precoces como tardías, con el fin de establecer un patrón génico de progresión³⁷. Los trabajos realizados hasta ahora han ido encaminados a dilucidar el proceso de progresión genética.

1.2.3.1 ACNS

Las mutaciones de *TP53* son muy frecuentes (18-77%) en la mayoría de los estudios publicados^{1,35,38}, confirmando este hecho con LOH en el locus 17p13, donde se demuestran en el 50%. Se han observado menos mutaciones en *K-ras* (0-15%), por lo que parecen tener un papel limitado en el desarrollo de los ACNS^{39,40}. Las mutaciones en *H-ras* también han sido detectadas, observando peor pronóstico en los pacientes que las presentan⁴¹.

Mediante inmunohistoquímica (IHQ) se ha visto que EGFR se expresa en 1/3 de los ACNS, alcanzando niveles altos el 14,5%⁴². La sobre-expresión es más marcada en los pacientes expuestos al polvo de madera, respecto a los dedicados a la industria textil y a los no expuestos. Otras mutaciones estudiadas en los ACNS, frecuentemente descritas en adenocarcinomas de colon, originarían pérdida de expresión en p16, APC y β -catenina. En nuestro grupo recientemente se ha encontrado positividad para p53 en un 72% de los casos, no relacionándose con estadio, invasión intracraneal, recidivas, metástasis y supervivencia, aunque sí, de manera significativa, con la exposición al polvo de madera, pero no con el tabaco⁴³. Otros estudios previos habían mostrado una positividad para p53 en el 52% de los ACNS⁴⁴.

Se han observado deleciones cromosómicas en 3p25, 3p14, 4q25, 5q14, 7p13, 8p23, 10q25, 11p13, y 18q21. Concretamente en los ITAC, por medio de Hibridación Genómica Comparativa (CGH), se describieron ganancias en 5p, 7q, 8q, 12p y 20q, pérdidas en 4q, 5q, 8p, 17p y 18p, y amplificaciones en Xq13, Xq23, Xq25-26³². Otro grupo que realizó, asimismo, la técnica de CGH en 42 ACNS y encontró como ganancias más frecuentes: 12p, 7q, 8q, 20q, 11q, 22 y 1q; dentro de las pérdidas destacaron: 5q, 18q, 4, 8p, 9p, 6q, 17p, 3p, 13q y 21⁴⁵. En nuestro grupo, se realizó el análisis de 22 ITAC por medio de CGH obteniéndose como ganancias más frecuentes: 5p15, 20q13 y 8q24 y pérdidas en: 4q31-qter, 18q12-22, 8p12-pter y 5q11-qter⁶.

1.2.3.2 CENS

La mayoría de las alteraciones cromosómicas identificadas hasta la fecha, afectan a loci cromosómicos similares a los previamente descritos en el CECC, aunque la etiología de los CENS es marcadamente diferente al resto de CECC.

La pérdida de la región 9p21 es la alteración cromosómica más frecuente en los CECC (70%), siendo un evento precoz en la progresión tumoral^{46,47}. En esta región se localizan los genes supresores *p16 (CDKN2A)*, *p14^{ARF}*, *p15*, *p18* y *p19*, relacionados con la progresión del ciclo celular y los fenómenos de senescencia³⁷.

En la región 16q22.1 se encuentra *CDH1*, frecuentemente implicado en el CECC, que codifica la glicoproteína E-Cadherina (ECAD). *CDH1* es un gen supresor de tumores cuya pérdida promueve la invasión tumoral y el desarrollo de metástasis en varios tipos de cáncer. ECAD es una molécula de adhesión intercelular de las células epiteliales dependiente de Ca^{+2} , que juega un importante papel al establecer y mantener las conexiones intercelulares. La disfunción del complejo ECAD/catenina está directamente implicado en el proceso de tumorigénesis⁴⁸.

El gen *Rb* (13q14.2) actúa como supresor de tumores y codifica una proteína implicada en la regulación del ciclo celular y en la reparación del ADN dañado, con efecto en la apoptosis y diferenciación celular⁴⁹.

El gen *PTEN* (10q23.3) al perder su función amplifica la señal PI3K y promueve la tumorigénesis en varios modelos experimentales de cáncer⁵⁰.

El gen *MYC* (8q24.21) actúa como oncogén e interviene en la progresión del ciclo celular, la apoptosis y la transformación celular. Sus alteraciones a nivel cromosómico, génico y de expresión (translocación, reagrupamiento, mutación y sobreexpresión) se han demostrado en numerosos tumores humanos⁵⁰.

La pérdida de la región 17p13 se considera un evento tardío en la progresión de los CECC. En esta región se encuentra el gen supresor de tumores *TP53* que se encuentra alterado en la mayoría de los tumores humanos. La pérdida de *TP53* promueve la transformación desde el fenotipo preinvasivo al invasivo, inhibiendo la apoptosis, permitiendo vivir a las células a pesar de tener alterado su ciclo celular. La

mutación de *TP53* ha sido descrita en el 79% de los tumores de cabeza y cuello^{37,51,52,53}.

La amplificación de la región 11q13 se observa en más del 30% de los CECC⁵⁴, ocasionando la amplificación del proto-oncogén *CCND1*, conocido como *PRAD1*, que codifica la proteína ciclina D1. Esta proteína activa la vía de fosforilación *Rb* y facilita el paso G₁ a S en el ciclo celular. La amplificación de *CCND1* y la sobre-expresión de ciclina D1 se han asociado a peor pronóstico en el cáncer de laringe e hipofaringe⁵⁵. En la región 11q13 también se encuentra el oncogén *CTTN1*, que codifica la proteína de adhesión celular cortactina³⁷.

Recientemente se han llevado a cabo estudios de secuenciación en el exoma del CECC que muestran nuevas mutaciones no tan conocidas como las descritas anteriormente. Entre ellas destacan las observadas en *NOTCH1* y *FBXW7*, recomendando nuevos estudios en estas regiones para dilucidar su implicación en los CECC^{56,57}.

Nuestro grupo ha realizado recientemente el estudio génico en los CENS por medio de microarray-CGH (m-CGH) y MLPA demostrando alteraciones similares a las descritas en los CECC. Los hallazgos más importantes fueron las pérdidas en 1p, 3p, 9p, 11qter, 17p,18q; las ganancias en 3q, 5p, 7p, 8q, 11q13 y 20q; y las amplificaciones en 11q13 (*CCDN1* y *CTTN1*), 7p12 (*EGFR*) y 11p13 (*CD44*)³⁴. En un estudio posterior se estudiaron concretamente *EGFR* y *HER2*⁵⁸ observando que el 11,4% de los CENS tenía amplificación de *EGFR* y el 14,6% ganancia de *HER2*. Las respectivas proteínas se sobre-expresaban en el 24% y 12% de los casos, aunque no de forma simultánea. La amplificación de *EGFR* y la sobre-expresión de su proteína se relacionan con las adenopatías metastásicas, la afectación orbitaria y las recidivas precoces³⁴.

Otro dato interesante de estos estudios es la relación entre la ganancia de *PTPN1* (20q13.2) y las metástasis tumorales (linfáticas y a distancia), como también se observó en el cáncer gástrico, urotelial y colorrectal³⁴.

Por último, la mutación de *K-ras* sólo se describe en el 1% de los CENS^{40,59}.

1.3 Modelos funcionales

1.3.1 Líneas celulares

Las líneas celulares procedentes de tumores humanos son una fuente ilimitada de células para realizar análisis reproducibles a nivel molecular, genético e inmunológico⁶⁰. Las líneas celulares tienen **ventajas** sustanciales que las han convertido en uno de los modelos experimentales más empleados en la investigación oncológica. Estas ventajas podemos resumirlas en que no plantean problemas éticos ni legales y en la posibilidad de asociar experimentos en animales y con fármacos antitumorales. Además, las líneas celulares son más puras y más homogéneas que el tumor del que proceden, fácilmente propagables, genéticamente manipulables y permiten reproducir los resultados^{61,62,63}.

El mecanismo de transformación-progresión del cáncer puede ser genético o irreversible y/o epigenético y potencialmente reversible. Así, las células tumorales *in vitro* adaptan su fenotipo, por mecanismos genéticos y epigenéticos, a las condiciones a las que son expuestas. Las líneas celulares procedentes de una muestra tumoral suponen un momento concreto en la evolución y reflejan sólo una secuencia de su historia natural⁶⁴.

Por tanto, como **inconvenientes** o limitaciones de las líneas celulares de un tumor debemos considerar la inestabilidad genómica inherente a las células tumorales que hace surgir células con características distintas a las originales. Otro inconveniente es la contaminación cruzada con otros tipos celulares por lo que es necesario verificar su pureza mediante análisis de cariotipo o del ADN. En la actualidad se estima que el 20% de las líneas celulares están erróneamente designadas por la contaminación cruzada. Se recomienda demostrar la autenticidad de las líneas celulares antes de iniciar un ensayo preclínico^{65,66}. Además, las condiciones del cultivo de la matriz extracelular hacen que cambie la expresión génica, la morfología y la condensación de la cromatina de las células *in vitro*. Por último, hay que considerar las infecciones de *Mycoplasma* que pasan inadvertidas y pueden modificar las propiedades del cultivo celular.

Las líneas celulares pueden ser un modelo inadecuado en experimentos con fármacos antitumorales aunque no hay que olvidar que se trata de células muy seleccionadas, obviando otras células del tejido tumoral como fibroblastos y células endoteliales⁶⁷.

Podemos concluir, respecto a las líneas celulares, que la interpretación de los resultados obtenidos debe hacerse desde la perspectiva de complejidad y heterogeneidad de los tumores sólidos y que sería conveniente extremar la atención en cada proceso del establecimiento de una línea celular⁶¹.

En los **CECC** las líneas celulares comenzaron a desarrollarse a principios de los años 50 (Hep2, Hep3 y KB), hasta la actualidad en que hay más de 300 líneas establecidas, de ellas 85 validadas, si las comparamos con las 70, 60 y 10 existentes en los carcinomas de mama, colon y próstata, respectivamente⁶¹. No obstante, la mayoría de líneas celulares de CECC disponibles en el ATCC (“American Type Tissue Collection”) derivan de tumores de lengua, aunque existen muchas localizaciones donde los CECC pueden desarrollarse⁶⁸.

Un hecho a tener en cuenta es que los tumores de algunas localizaciones de las VAS están relacionados con infecciones víricas, como la orofaringe con el VPH (serotipo 16, 18, 33) y la nasofaringe con el virus de Epstein-Barr. Además, los CENS no están directamente relacionados con el alcohol y el tabaco, factores de riesgo propios del CECC de otras localizaciones, como la laringe e hipofaringe. Por tanto, impera la necesidad de desarrollar modelos específicos para cada localización y así poder dilucidar sus características y diferencias.

Hay descritas hasta ahora ocho líneas celulares procedentes de **CENS** como se observa en la tabla 1.

Tabla 1. Líneas celulares descritas en CENS.

LÍNEA	ORIGEN	AÑO	REFERENCIA
RPMI 2650	Septum nasal	1963	Moore GE ⁶²
MC	Seno maxilar	1980	Nakashima T ⁶⁹
UM-SCC-3	Vestíbulo nasal	1981	Krause CJ ⁶⁰
AM-HN-5	Recidiva FN	1997	Kim SY ⁶³
UT-SCC-53	Senos paranasales*	2007	Lin CJ ⁶¹
UM-SCC-33	Seno maxilar	2010	Brenner ⁷⁰
USC-HN-1	Seno maxilar	2010	Liebertz ⁶⁸
UM-SCC-85	Recidiva FN	2011	Zhao ⁷¹

*No se especifica el lugar de origen

En este punto conviene mencionar que la línea RPMI 2650, procedente de un carcinoma epidermoide originado en el septum y la UM-SCC-3 originado en el vestíbulo nasal, proceden de tumores que no son considerados estrictamente CENS y por tanto el grupo quedaría reducido a 6 líneas.

Recientemente se ha publicado la línea UM-SCC-104, derivada de un carcinoma recurrente de cavidad oral que, aunque no estaría originada en un CENS, tendría interés al ser VPH + y tener *cancer stem cells*⁷².

En los **ACNS** se ha avanzado mucho en describir sus cambios genéticos, sin embargo, el desarrollo de ensayos preclínicos y nuevas terapias se ha visto frenado por falta de modelos experimentales apropiados. En 1981 se intentó desarrollar una línea celular de un tumor etmoidal, pero sólo se obtuvo crecimiento de fibroblastos y células no tumorales⁶⁰. Nuestro grupo ha establecido y publicado recientemente una línea celular derivada de un ACNS (ITAC, subtipo colónico), denominada ITAC-3, que se perfila como una herramienta útil para estudiar este tumor (Anexo 4)⁷³.

1.3.2 Modelos animales

El Consejo Nacional de Investigación (“National Research Council” o NRC) de EE.UU. propone varios términos para definir el modelo animal de laboratorio. Entre ellos podría tener validez: “*animal en el cual la biología y el comportamiento pueden ser estudiados*”, o bien que “*permite investigar procesos patológicos espontáneos o inducidos*”, y por último “*que el proceso a investigar en el animal se parece en uno o más aspectos al mismo proceso observado en humanos u otras especies animales*”.

Se dice que la bondad del modelo animal depende de su capacidad para aportar resultados extrapolables a la especie humana o a otras especies animales. Se han utilizado numerosos modelos animales en los estudios de biología estructural y funcional. Los modelos animales deben ser categorizados para que sean adecuados a la investigación que se va a realizar.⁷⁴

Así, teniendo en cuenta la finalidad del estudio, pueden ser *exploratorios*, con el propósito de entender el mecanismo biológico, o *mecanísticos* asociados a una función biológica anormal. Un tercer grupo de modelos animales son los *predictivos*, utilizados para investigar y cuantificar el impacto de un ensayo terapéutico (eficacia, efectos secundarios).

En nuestra investigación trabajamos con ratones *nude* que entrarían en la categoría de modelo animal espontáneo, pues la mutación genética que poseen se genera de forma natural como consecuencia de variaciones genéticas. Se obtienen por selección entre animales consanguíneos o genéticamente uniformes. Los ratones *nude* se ha difundido mucho a nivel comercial en los laboratorios de investigación con el sobrenombre de “ratones atómicos”⁷⁵. Presentan un fenotipo inmunodeficiente por una mutación alélica recesiva en el cromosoma 11. Los ratones no rechazan los injertos por lo que han tenido gran utilidad en los trasplantes de tumores xenogéneos. Los defectos más notorios observados en los ratones homocigotos son la ausencia de pelo y la disgénesis del epitelio tímico, debido a una mutación puntual en el gen *winged helix (Foxn1)*, con expresión exclusiva en la piel y el timo. Los ratones *nude* poseen un timo rudimentario que permanece pequeño y quístico durante

toda la vida, con reducción severa en el número de linfocitos T funcionales por falta de maduración.

Respecto a la aplicación de los modelos animales murinos en la investigación oncológica, existen varias maneras de desarrollar el tumor. La más extendida es la creación de un **modelo xenoinjerto subcutáneo**, que consiste en implantar, subcutáneamente en el lomo de ratones inmunodeprimidos, células tumorales provenientes de un cultivo celular (200.000-1 millón de células)⁷⁶. Para conseguir el crecimiento de células humanas los animales no pueden ser inmunocompetentes, siendo los ratones *nude* los más adecuados para estos experimentos.

Se dispone también de ratones portadores de una Inmunodeficiencia Combinada Severa (SCID), aunque son menos utilizados. La necesidad de que sean inmunodeprimidos es una limitación, ya que impide la interacción del tumor con el sistema inmune y limita los ensayos con agentes inmunomoduladores^{76,77}. Además, son animales frágiles, difíciles de manejar e incapaces de tolerar tratamientos con quimioterápicos agresivos⁷⁶.

Los modelos animales mediante xenoinjertos heterotópicos (subcutáneos) con ratones inmunodeprimidos son los más usados, sobre todo en las primeras fases de una investigación en oncología. El motivo de su elección es que técnicamente no plantean dificultades, su coste es bajo, permiten inyectar gran cantidad de células para asegurar el crecimiento tumoral, son adecuados a muchos tipos tumorales y permiten observar el desarrollo del tumor. La limitación más comentada en la literatura es la pérdida de interacción entre la célula tumoral y el ambiente específico que rodea al tumor en la especie humana, lo que resta fidelidad para reproducir el desarrollo en determinados tumores^{76,78,79}. Así, en los ensayos realizados en animales con CECC, se ha observado que los modelos subcutáneos dan lugar a tumores encapsulados, de aspecto benigno, que no reflejan la agresividad que presentan en humanos. Por esta condición no se considera un modelo apropiado para el estudio de la diseminación linfática ni hematológica⁸⁰.

El modelo xenoinjerto subcutáneo se ha aplicado en el CECC desde principios de los 80. Así, en 1984, se implantaron muestras tumorales “en fresco” procedentes de 130 CECC humanos en el tejido subcutáneo de ratones atímicos, observando el

desarrollo de tumores en el 26% de los casos⁸¹. En 1985 se emplearon células tumorales cultivadas previamente, procedentes de líneas celulares de CECC, obteniendo tumores subcutáneos en el 76%⁸². Desde entonces se ha empleado el modelo subcutáneo en muchos experimentos, tanto para complementar el estudio de las características tumorales, como formando parte de ensayos preclínicos para testar nuevos agentes antitumorales.

Para superar las limitaciones propias del modelo subcutáneo se desarrolló el **modelo xenoinjerto ortotópico**, que consiste en implantar células tumorales en el mismo lugar donde se desarrolla el tumor en los humanos. De esta manera se solventa el problema de la interacción del tumor con el ambiente y permite observar las vías de diseminación local y la capacidad para desarrollar metástasis linfáticas y a distancia^{76,78,79,80,83}.

En el modelo ortotópico desarrollado en animales se han empleado de forma novedosa los sistemas de imagen utilizados en humanos, como son la tomografía por emisión de positrones (PET), la resonancia magnética, los ultrasonidos, así como la obtención de imágenes por bioluminiscencia o fluorescencia. Concretamente estos últimos sistemas de imagen molecular no invasiva han sido utilizados para estudiar la migración de células embrionarias y el destino de las *stem cell* con el fin de monitorizar el crecimiento tumoral y el desarrollo de metástasis⁸⁴.

El modelo de xenoinjerto ortotópico ha sido aplicado también al CECC, incluso en tumores de la glándula tiroides⁸⁵. En 1980 se inyectaron células tumorales en la lengua de ratones atímicos desarrollando tumores en el 86% de los casos⁷⁹. Posteriormente, se implantaron células tumorales en el suelo de la boca de ratones atímicos a través de la región submandibular^{86,87}. En años sucesivos se han extendido los experimentos con este modelo, la mayoría implantando células tumorales en la lengua de ratones atímicos y estudiando diversos parámetros como la invasión local y el desarrollo de metástasis linfáticas y a distancia. Nuestro grupo realizó un modelo murino ortotópico mediante la inyección intraoral y submucosa en el suelo de la boca de una línea celular derivada de un carcinoma escamoso glótico. Se obtuvieron tumores localmente agresivos, con invasión de músculo y tejido conjuntivo, en el 90% de los casos. Todos los animales que desarrollaron tumores presentaron invasión de

los vasos linfáticos y metástasis ganglionares regionales, pero ninguno desarrolló metástasis hematógenas⁸⁰.

Al contrario de lo que ocurre en las localizaciones más frecuentes del CECC, en la FN y SP hay escasos trabajos con modelos ortotópicos. En 2008 se desarrolló el primer modelo murino de xenoinjerto ortotópico nasosinusal utilizando células de dos líneas celulares, una de un carcinoma escamoso y otra de un carcinoma adenoide quístico, que se inyectaron en el paladar blando y en el seno maxilar de ratones atímicos⁸³.

Los dos modelos animales expuestos, xenoinjerto subcutáneo y ortotópico, al usar células cultivadas, con un número limitado de líneas celulares, presentan una población celular homogénea muy seleccionada, a diferencia de lo que ocurre en los tumores sólidos que son muy heterogéneos⁸⁸.

Para solventar ese problema se podrían extraer células directamente del tumor, sin cultivar previamente. Esta idea es atractiva, pero aún no existen suficientes estudios que demuestren su fiabilidad. Además, el implantar células tumorales con alteraciones genéticas establecidas no permite estudiar el desarrollo desde estados preinvasivos. Para el estudio de modelos de progresión desde formas preinvasivas sería más apropiado utilizar modelos modificados genéticamente, que fuesen portadores de una mutación conocida, precursora de un determinado tumor.

Como reflexión final, los xenoinjertos, tanto subcutáneos como ortotópicos, sobre todo los últimos, con las limitaciones señaladas, pueden ser herramientas útiles para la investigación de la biología tumoral y el desarrollo de nuevas terapias en los tumores malignos de cabeza y cuello, debiendo extender su uso a localizaciones aún poco estudiadas.

1.4 Modelo teórico

El marco teórico de esta investigación viene respaldado por los siguientes conceptos.

Las células de los tumores malignos de FN y SP humanos se pueden cultivar *in vitro*. Se obtiene así una línea celular estable que permite su reproducción durante

años y proporciona una gran cantidad de células con características similares. En estas células podemos estudiar fundamentalmente su genotipo, que debería ser similar al del tumor origen. En ellas también podrían realizarse ensayos *in vitro* para probar la eficacia de distintos agentes terapéuticos.

Contar con estas líneas celulares, específicas para cada tipo de tumor, nos permitiría implantar de células en animales para desarrollar un modelo *in vivo*. Si las implantamos en el tejido celular subcutáneo de ratones inmunodeprimidos podemos observar su comportamiento y capacidad invasiva local y a distancia. Si las implantamos ortotópicamente en FN y SP podemos conocer con más exactitud las vías de diseminación y progresión (Figura 4).

Si tratamos al ratón con un agente terapéutico específico contra una diana molecular, previamente establecida podríamos seleccionar el agente antitumoral más relevante para ensayos clínicos de fase III y conocer las alteraciones génicas que condicionan tumores más agresivos y resistentes.

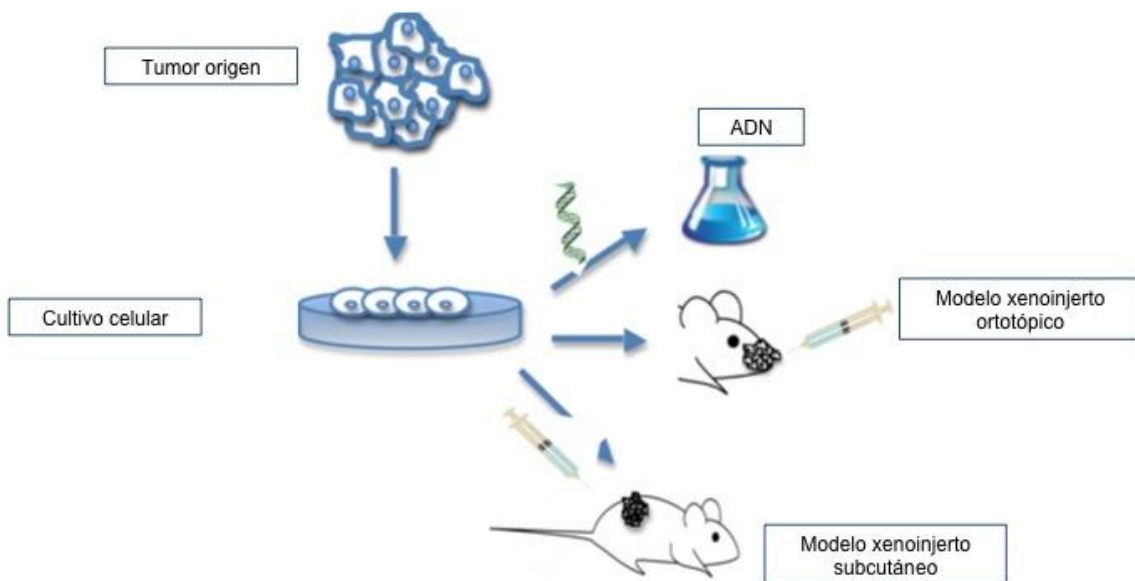


Figura 4. Marco teórico de la investigación. Cultivo celular procedente del tumor origen con el que se pueden desarrollar estudios *in vitro* y modelos animales (subcutáneo y ortotópico) *in vivo*

2

HIPÓTESIS

Conocer las características genotípicas y fenotípicas de una determinada línea celular nos permitirá corroborar que procede del tumor que la originó y por tanto darle la validez necesaria para realizar futuros estudios. Así, las alteraciones genéticas más significativas se deberían encontrar tanto en el tumor origen como en la línea celular. Si no estuviesen en el tumor origen, pero sí en la línea, podría suponer una mutación nueva a tener en cuenta en ulteriores investigaciones.

Si implantamos esa línea celular en un animal inmunodeprimido (*in vivo*) en un modelo subcutáneo animal, podríamos desarrollar tumores inducidos y determinar si esas células son capaces de sobrevivir e invadir fuera del medio en el que viven.

Si implantamos esa misma línea, pero en la localización anatómica similar a la del tumor origen en un modelo ortotópico animal, es decir en FN y SP, podríamos desarrollar tumores en esa localización y conocer las vías de diseminación y su capacidad invasiva en tejidos blandos y hueso.

Si comparamos *in vitro* el ADN del tumor origen con el de la línea celular implantada y el tumor animal inducido podríamos identificar las similitudes y diferencias génicas más llamativas.

En ambos modelos animales se podrían realizar ensayos con fármacos antitumorales para observar su efecto sobre el desarrollo tumoral.

3

OBJETIVOS

1 Realizar un modelo xenoinjerto murino mediante un xenoinjerto subcutáneo implantando las líneas de células tumorales ITAC-3 y NC-4.

2 Diseñar y realizar un modelo murino mediante un xenoinjerto ortotópico implantando en las fosas nasales y senos paranasales las mismas líneas celulares.

3 En los tumores murinos producidos, describir los patrones de crecimiento e invasión, histopatológico y genético con MLPA y m-CGH, así como la expresión proteica mediante IHQ.

4 Comparar los patrones genéticos y de expresión de los tumores murinos con el de los tumores origen y las líneas celulares, con el fin de establecer similitudes y diferencias, además de confirmar la fidelidad de las líneas y modelos.

4

MATERIAL Y MÉTODO

4.1 Selección de las muestras tumorales

Para realizar este estudio utilizamos 2 líneas celulares, una procedente de un ACNS, denominada ITAC-3 previamente establecida⁷³; y otra, procedente de un CENS, denominada NC-4, recientemente caracterizada, pendiente de publicación.

La línea **ITAC-3** se obtuvo a partir de una muestra de un ACNS primario originado en un paciente varón de 74 años de edad, que había trabajado durante 12 años como carpintero, 30 años previos al diagnóstico, y no había sido tratado previamente. El tumor asentaba en el seno etmoidal izquierdo, ocupando toda la FN con invasión del etmoides contralateral y afectación de la lámina cribiforme y duramadre. No presentaba invasión cerebral en el momento del diagnóstico. El tratamiento realizado consistió en resección quirúrgica, con márgenes libres de tumor, y RT post-operatoria. El tumor era un T4bN0M0 de acuerdo a la clasificación TNM de la UICC²⁶. La histopatología definitiva de la neoplasia fue de adenocarcinoma de tipo intestinal (ITAC), colónico (o PTCC II), según la clasificación de *Barnes*²⁴ y *Kleinsasser*⁷. Actualmente el paciente ha fallecido como consecuencia de la enfermedad.

La línea **NC-4** se obtuvo a partir de una muestra de un CENS primario originado en una paciente mujer de 73 años, a la que se le diagnosticó un tumor de seno maxilar que no invadía órbita ni endocráneo. La paciente no había sido tratada previamente. El tratamiento realizado consistió en resección quirúrgica con márgenes libres de tumor y radioterapia postoperatoria. El tumor era un T3N2cM0 según la clasificación TNM de la UICC²⁶. La histopatología definitiva fue de carcinoma escamoso poco diferenciado e infiltrante. Tras 10 meses libre de enfermedad presentó una recidiva locorregional que se rescató con cirugía. Más adelante tuvo otra recidiva no susceptible de tratamiento curativo que fue tratada de manera paliativa, falleciendo la paciente con posterioridad.

En ambos pacientes se obtuvo el consentimiento informado para el estudio de las muestras biológicas.

4.2 Diseño de la investigación

En el estudio se ha seguido un diseño de tipo experimental en el que se pueden diferenciar dos partes:

1. Desarrollo de modelos animales *in vivo*, consistentes en implantar las líneas celulares ITAC-3 (ratas y ratones) y NC-4 (ratones) siguiendo los modelos xenoinjerto subcutáneo y xenoinjerto ortotópico en FN y SP.
2. Estudio genético y de expresión proteica por medio de m-CGH y MLPA (P084 y P105) e IHQ de los tumores origen (ACNS y CENS) y murinos producidos, así como de las líneas celulares ITAC-3 y NC-4.

4.3 Obtención de muestras del tumor de origen y establecimiento de las líneas celulares

Las muestras de tumor origen se extraen en quirófano, eliminando las zonas macroscópicamente necróticas y se introducen en el medio de cultivo correspondiente dependiendo del tipo de tumor. En el caso del ACNS se transfieren a un tubo estéril con medio de cultivo HuMec, libre de suero (Invitrogen, Barcelona, España), suplementado con extracto de pituitaria bovina y la mezcla de suplemento HuMec, L-Glutamina y Penicilina/Estreptomicina. En el caso del CENS se transfieren de la misma forma a un medio de cultivo MEM con 10% FCS (*foetal calf serum*), NEAA (*non-essential amino acids*), L-Glutamina y Penicilina/Estreptomicina. En ambos casos se tomaron muestras para cultivo y se introdujo una parte del tumor en RNA later para, posteriormente, extraer ADN y realizar los estudios génicos.

Realizados tres lavados con PBS, el tejido tumoral se corta en múltiples fragmentos y se transfiere a tubos de cultivo secos de 25 cm² que se cubren con una gota de medio de cultivo (HuMec o MEM, según sea ACNS o CENS), incubando a 37°C al 5% de CO₂. El crecimiento inicial de células tumorales y fibroblastos se observa a los 7 días. El sobrecrecimiento de fibroblastos se previene realizando tripsinizaciones selectivas repetidas. Después de un periodo de 2 meses se realiza el primer "pase" y a partir de los 4 meses, cuando las células crecen más rápido, se realizarán pases sucesivos de manera regular. La línea ITAC-3 lleva en cultivo más de 2 años y ha sido "pasada" más de 90 veces. NC-4 lleva en cultivo 9 meses con más de

90 “pases”. Se comprobó la posible contaminación con *Mycoplasma* utilizando el “kit” de detección LONZA MycoAlert (LONZA, Rockland CE, USA) (Figura 5).

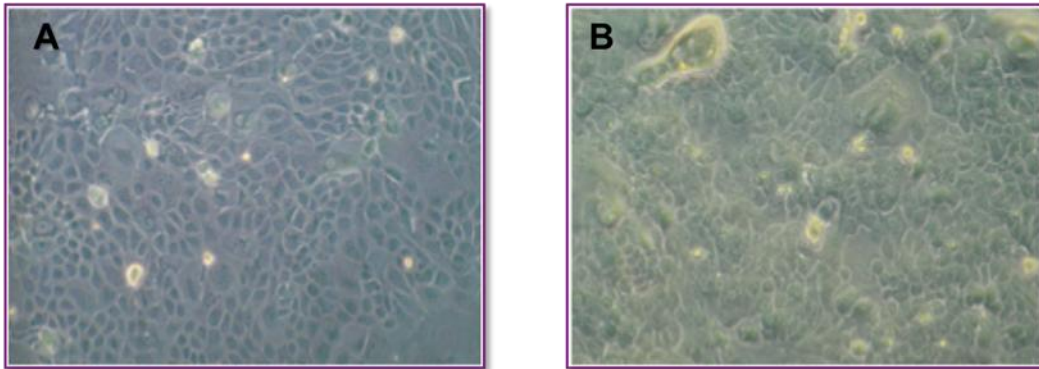


Figura 5. Líneas celulares ITAC-3 (A) y NC-4 (B) en cultivo

4.4 Experimentos con animales

4.4.1 Líneas celulares

En los ensayos realizados utilizamos las líneas celulares ITAC-3 y NC-4 previamente mencionadas. Las células se extraen de las botellas para realizar el conteo celular mediante un hemacitómetro (Figura 6). Una vez realizado, se resuspenden en PBS (*phosphate buffered saline*) un número variable de células, según cada modelo animal. Las células se introducen en tubos eppendorf estériles y en una cubeta con hielo hasta el momento de la inyección.




Figura 6. Extracción de las células de las botellas con el medio de cultivo (izquierda). Hemacitómetro y microscopio para el conteo celular (derecha).

4.4.2 Animales

Para los diferentes experimentos utilizamos varias especies de animales. Todos ellos se mantuvieron y controlaron en el Bioterio de la Universidad de Oviedo cumpliendo los criterios del protocolo de bienestar animal. Los procedimientos empleados fueron aprobados por el Comité de Ética del Hospital Universitario Central de Asturias (HUCA).

El número total y tipo de animales estudiados consistió en:

- 2 ratas *wistar* y 2 ratones *swiss* machos de 5 semanas de edad. Con ellos se llevó a cabo el ensayo control.
- 4 ratas *nude* macho de 5 semanas.
- 40 ratones *nude* macho de 5 semanas.

Los animales inmunodeprimidos (*nude*) se mantuvieron siempre en un microambiente libre de patógenos. Se emplearon jaulas estériles equipadas con filtros de aire HEPA, dispuestas en una unidad especial de aislamiento. Los animales se alimentaron con pienso irradiado (Panlab) y agua autoclavada, a la que se añadía tetraciclina al 0,1%. Los animales se manejaron en todo momento bajo condiciones de rigurosa asepsia.

4.4.3 Ensayo control

El primer ensayo que realizamos con los animales fue la inyección del colorante azul de metileno en su FN. La finalidad de este experimento fue ejercitar la técnica de inyección en la FN, calcular el volumen que podíamos inyectar y asegurar la viabilidad del experimento al ver la distribución del colorante en el epitelio respiratorio.

Se utilizaron 2 ratas *wistar* y 2 ratones *swiss* machos de 5 semanas. Los 4 animales vivos se anestesiaron con éter y, una vez dormidos, se introdujo la aguja subcutánea 3G por una FN, inclinándola ligeramente hacia la pared lateral hasta contactar con el hueso. Se inyectó lentamente un volumen de 30 μ L de azul de metileno contenido en una jeringa de insulina. La zona aproximada de punción y la profundidad a la que se introdujo la aguja se muestran en la figura 7.

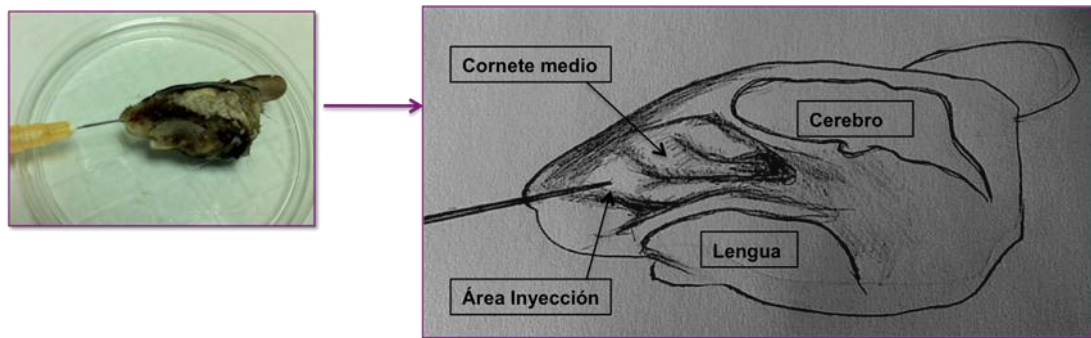


Figura 7. Sección medio-sagital de la cabeza y esquema de un ratón *swiss* con la aguja introducida por la narina de la FN.

Pasados 45 minutos, sacrificamos los animales introduciéndolos en una cámara de CO₂. Las cabezas se seccionaron con una guillotina y se fijaron en formol al 10% durante 24 horas. A continuación se introducen en medio EDTA 0,5 M para su decalcificación (1 semana). Posteriormente se incluyeron en parafina realizando 3 cortes sagitales, uno medio y 2 laterales (Figura 8). Los cortes se tiñen con hematoxilina-eosina (HE) y se observaron al microscopio óptico para ver la distribución del colorante. Se valoró el depósito del pigmento en el epitelio respiratorio ciliado como aproximación al experimento con las líneas celulares.

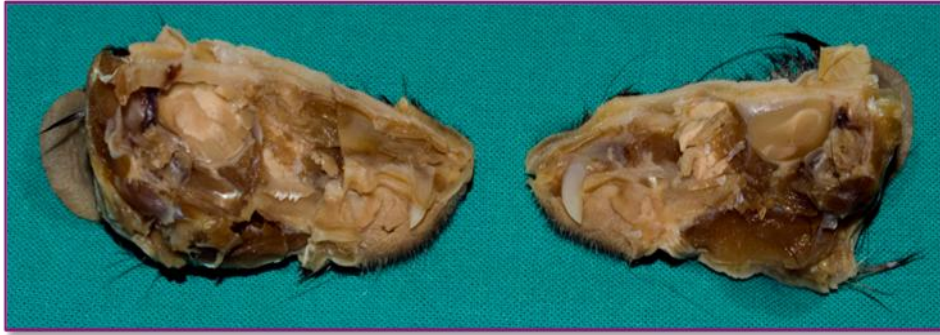


Figura 8. Sección medio-sagital de cabeza de rata *wistar* tras la inyección con azul de metileno.

4.4.4 Ensayos con NC-4

4.4.4.1 Modelo subcutáneo

Implantamos 300.000 células NC-4 resuspendidas en 100 μ l de PBS en el tejido celular subcutáneo del lomo de 5 ratones *nude* (*grupo a* NC-4, tabla 2). Para realizar la inyección no fue necesario anestesiarse a los animales ya que exige un tiempo muy corto y es prácticamente incruento (Figura 9).



Figura 9. Inyección en el tejido subcutáneo del lomo de un ratón *nude*.

4.4.4.2 Modelo ortotópico

Los animales se anestesiaron con una combinación de Clorhidrato de Ketamina (Imalgene® 500mg, 75mg/Kg) y Medetomidina (Domtor®, 0,5mg/Kg), mediante una inyección intraperitoneal (Figura 10).

Utilizamos una jeringa de insulina de 1ml y una aguja de 30G, como previamente describimos en el apartado de ensayo control (4.4.3).

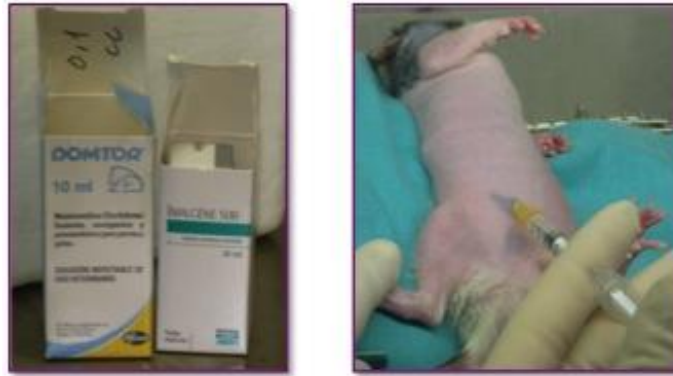

Figura 10. Procedimiento anestésico en el modelo ortotópico. Fármacos anestésicos (izquierda) y técnica de inyección intraperitoneal (derecha).

Tras esperar unos minutos, una vez dormidos los animales, se introduce la aguja 30G por la FN derecha, ligeramente inclinada hacia abajo y hacia la pared lateral hasta que tocamos el hueso. La suspensión celular se introduce lentamente desde la jeringa de insulina, colocando a los animales en la jaula con la cabeza ligeramente inclinada hacia arriba (Figura 11).

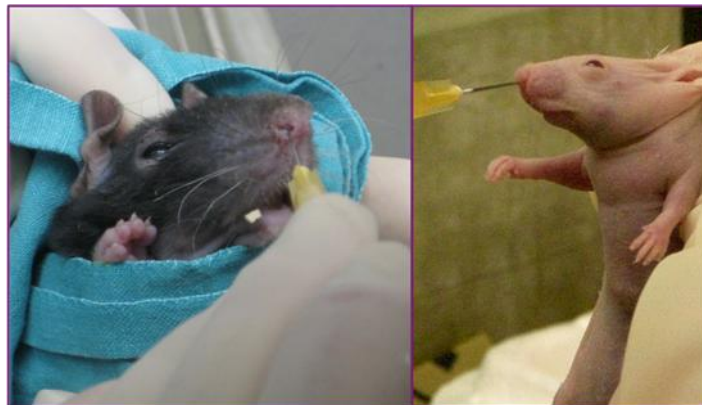

Figura 11. Inyección en FN de rata (izquierda) y ratón (derecha).

Para la realización del modelo ortotópico con la línea NC-4 realizamos varios experimentos en los que varió la cantidad/concentración de células implantadas, el número de animales y el momento del sacrificio (Tabla 2).

Tabla 2. Experimentos en modelos animales con la línea NC-4. Se indica número de animales, número de células, concentración y semana de sacrificio.

Grupo	Animales	Número	Subcutáneo (nº células)	Ortotópico (nº células)	Semana sacrificio
a	Ratones <i>nude</i>	5	300.000/100 μ l*		5
b	Ratones <i>nude</i>	5		150.000/30 μ l*	15
c	Ratones <i>nude</i>	10		2.000.000/60 μ l*	8-12
d	Ratones <i>nude</i>	5		3.000.000/70 μ l*	9-21

* medio PBS

El número total de animales empleados para los ensayos con NC-4 (subcutáneo y ortotópico) fue de 25 ratones *nude*, que se clasificaron en grupos (a, b, c y d) en función del experimento llevado a cabo en cada caso (Tabla 2).

4.4.5 Ensayos con ITAC-3

4.4.5.1 Modelo subcutáneo

En este modelo realizamos tres experimentos con la línea ITAC-3 que diferían según el número de células implantadas y el tipo y número de animales utilizados y el momento del sacrificio. El motivo de los cambios fue el resultado inicial negativo, intentando en cada nuevo ajuste aumentar el número de células para lograr el desarrollo de un tumor xenoinjerto. La técnica de la inyección se realizó en el tejido celular subcutáneo del lomo del animal y fue similar a la descrita en el apartado 4.4.4.1. En los primeros experimentos se eligió la rata por su tamaño 4 veces superior al del ratón, ya que, a priori, resultaba técnicamente más sencillo (Figura 12).

En 5 ratones *nude* (grupo e ITAC-3) implantamos, de manera simultánea, células en el tejido celular subcutáneo del lomo (modelo subcutáneo) y en la FN derecha (modelo ortotópico) como se describirá en el siguiente apartado. Todos los experimentos realizados en el modelo subcutáneo con la línea ITAC-3 se resumen en la tabla 3, donde al igual que en caso de NC-4 los clasificamos en grupos (a, b, c, d y e). En este modelo subcutáneo para ITAC-3 se emplearon 12 animales: 2 ratas *nude* y 10 ratones *nude* (5 en combinación con el ortotópico).

Tabla 3. Experimentos en modelos animales con la línea ITAC-3.

Grupo	Animales	Número	Subcutáneo (nº células)	Ortotópico (nº células)	Semana sacrificio
a	Ratas <i>nude</i>	2	300.000/100 μ l*		6
b	Ratas <i>nude</i>	2		150.000/100 μ l*	6
c	Ratones <i>nude</i>	5	300.000/30 μ l*		23
d	Ratones <i>nude</i>	5		150.000/30 μ l*	16
e	Ratones <i>nude+</i>	5	4.600.000/200 μ l*	2.000.000/70 μ l*	27

* medio PBS, + un ratón murió al día siguiente de la implantación de manera espontánea

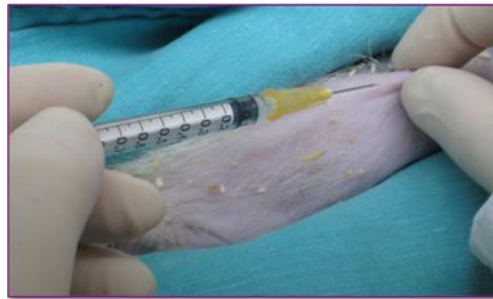


Figura 12. Inyección en el tejido subcutáneo del lomo de una rata.

4.4.5.2 Modelo ortotópico

Realizamos varios experimentos eligiendo en primer lugar ratas *nude* y posteriormente ratones *nude*. La técnica de inyección es la misma que la descrita para la línea NC-4 (apartado 4.4.4.2). Todos los experimentos realizados en el modelo ortotópico con la línea ITAC-3 se resumen en la tabla 3. Como se mencionó en el apartado anterior en 5 ratones *nude* del grupo e (ITAC-3) se implantaron, de manera simultánea, células en la FN derecha (modelo ortotópico) y en el tejido celular subcutáneo del lomo (modelo subcutáneo).

En este modelo ortotópico para ITAC-3 se emplearon 12 animales: 2 ratas *nude* y 10 ratones *nude* (5 en combinación con el modelo subcutáneo). Por tanto, el número total de animales empleados para los ensayos con ITAC-3 en ambos modelos (subcutáneo y ortotópico) ha sido de 4 ratas *nude* y 15 ratones *nude* (5 en experimento conjunto).

4.4.6 Sacrificio de animales y procesamiento de las muestras

Los animales utilizados en los experimentos se sacrificaron al introducirlos en una cámara cerrada de CO₂. Se sacrificaron cuando aparecieron nódulos o tumores visibles o cuando se deterioraba su estado general.

4.4.6.1 Modelo subcutáneo NC-4

Los animales se sacrificaron al observar la aparición de nódulos en la zona de la implantación. Una vez sacrificados se procede a la extracción de los nódulos, tomando una muestra del nódulo más llamativo (perteneciente al grupo a de la tabla 2) que se introduce en solución RNA *later* para extraer posteriormente su ADN. El resto de las muestras tisulares se fijan en formol 24 horas para ser incluidas en parafina. Se cortaron en secciones de 4µm, tiñéndose con HE. Los detalles del momento del sacrificio se exponen en la tabla 2.

4.4.6.2 Modelo ortotópico NC-4

Los animales se sacrificaron al observar crecimiento tumoral macroscópico en el dorso nasal o en la región del seno maxilar o al apreciar un deterioro del estado general de los ratones. El momento del sacrificio se expone en la tabla 2. Una vez sacrificados se procedió a seccionar sus cabezas mediante una guillotina específica. Las cabezas se introdujeron en EDTA durante 6 días para decalcificarse. Una vez decalcificadas se realizó un corte sagital en la línea media y luego varios cortes paralelos al anterior, abarcando la zona correspondiente al etmoides. Las muestras se fijaron en formol durante 24 horas. Las secciones de tejido se incluyeron en bloques de parafina para, posteriormente, realizar cortes de 4µm de espesor que se tiñeron con HE ratones del grupo c (NC-4) murieron al día siguiente de la implantación y no pudieron ser procesados al encontrarse en estado de descomposición (Tabla 2).

Un ratón del grupo e (NC-4) no fue procesado como los anteriores, sino que al sacrificarlo y seccionarle la cabeza, se realizó un corte medio-sagital y se extrajo una muestra del tumor, que se encontraba en el dorso nasal, para introducirlo en RNA *later* y extraer su ADN. El resto de la cabeza se introdujo en formol y se procesó como el resto para el estudio anatomopatológico.

4.4.6.3 Modelo subcutáneo ITAC-3

Los animales se sacrificaron sin observar crecimiento tumoral macroscópico, salvo un ratón del *grupo e* (ITAC-3) con implantación conjunta (subcutánea y nasal) en el que observamos un pequeño nódulo en el lomo a la 22^a semana de implantación. Los animales se sacrificaron de la forma descrita con anterioridad (Figura 13). El momento del sacrificio se expone en la tabla 3.

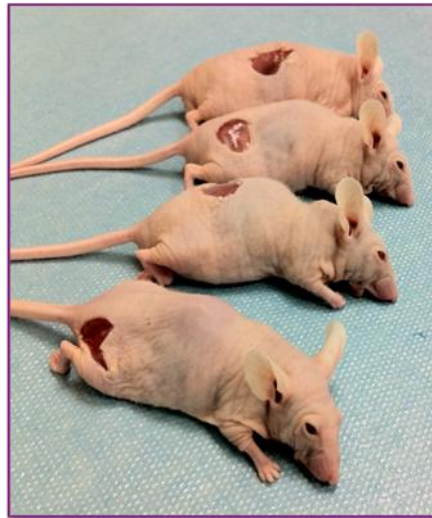

Figura 13. Sacrificio de 4 ratones a los que se ha extirpado el tejido subcutáneo y la piel en la zona de implantación.

4.4.6.4 Modelo ortotópico ITAC-3

Los animales se sacrificaron sin observar crecimiento tumoral en ningún caso. El proceso de sección de las cabezas, decalcificación, inclusión y tinción de los tejidos es el descrito en el apartado 4.4.6.2. El momento del sacrificio se expone en la tabla 3.

4.5 Caracterización genética

Siguiendo el diseño del estudio (apartado 4.2) y una vez definida la metodología de los modelos animales (xenoinjertos subcutáneo y ortotópico) se describen los procedimientos empleados en el estudio genético-molecular. En primer lugar se hace mención de las técnicas de caracterización genética, para continuar en el siguiente apartado con las referentes a la expresión proteica.

En el estudio genético utilizamos el ADN procedente del tumor primario origen, las células cultivadas *in vitro* y los tumores murinos. Una vez extraído el ADN se estudia por medio de m-CGH y MLPA (Tabla 4), con el fin de establecer similitudes y diferencias en el perfil génico de los distintos tejidos originados de la misma estirpe celular.

Tabla 4. Técnicas genéticas empleadas en las diferentes muestras estudiadas.

	Tumor origen	Línea celular	Tumor murino
Microarray-CGH	ACNS	ITAC-3	-----
	CENS	NC-4	Subcutáneo y ortotópico
MLPA	ACNS	ITAC-3	-----
	CENS	NC-4	Subcutáneo y ortotópico

4.5.1 Extracción de ADN

El protocolo de extracción de ADN para todas las muestras se realizó en base al uso de columnas de afinidad (QIAamp®, QIAGEN, Valencia, CA, USA). Este “kit” contiene dos tampones de lisis (ATL y AL), dos tampones de lavado (AW1 y AW2) y un tampón de elución (AE). El ADN se obtuvo a partir de tejido fresco de los tumores humanos origen (ACNS y CENS) introducido en RNA-later. Se obtuvieron también muestras de tejido fresco de un tumor murino subcutáneo y otro nasal desarrollados en los ratones implantados con NC-4.

Las muestras tisulares mencionadas se extraen del RNA-later, se descongelan a temperatura ambiente, se lavan en PBS y se disponen en una placa Petri. Con ayuda de dos bisturís, se disgregan mecánicamente, cortándolas en pequeños fragmentos que son depositados en un tubo de microcentrífuga de 1,5 mL.

A continuación se realiza el lisado añadiendo 200 µL del tampón de lisis ATL (QIAamp tissue extraction kit, QIAGEN) y 20 µL de proteinasa K (concentración de almacenamiento: 10mg/mL). Se mezcla bien en un agitador y se deja incubando a

56°C en una placa térmica con agitación. Por la tarde se vuelven a añadir otros 20 µL de proteinasa K, se mezcla bien y se deja incubando a 56°C toda la noche.

A la mañana siguiente se añaden 200 µL de tampón AL (QIAgen), se agita enérgicamente y se incuba a 70°C durante 10 minutos. A continuación se añaden 200 µL de etanol absoluto y se agita enérgicamente durante 15 segundos para precipitar el ADN. Posteriormente se aplica el contenido del tubo de microcentrífuga a una columna de afinidad (QIAamp®) que se coloca en un tubo de recolección de 2 mL. La columna y el tubo de recolección se centrifugan durante 1 minuto a 8.000 rpm y el filtrado es eliminado. Posteriormente se procede a la purificación del ADN añadiendo sobre la columna 500 µL del tampón AW1, centrifugando a 8.000 rpm durante 1 minuto. Tras eliminar el filtrado se continúa con un segundo lavado añadiendo a la columna 500 µL del tampón AW2 y centrifugando a 14.000 rpm durante 3 minutos. Se coloca la columna de afinidad en un nuevo tubo de microcentrífuga y se añaden 200 µL de agua destilada para eluir el ADN de la columna. Se incuba durante 1 minuto y se centrifuga 1 minuto a 8.000 rpm. Finalmente se almacena el ADN a 4°C.

La concentración y la pureza del ADN obtenido se determinan midiendo su absorbancia a 260 nm y a 280 nm en un espectrofotómetro NanoDrop 1000 (versión 3.1.0), (NanoDrop Technologies Inc.). La absorbancia a 260 nm nos indica la concentración de ADN que tenemos en nuestra muestra, mientras que la relación A260/A280 señala el grado de pureza de la muestra. Se consideran aceptables puridades con valores mayores de 1,5 (óptimo 1,7-1,9). Mediante electroforesis en un gel de agarosa al 1% se puede comprobar que la extracción de ADN ha sido correcta.

4.5.2 Técnica de la MLPA

La MLPA es una técnica de biología molecular que permite amplificar en un único experimento múltiples secuencias distintas de ADN o ARNm⁸⁹.

Para los experimentos de MLPA se utilizó el ADN procedente de los tumores origen, líneas celulares (ITAC-3 y NC-4) y tumores murinos inducidos, extraído según el protocolo descrito en el apartado 4.5.1.

En cada experimento se utilizaron un mínimo de 8 muestras, incluyendo siempre una con ADN control. Todas las muestras se procesaron al menos dos veces

en distintos experimentos. Este ADN control provenía de sangre periférica de donantes sanos.

4.5.2.1 Tipos de kits

Se utilizaron 2 “kit” comercializados (MRC-Holland, Amsterdam, Holanda), el SALSA P105-C1 con 45 sondas para detectar alteraciones en los genes *EGFR*, *TP53*, *PTEN*, *ERBB2* y *CDKN2A* (Anexo 2) y el SALSA P084 HNSCC1 con 42 sondas para genes clásicamente implicados en el desarrollo del CECC (Anexo 3). Ambos experimentos se realizaron por separado, pero al ser idénticos en su ejecución describiremos sólo el procedimiento común. Con SALSA P105-C1 se estudió el ADN del ACNS origen y la línea ITAC-3. Con SALSA P084 se estudio el ADN del CENS origen, la línea NC-4, un tumor murino subcutáneo y un tumor murino ortotópico.

Cada sonda se compone de oligonucleótidos, uno sintético y otro derivado del vector M13. El oligonucleótido sintético está formado por un “primer” en el extremo 5’ de 19 nucleótidos (“primer” Y) y por una secuencia de hibridación de 21-30 nucleótidos que se unirá a la muestra de ADN. El oligonucleótido derivado del vector M13 tiene un tamaño diferente en cada sonda, que varía gracias a una secuencia de relleno (*stuffer sequence*) de diferentes tamaños que se intercala entre el “primer” de 36 nucleótidos, situado en el extremo 3’ (*primer* X) y la secuencia de hibridación de 25-43 nucleótidos que se unirá a la muestra de ADN.

La mezcla de sondas de cada “kit” contiene además sondas de control interno llamadas DQ (*DNA Quality*). En la amplificación por PCR estas sondas control generan productos más pequeños que los amplificados por las 45 ó 42 sondas de genes. El control interno determina si la calidad y la concentración del ADN de la muestra son adecuadas para obtener un resultado óptimo. El control interno está formado por dos tipos de sondas:

1. Cuatro fragmentos de ADN que generan productos amplificados de 64, 70, 76 y 82 pares de bases (pb), incluso si se omite el proceso de ligación (Figura 14).
2. Un producto de amplificación de 94 pb dependiente del proceso de ligación del ADN de la muestra.

El tamaño de los cuatro picos del control interno (64-82 pb), una vez amplificados por PCR, depende de la cantidad de ADN de la muestra. Serán difícilmente visibles si el ADN es >100 ng y tendrán un tamaño menor que el fragmento amplificado de 94 pb si la cantidad de ADN es de 50 ng aproximadamente. Si estos 4 fragmentos tienen un tamaño similar o mayor que el fragmento de 94 pb y los productos de PCR de 130-482 pb, significa que la reacción de ligación ha fallado o que la cantidad de ADN es escasa y los resultados obtenidos no tienen validez. El tamaño del pico de 94 pb debe ser similar al obtenido por los productos amplificados de las sondas de genes y nos sirve de control para saber que el experimento ha sido satisfactorio (Figura 14).

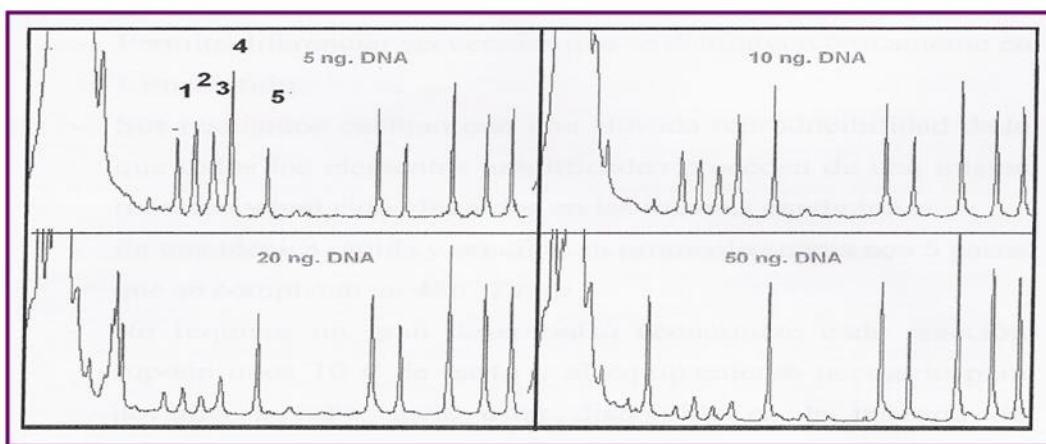


Figura 14. Calidad del ADN. Si los cuatro primeros picos de control (1,2,3,4) son más altos que los picos del producto de amplificación de 94 pb (5) el ADN de la muestra es insuficiente o bien ha fracasado la reacción de ligación.

4.5.2.2 Pasos del experimento

El *primer día* del experimento, el ADN previamente extraído de cada muestra (100-200 ng) se desnaturaliza en un termociclador, aplicando un ciclo de 5 minutos a 98°C y enfriando posteriormente a 25°C. Se mezcla el ADN desnaturalizado con las sondas del “kit” y su correspondiente tampón de hibridación y se coloca, de nuevo, en el termociclador en un ciclo único de un minuto a 95°C y 16 horas a 60°C para que las sondas hibriden sobre el ADN de la muestra.

El *segundo día* se procede a la ligación de los dos oligonucleótidos de las sondas que han hibridado sobre el ADN. Para ello, se añade al tubo de PCR la mezcla de ligación con el enzima ligasa y su tampón y se coloca de nuevo en el termociclador

15 minutos a 54°C, seguido de 5 minutos a 98°C, y posterior enfriamiento a 25°C. Una vez ligados los moldes de las 42 ó 45 regiones, se procede a preparar la mezcla de tampón y los “primers” para la PCR, el tampón enzima de dilución y la polimerasa para la amplificación de las sondas. Todas las sondas ligadas poseen las mismas secuencias en sus extremos, permitiendo su amplificación simultánea por PCR utilizando sólo un par de “primers”. Los oligonucleótidos no ligados al ADN de la muestra no serán amplificados por PCR y, por tanto, no precisan ser eliminados.

Una vez añadidos los “primers”, se colocan de nuevo las muestras en el termociclador y se corre el programa de PCR aplicando 1 minuto a 60°C, 33 ciclos, (35 en los casos en los que la concentración de ADN era muy baja: inferior a 30 ng/μL) con tres pasos cada ciclo de 30 segundos a 95°C, 30 segundos a 60°C y 60 segundos a 72°C, y enfriando finalmente a 4°C. Las muestras son almacenadas a 4°C hasta realizar el análisis de fragmentos (Figura 15).

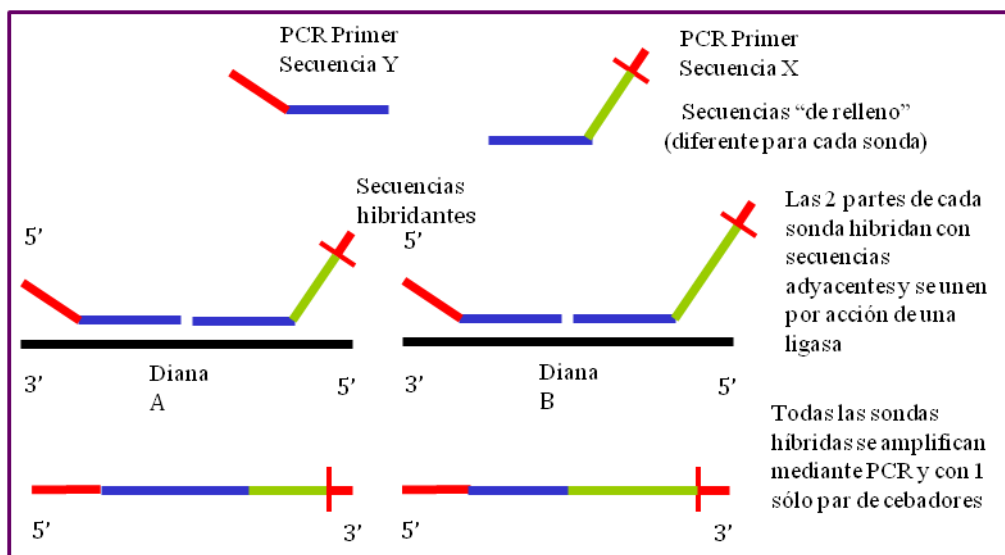


Figura 15. Bases moleculares de la MLPA.

Cada sonda da lugar a un producto de amplificación de tamaño único de entre 130 a 482 pb debido a la diferencia en tamaño de la secuencia relleno. Los productos amplificados de las sondas se analizan mediante electroforesis capilar. Para ello mezclamos 2 μL del producto de amplificación con 10 μL de formamida y 0,5 μL de marcador interno. La mezcla se desnaturaliza por calor y se somete a electroforesis capilar en un equipo “ABI Prism 3100” (Applied Biosystems, Warrington, UK). Los capilares están rellenos de un polímero que ofrece dificultad a la migración

permitiendo separar los fragmentos por su tamaño, corriendo los fragmentos más pequeños más rápido que los grandes. Al final del recorrido hay un láser y un sistema de captura de la señal de fluorescencia que permite detectar los distintos productos. Estos productos finales serán analizados con el software "GeneScan v3.7" (AppliedBiosystems, Warrington, UK), que permite determinar su tamaño por interpolación con distintos fragmentos de tamaño conocido del marcador interno y cuantificar cada producto en función de la intensidad de fluorescencia. Cada sonda vendrá representada por un pico. La señal relativa de cada sonda se define dividiendo la medida del área de cada pico entre la suma de todas las áreas de todos los picos de sondas de una muestra.

4.5.2.3 Interpretación de datos

Para definir la existencia de una ganancia o una pérdida de material génico en cada una de las sondas de una muestra hay que normalizar los datos obtenidos. Para ello se calcula la mediana, la desviación estándar y el valor mínimo y máximo para las muestras control y para cada una de las muestras de tumor. La relación entre el valor del tumor y el control se calcula aplicando las siguientes fórmulas:

1. Relación mínima = cociente entre el valor mínimo del tumor y el valor máximo del control.
2. Relación máxima = cociente entre el valor máximo del tumor y el valor mínimo del control.
3. Relación tumor/control = media de la relación mínima y la relación máxima.
4. Desviación estándar de la relación tumor/control = diferencia entre la relación tumor/control y la relación mínima.

Con este análisis normalizado se obtiene un diagrama de barras de las sondas estudiadas en el ADN tumoral (Figura 16). Cuando la relación tumor/control es mayor de 1,2 y la desviación estándar es >1 se interpreta como ganancia, si es menor de 0,8 y la desviación estándar es <1 se interpreta como pérdida. Por último, si la relación tumor/control es >2 se interpreta como amplificación.

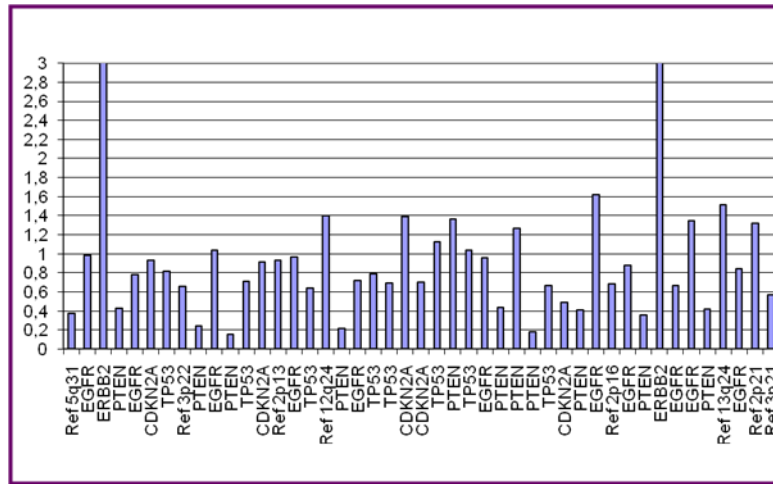


Figura 16. Diagrama de barras del resultado final obtenido por MLPA de un caso de CENS. Las barras representan la relación tumor/control normalizada para cada sonda.

4.5.3 Técnica de los microarrays-CGH

El experimento de m-CGH fue realizado en los tumores origen, las líneas celulares y los tumores murinos inducidos (subcutáneo y ortotópico).

4.5.3.1 Fundamento de la técnica

Es una técnica que permite analizar en un único experimento todo el genoma del tumor y conocer las pérdidas, ganancias o amplificaciones del material cromosómico⁹⁰. Permite utilizar ADN procedente de tejido fresco, congelado e incluido en parafina, El molde sobre el que compiten los ADNs, marcados con fluorescencia o radioactividad, pueden ser una formación de clones conocidos de ADN de doble cadena (cADN) o bien secuencias cortas de nucleótidos (oligonucleótidos) (“array”)⁹¹. En todos los casos el material genético que se dispone en el “array” se refiere a un gen de situación y características conocidas, siendo la información generada la que corresponde a ese gen en la muestra analizada⁹². Los m-CGH más extendidos y utilizados son los dos tipos mencionados (cADN y oligos) y los experimentos en los que se utilizan son, casi exclusivamente, estudios de análisis masivo o global de la expresión genética^{93,94}.

La resolución de esta técnica puede llegar e incluso superar los 0,5 Mbp y el análisis final no requiere del cariotipado, como ocurría con la CGH convencional. La resolución depende del microarray comercial aplicado^{95,96}. En este caso utilizamos el

array comercial de 180 k oligonucleótidos (SurePrint G3 Human CGH Microarray Kit 4 x 180 K, Agilent Technologies, Palo Alto CA, USA). El análisis de las imágenes y la extracción de datos se cuantificaron usando el software de extracción correspondiente (version 9.1, Agilent Technologies, Palo Alto CA, USA)^{97,98} (Figura 17).

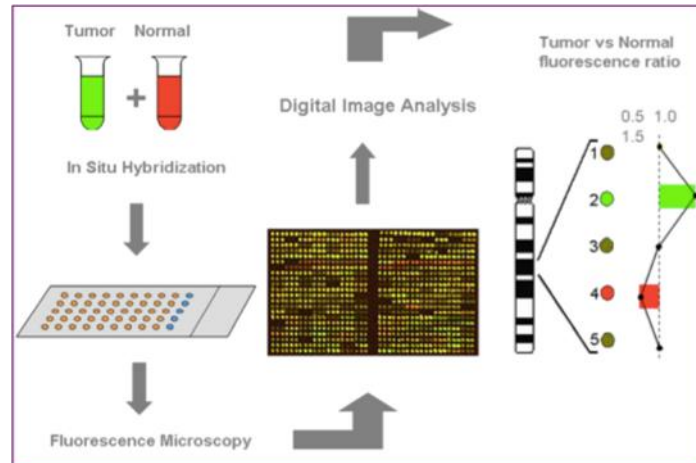


Figura 17. Esquema de la técnica de m-CGH.

4.5.3.2 Interpretación de los datos

Se realizó una normalización estadística de los índices calculados a partir de la media de todos los índices. Los gráficos se hicieron con una media variable de log2 de índices de 5 clones vecinos. Las ganancias y las pérdidas se definieron como desviaciones de 0,2 o más del log2 de índices=0. Se consideró amplificación cuando al menos dos clones vecinos alcanzaban un log2 de índices de 1 o mayor. Así, es posible localizar la posición de cada gen y cuantificar el número de copias (Figura 18).

Un valor de 1 para la relación de fluorescencia verde/roja sería normal, un valor inferior a 1 indicaría pérdida, mayor de 1, ganancia y mayor de 1,5, amplificación.

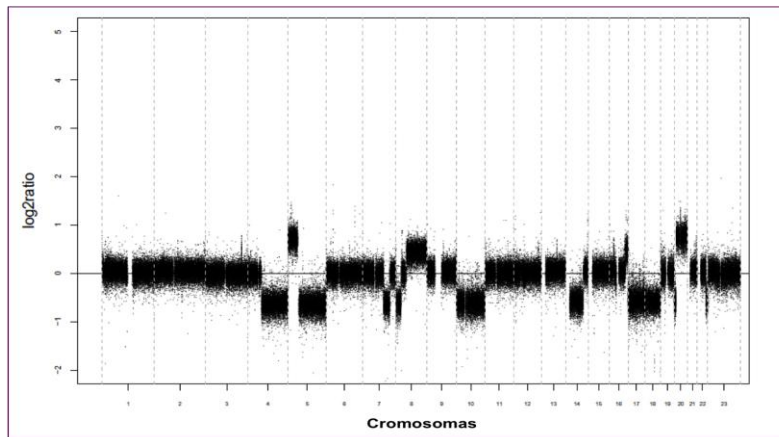


Figura 18. Resultado de un m-CGH mostrando ganancias y pérdidas en varios cromosomas en todo el genoma (cromosomas 1-24) de un ITAC tumor primario.

4.6 Expresión proteica

4.6.1 Técnica de la inmunohistoquímica (IHQ)

La IHQ se realizó para estudiar la expresión proteica en el CENS y ACNS origen. Se estudiaron las proteínas p53, E-cadherina, c-myc, ciclina D1, cortactina, PTEN, Rb y p16. Se realizó en las muestras tisulares organizadas como tejido, es decir en los tumores, tanto los CENS y ACNS origen como los tumores murinos inducidos y no en las líneas celulares.

La IHQ es un procedimiento histopatológico basado en el uso de un anticuerpo específico, previamente marcado mediante un enlace químico con una enzima, que puede transformar un sustrato en visible sin afectar la capacidad del anticuerpo para formar un complejo con el antígeno. Este complejo antígeno-anticuerpo es aplicado a una muestra de tejido orgánico, correctamente fijada e incluida en parafina, mediante la utilización de alguna de las técnicas específicas (peroxidasa antiperoxidasa, fluoresceína, etc.) Así, el complejo puede ser localizado e identificado dentro de las muestras tisulares o citológicas a estudiar, logrando obtener marcadores antigénicos característicos de distintas líneas de diferenciación y funcionalismo celular, con lo que se determina el tipo de células en las muestra⁹⁹.

4.6.2 Pasos de la técnica

Los tejidos son fijados en formol, incluidos en parafina y cortados en secciones de 3 μm . A continuación el tejido se adhiere a los portas siliconizados (Dako[®] S2024) que se dejan en la estufa a 56^o-58^oC, un mínimo de 2 horas y un máximo de 18. Posteriormente se realiza el desparafinado de las muestras con xilol y la hidratación con alcoholes de graduación decreciente. Más adelante se efectúa el desenmascaramiento antigénico con una solución recuperadora de antígenos en el Ptlík de Dako[®] a 95^o durante 20 minutos, manteniendo las preparaciones dentro de la solución recuperadora de antígenos hasta que la temperatura baja a 60^oC. Finalizado el proceso se colocan las preparaciones en un recipiente con un buffer de lavado.

A partir de este paso, la técnica se realiza en el Inmunoteñidor de Autostainer plus de Dako[®]. En primer lugar se introducen las muestras en un buffer de lavado y en una solución bloqueante de peroxidasa durante 5 minutos. Se añade el anticuerpo monoclonal primario dirigido hacia la proteína que deseamos detectar durante un tiempo variable, según el tipo de anticuerpo utilizado. La inmunodetección fue realizada con el sistema EnVision Plus “anti-mouse” empleando como substrato el cromógeno diaminobenzidina (DakoCytomation).

Para que el resultado sea reproducible, comparable y de calidad apropiada, depende de la elección del método de detección. En nuestro estudio, se ha utilizado el sistema de polímeros de dextrano EnVision[™] Plus (PDE) Dako[®], técnica IHQ desarrollada recientemente. El sistema EnVision[™] Plus es una técnica de tinción en dos pasos en la que al anticuerpo primario le sigue un polímero conjugado de alto peso molecular como es el dextrano, al que se conjugan de manera covalente un gran número de moléculas de enzima (peroxidasa de rábano) y del anticuerpo secundario. El sistema aumenta la sensibilidad y permite incrementar las diluciones de anticuerpo primario, con menos fondo que las técnicas tradicionales de avidina-biotina. Como último paso se contrasta la preparación mediante hematoxilina durante un minuto y luego se deshidrata mediante alcoholes de graduación ascendente, colocando al final un cubreobjetos.

4.6.3 Tipos de reactivos

Se detectaron las proteínas ciclina D1, cortactina, PTEN, pRb, p16, p53, E-cadherina y c-myc, en el CENS origen, en un nódulo subcutáneo (el mismo del que se extrajo ADN para el estudio de su patrón génico) y en un tumor ortotópico, perteneciente al *grupo c* de la tabla 2, utilizando los reactivos que se muestran en la tabla 5. En el modelo con células ITAC-3, realizamos la tinción con el mismo reactivo de p53 utilizado para el CENS en el tumor origen y en los 4 ratones del grupo e (tabla 3).

Tabla 5. Anticuerpos utilizados en la IHQ.

Anticuerpo	pH	Minutos	Dilución	Minutos incubación	Casa comercial	Tipo AC
Ciclina D1	9	20	1:100	20	Sta. Cruz	Ratón
Cortactina	9	20	1:200	30	BD	Ratón
PTEN	9	40	1:50	20	Dako	Ratón
Rb	9	40	1:50	20	Sta. Cruz	Conejo
p16	9	20	Prediluido	30	Cintec	Ratón
p53	9	20	1:10	15	Dako	Ratón
E-cadherina	9	20	1:50	30	Zymed	Ratón
c-myc	9	20	1:40	20	Sta. Cruz	Ratón

4.6.4 Interpretación de la IHQ

Los resultados de la IHQ fueron valorados por dos investigadores de manera independiente. Las muestras se evaluaron según la cantidad de células teñidas (extensión), con un valor de 1 al 3, siendo 1: 0-25% de células teñidas, 2: 25-50% y 3: >75%; Asimismo, se valoró la intensidad de tinción con valores del 1 al 3, siendo 1= tinción débil/leve, 2 = moderada y 3 = intensa. En caso de no presentar ninguna tinción se consideró negativa. Por el contrario, cuando presentó algo de tinción, por tenue que esta fuese, la muestra se la consideró positiva y se clasificó con los valores numéricos descriptos.

4.7 Descripción de variables y estadística

Las variables clínicas en los modelos murinos fueron la aparición de tumoración en el lugar de la implantación y el tiempo transcurrido hasta su desarrollo.

Las variables anatomopatológicas en los modelos murinos fueron el tipo histopatológico de tumor, el grado de diferenciación, la presencia de necrosis y el número de mitosis por campo.

Las variables génicas estudiadas por MLPA fueron la pérdida o ganancia de las sondas génicas.

Las variables génicas estudiadas por microarrays-CGH fueron el número de copias de los cromosomas, así como sus ganancias o pérdidas.

La variable estudiada mediante IHQ fue la positividad (en términos de extensión e intensidad, con valores numéricos de 1 a 3) o negatividad (en caso de no presentar ningún grado de tinción) de la tinción para los anticuerpos: ciclina D1, cortactina, c-myc, p53, PTEN, Rb, E-cadherina y p16.

En el estudio estadístico se utilizó el paquete informático SPSS versión 15.0 para Windows (SPSS © Inc. Illinois, EE.UU.). Se estudiaron las frecuencias absolutas en tanto por ciento de los tumores desarrollados en los tumores, de las ganancias o pérdidas observadas con las técnicas de MLPA y m-CGH y del grado de tinción con IHQ. Se correlacionaron las variables génicas observadas entre las distintas muestras.

Se estableció el criterio de concordancia como medida de comparación entre las distintas muestras. Consideramos a las variables concordantes si presentan la misma alteración (ganancia o pérdida), incluyendo la amplificación que a efectos prácticos es considerada una ganancia.

Las variables serían discordantes cuando la alteración, aunque coincida en alguna muestra, presente una diferencia marcada en al menos uno de sus valores, como puede ser de ganancia a pérdida o viceversa.

Se denominó concordancia **baja** cuando las muestras compartieron el patrón genético en $\leq 33\%$ de las variables, **media** entre $> 33\%$ y $\leq 66\%$ y **alta** en $> 66\%$, tanto para los genes (MLPA) como para las regiones cromosómicas (m-CGH).

5

RESULTADOS

5.1 Modelos animales

5.1.1 Ensayo control

Se observó el depósito focal de pigmento azul de metileno en el citoplasma apical del epitelio ciliado respiratorio etmoidal en las 2 ratas *wistar*. Se trata de acúmulos independientes en cada célula de una intensidad moderada (Figura 19).

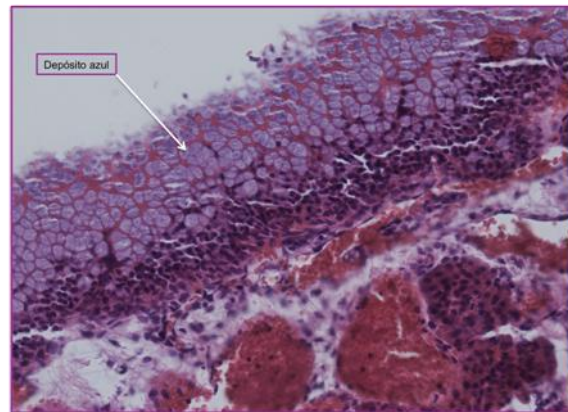


Figura 19. Depósitos de azul metileno en el epitelio respiratorio. Cabeza de rata *wistar* (HEx20).

El depósito de pigmento azul se observó en 1 de los 2 ratones *swiss* (Figura 20), pero con una intensidad menor al observado en las ratas *wistar*.

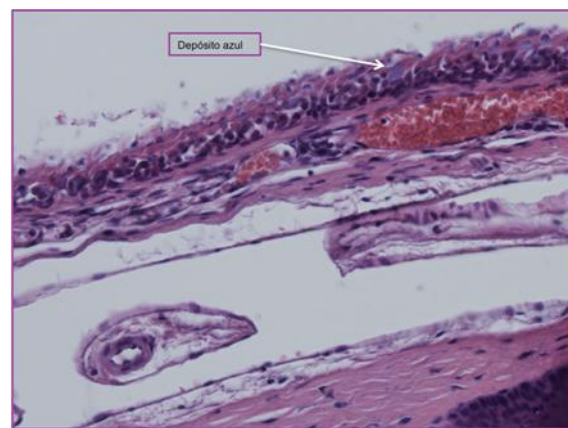


Figura 20. Depósitos azul metileno en el epitelio respiratorio. Cabeza de ratón (HEx20).

5.1.2 Ensayos con NC-4

Los resultados obtenidos con la línea NC-4 fueron positivos, aunque con variación, para el desarrollo de tumores macroscópicos, tanto en el modelo

subcutáneo como en el ortotópico. Este último se llevó a cabo en varias etapas, modificando en cada una el número de células implantadas y el día después de la implantación en el que eran sacrificados los animales (rango 5-22 semanas). La variabilidad de las etapas fue debida a los ajustes realizados según los resultados que se iban obteniendo.

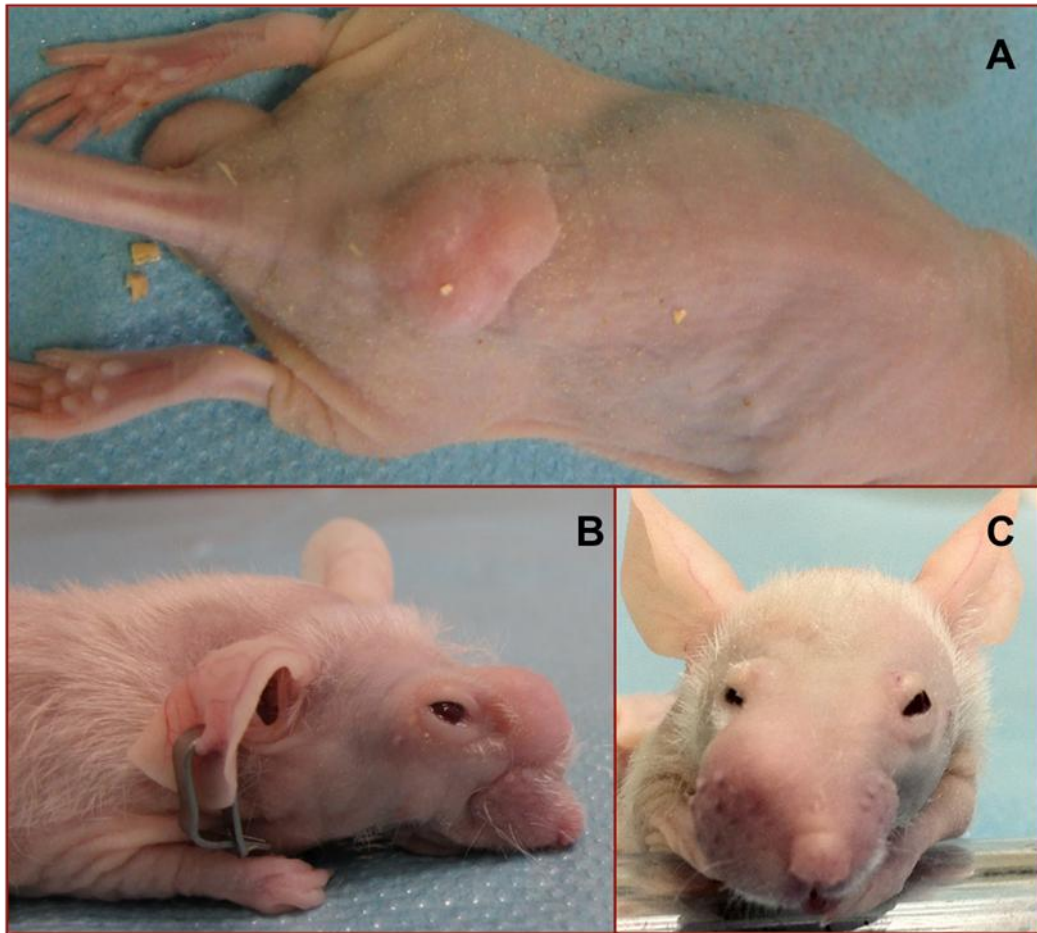


Figura 21. Desarrollo de tumores subcutáneos y nasales con la línea NC-4. Nódulo subcutáneo (A). Tumor en dorso nasal (B). Tumor en región maxilar derecha (C).

En el **aspecto macroscópico** con el modelo subcutáneo se observaron nódulos subcutáneos en 5/5 (100%) ratones implantados, mientras que el ortotópico mostró tumores nasales o deformidades en 7/20 (35%),(Figura 21). No obstante, en este último, 3 ratones murieron al día siguiente de la inyección por causa desconocida. Por tanto, resulta más adecuado considerar como resultado positivo 7/17 (41%).

Los resultados detallados de todos los experimentos realizados con la línea NC-4 se muestran en la tabla 6.

Tabla 6. Experimentos en modelos animales con la línea NC-4. Se indica el número de tumores murinos inducidos.

Grupo	Animales	Número	Subcutáneo (Tumores)	Ortotópico (Tumores)	Semana sacrificio
a	Ratones <i>nude</i>	5	+5/5(100%)		5
b	Ratones <i>nude</i>	5		+1/5 (20%)	15
c	Ratones <i>nude</i>	10		+4/10(40%)	8-12
d	Ratones <i>nude</i>	5		+2/5 (40%)	9-21

En el grupo (c) 3 animales murieron al día siguiente de implantación

El **estudio histopatológico** se correspondió en todos los casos con el aspecto macroscópico, es decir, todos los animales con tumor macroscópico lo tenía en la histopatología.

En el modelo subcutáneo el análisis de los nódulos subcutáneos del lomo en los 5 ratones del grupo "a" reveló la presencia, en todos los casos, de un carcinoma escamoso poco diferenciado. Se trataba de una neoformación sólida con múltiples nódulos encinturados por tractos de tejido colágeno, localizados en la zona profunda de la piel por debajo del músculo propio. Las células neoplásicas mostraron pleomorfismo nuclear, nucleolo prominente y citoplasma acidófilo. Se identificó diferenciación escamosa en todas las lesiones con formación de globos córneos en alguna de las muestras; no obstante, todos los tumores presentaron puentes intercelulares, células disqueratóticas y disposición en remolino. No se observó necrosis y el número de mitosis atípicas fue variable, aunque superior a 10 por campo en todos los casos (Figura 22). Las características histopatológicas quedan resumidas en la tabla 7.

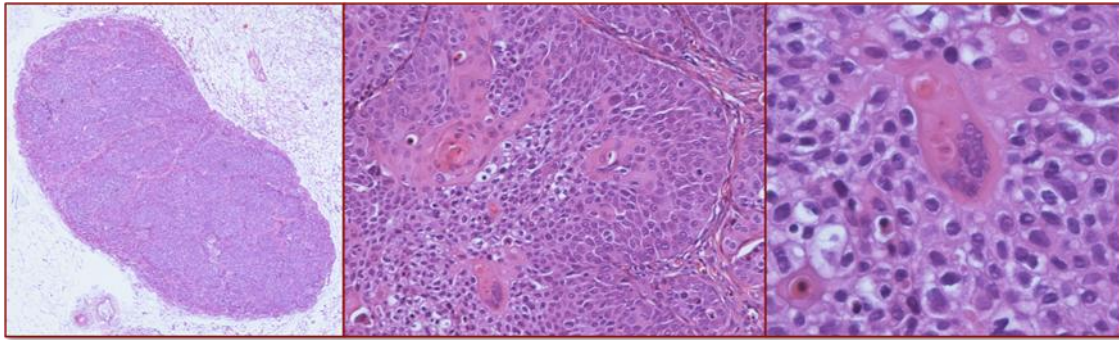


Figura 22. Histopatología de los tumores subcutáneos (*grupo a*) tras implantar la línea NC-4. Se observa la presencia de un globo corneo (derecha) (HE x4, x10 x20).

Tabla 7. Características histopatológicas de los tumores subcutáneos (*grupo a*) inducidos con la línea celular NC-4.

RATÓN	TUMOR SUBCUTÁNEO			
	<i>Grado diferenciación</i>	<i>Necrosis</i>	<i>Mitosis/campo</i>	<i>Diferenciación escamosa</i>
1	Poco diferenciado	No	12	Sí
2	Poco diferenciado	No	17	Sí
3	Poco diferenciado	No	11	Sí
4	Poco diferenciado	No	18	Sí
5	Poco diferenciado	No	15	Sí

En el modelo ortotópico el análisis de las cabezas de ratón reveló tumor de manera variable según el grupo de ratones. En el "*grupo b*" se observó un tumor macroscópico (1/5 ratones) en la cavidad etmoidal con crecimiento exofítico hacia la cara anterior. Su estudio histopatológico reveló un carcinoma escamoso poco diferenciado con crecimiento sólido. Las células neoplásicas mostraron pleomorfismo nuclear, nucleolo prominente y citoplasma acidófilo. Se observó diferenciación escamosa y necrosis. El número de mitosis atípicas por campo fue variable, pero superior a 7 (Tabla 8). En el interior del tumor se observaron restos de trabéculas de hueso por la infiltración ósea (Figura 23).

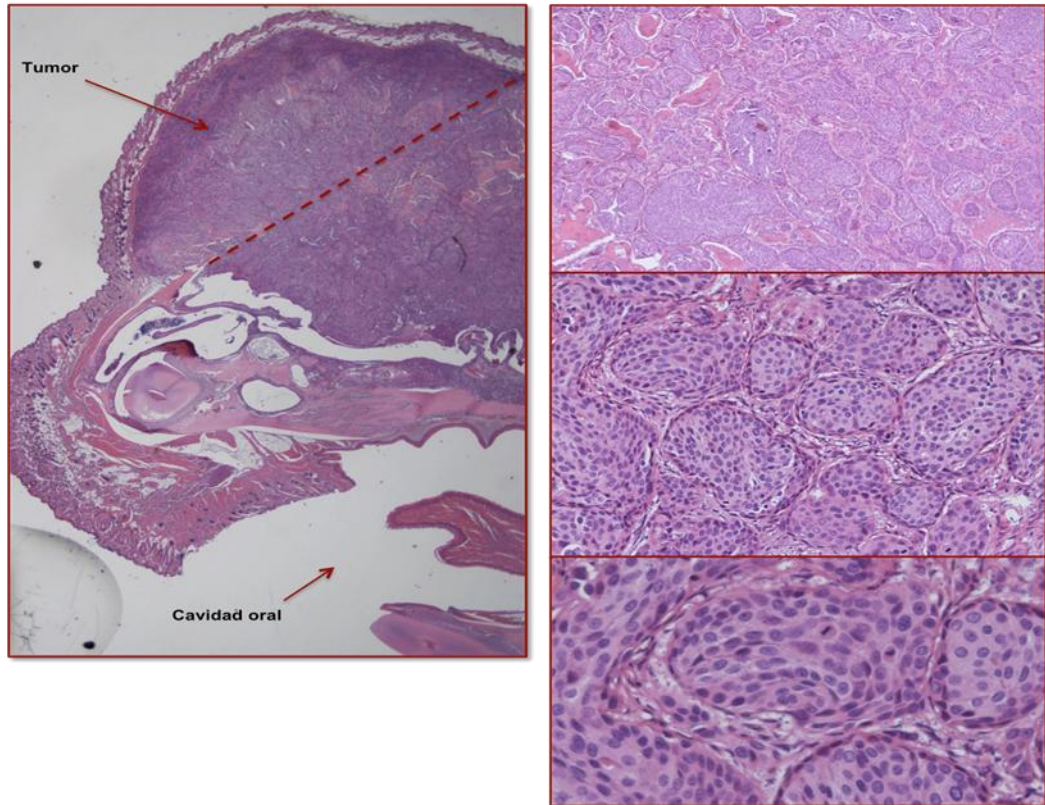


Figura 23. Corte sagital de una cabeza de un ratón a nivel de la cavidad etmoidal (HEX1). La línea de puntos correspondería a la normalidad, sin tumor. A la derecha tumor ortotópico de ratón (*grupo b*) (HEX4, x20, x40).

Tabla 8. Características histopatológicas de los tumores ortotópicos (*grupo b*) inducidos con la línea celular NC-4.

RATÓN	TUMOR ORTOTÓPICO			
	Grado diferenciación	Necrosis	Mitosis/campo	Diferenciación escamosa
1	Poco diferenciado	Sí, focal	7	Sí
2		Ausencia de neoplasia		
3		Ausencia de neoplasia		
4		Ausencia de neoplasia		
5		Ausencia de neoplasia		

En el "*grupo c*" se objetivó tumor en 4 ratones (4/10). Hubo diferencias en la localización de los tumores, así en 2 ratones el tumor se situó en la cavidad etmoidal y mostró un crecimiento exofítico hacia la cara anterior y superior. En los otros 2 el

tumor se situó por encima del paladar (Figura 24). El estudio histopatológico mostró en los 4 ratones un carcinoma escamoso poco diferenciado con crecimiento sólido. Las células neoplásicas tenían pleomorfismo nuclear, nucleolo prominente y citoplasma acidófilo. No se observó diferenciación glandular. Se identificó diferenciación escamosa y necrosis en algunas de las muestras. El número de mitosis atípicas fue variable, pero en todos superior a 7. En este *grupo c* encontramos 3 ratones muertos al día siguiente de la inyección, que por su estado de descomposición no pudieron ser estudiados. Además, otros 3 ratones de este grupo no pudieron ser analizados por un defecto técnico durante el procesamiento de las muestras, aunque a nivel macroscópico no tenían lesión a las 22 semanas de la implantación. Podemos considerar por tanto que se objetivó tumor a nivel macroscópico e histopatológico en 4 de 7 ratones. Las características de este *grupo c* se resumen en la tabla 9.

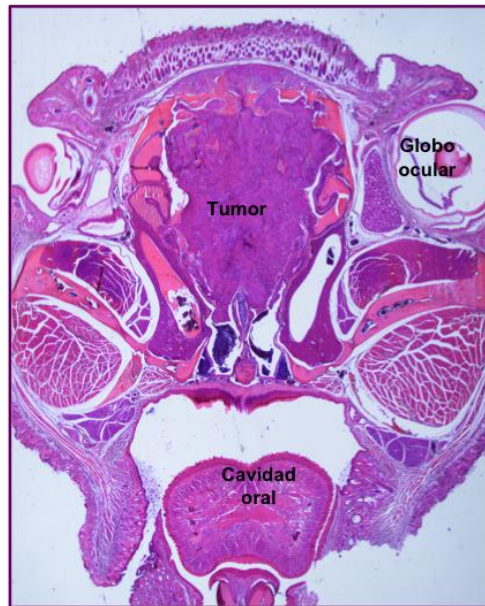


Figura 24. Corte axial de una cabeza de ratón. Se observa el tumor localizado en a la FN, entre los globos oculares (HEX4).

Tabla 9. Características histopatológicas de los tumores ortotópicos (*grupo c*) inducidos con la línea celular NC-4.

RATÓN	TUMOR ORTOTÓPICO			
	<i>Grado diferenciación</i>	<i>Necrosis</i>	<i>Mitosis/campo</i>	<i>Diferenciación escamosa</i>
1	Poco diferenciado	Sí, focal	13	Sí
2	Poco diferenciado	Sí, muy focal	17	Sí
3	Poco diferenciado	No	12	Sí
4	Poco diferenciado	No	8	Sí
5		No valorable		
6		No valorable		
7		No valorable		

En el "*grupo d*", se observó tumor en 2 ratones (2/5). En ambos casos el tumor era un carcinoma epidermoide, entre moderado y poco diferenciado, con un crecimiento sólido. Las células neoplásicas mostraron pleomorfismo nuclear, nucleolo prominente y citoplasma acidófilo, con diferenciación escamosa. No se observó diferenciación glandular ni necrosis. El número de mitosis por campo de gran aumento (x40) fue de 14 en un caso y de 3 en otro. Las mitosis mostraron morfología típica. El resto de cabezas de ratón mostraron un epitelio respiratorio de características normales sin células tumorales. Las características de este *grupo d* se resumen en la tabla 10.

Tabla 10. Características histopatológicas de los tumores ortotópicos (*grupo d*) inducidos con la línea celular NC-4.

RATÓN	TUMOR ORTOTÓPICO			
	<i>Grado diferenciación</i>	<i>Necrosis</i>	<i>Mitosis/campo</i>	<i>Diferenciación escamosa</i>
1	Moderadamente-Poco diferenciado	No	14	Sí
2	Moderadamente-Poco diferenciado	No	3	No
3		Sin tumor		
4		Sin tumor		
5		Sin tumor		

5.1.3 Ensayos con ITAC-3

Los resultados obtenidos con la línea ITAC-3 fueron negativos en los dos modelos animales (subcutáneo y ortotópico). Es decir, no se observa desarrollo de tumores macroscópicos en ninguno de los animales utilizados (Figura 25). Los resultados detallados de los experimentos realizados con la línea ITAC-3 se muestran en la tabla 11.

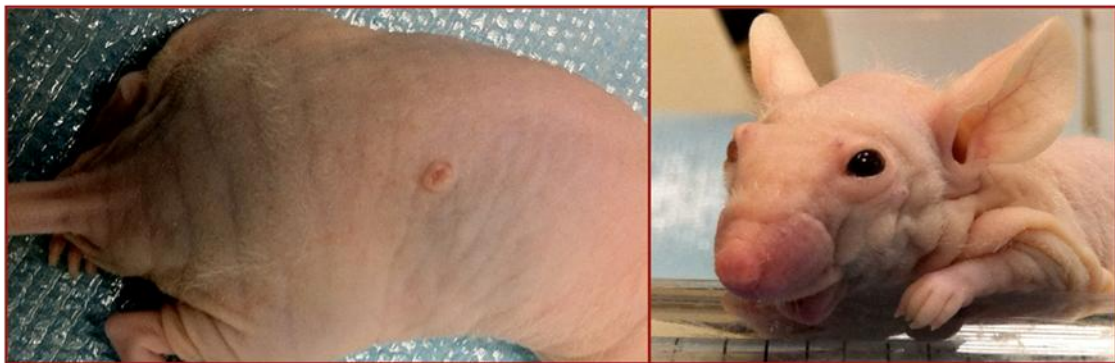

Figura 25. Ratones implantados con la línea ITAC-3. No se observa desarrollo de tumores macroscópicos subcutáneos y nasales, aunque en la imagen de la izquierda aparece un pequeño nódulo en el tejido subcutáneo del lomo con aspecto dudoso que correspondió a un carcinoma verrucoso cutáneo.

Tabla 11. Experimentos en modelos animales con la línea ITAC-3. No se observan tumores murinos inducidos.

Grupo	Animales	Número	Subcutáneo (Tumores)	Ortotópico (tumores)	Semana sacrificio
a	Ratas nude	2	Negativo		6
b	Ratas nude	2		Negativo	6
c	Ratones nude	5	Negativo		23
d	Ratones nude	5		Negativo	16
e	Ratones nude*	5	Negativo	Negativo	27

*un ratón murió al día siguiente de la implantación de manera espontánea

El **estudio histopatológico** del tejido celular subcutáneo en la zona de la inyección y de las cabezas procesadas no mostró presencia de lesión neoplásica microscópica a ningún nivel (Figura 26). En el tejido celular subcutáneo se observó una población de adipocitos maduros sin atipia citológica. Se observan bandas de tejido colágeno y ausencia de infiltración tumoral.

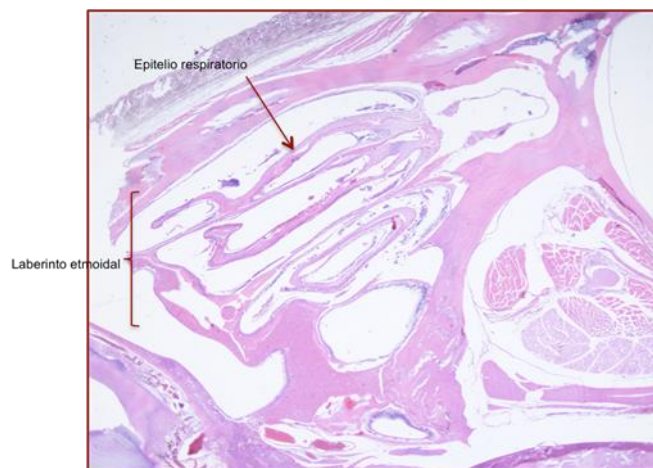


Figura 26. Corte a nivel etmoidal. Epitelio respiratorio normal sin atipias (HEX1).

Los únicos hallazgos histopatológicos significativos fueron:

- La presencia de un carcinoma verrucoso en el lomo de uno de los ratones inyectados a ese nivel, perteneciente al último grupo (Figura 25). El análisis histopatológico mediante tinción con hematoxilina-eosina mostró un carcinoma epidermoide sin signos de infiltración, cuyas células mostraron pleomorfismo nuclear, nucleolo prominente y citoplasma acidófilo, con un número de mitosis por campo de

gran aumento (X40) de 14, con morfología típica; todo ello compatible con un carcinoma verrucoso.

- Una llamativa hiperplasia glandular de la mucosa etmoidal en los 4 ratones del último grupo e inyectados en el lomo y en la FN. Se trata de una hiperplasia glandular sin atipia citológica, mitosis ni necrosis, subyacente a la mucosa etmoidal (Figura 27).

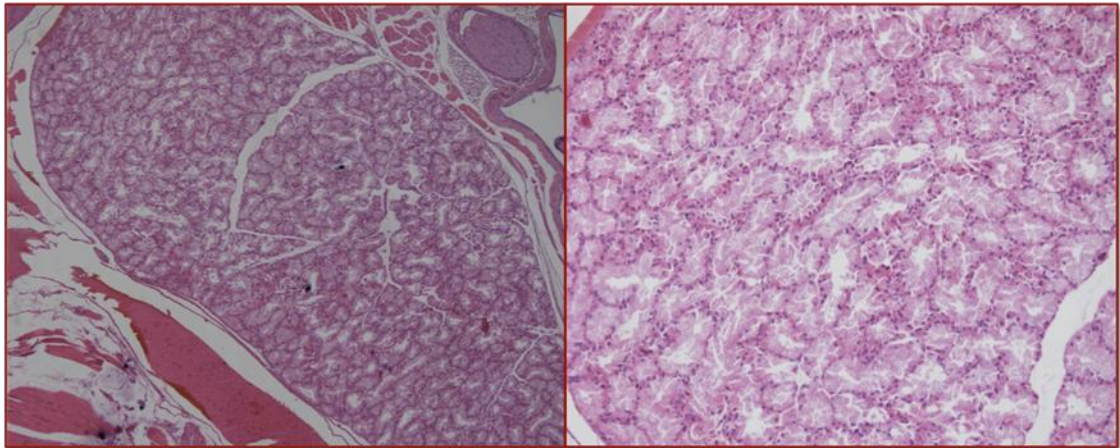


Figura 27. Hiperplasia glandular de la mucosa etmoidal. Se observan los núcleos de las células basales sin rasgos de atipia (HEX10 y X20).

5.2 Análisis genético-molecular

En primer lugar se describirán los resultados obtenidos con el estudio genético realizado con MLPA y m-CGH para posteriormente exponer los resultados del estudio de expresión.

5.2.1 MLPA

Se realizó de forma separada para los CENS y para los ACNS.

En el grupo de los CENS se utilizó SALSA p084 en el tumor origen, la línea NC-4 y los tumores murinos inducidos, seleccionando uno en el modelo subcutáneo y otro en el ortotópico. En ambos casos se escogió un ratón que macroscópicamente tenía claramente tumor y en el que se utilizó también para el estudio con microarrays y para la tinción inmunohistoquímica. De ambos tumores, como ya mencioné

previamente, se introdujo una muestra en RNA later para la posterior extracción de ADN.

En el grupo de los ACNS se utilizó SALSA p105 en el tumor origen y en la línea ITAC-3, ya que no se desarrollaron tumores murinos inducidos.

5.2.1.1 MLPA en CENS, línea NC-4 y tumores murinos

Las alteraciones génicas observadas con SALSA p084 en el CENS origen, la línea celular NC-4 y en cada uno de los tumores murinos subcutáneo (ratón 3 del *grupo a*) y ortotópico (ratón 2 del *grupo d*) seleccionados se muestran en la tabla 12 y en la figura 28.

La línea celular NC-4 comparte, en general, el perfil con el CENS origen, pero las alteraciones génicas (ganancias y pérdidas) son más exacerbadas, al igual que en los tumores murinos subcutáneo y ortotópico.

Tabla 12. Alteraciones génicas en el CENS origen, línea NC-4 y tumores murinos subcutáneos (sc) y ortotópicos (orto) (MLPA SALSA p084).

GEN	CROMOSOMA	TUMOR ORIGEN	LÍNEA NC-4	MURINO SC	MURINO ORTO
<i>NRAS</i>	01p13.2	Pérdida	Pérdida	Pérdida	Ganancia
<i>LMNA</i>	01q21.2	Normal	Pérdida	Pérdida	Pérdida
<i>IL1A</i>	02q14	Pérdida	Pérdida	Pérdida	Pérdida
<i>TANK</i>	02q24	Pérdida	Pérdida	Pérdida	Normal
<i>MLH1</i>	03p22.1	Normal	Pérdida	Pérdida	Pérdida
<i>MLH1</i>	03p22.1	Normal	Pérdida	Pérdida	Normal
<i>CTNNB1</i>	03p22	Pérdida	Pérdida	Pérdida	Pérdida
<i>CASP6</i>	04q25	Normal	Pérdida	Pérdida	Pérdida
<i>IL2</i>	04q26	Pérdida	Pérdida	Pérdida	Pérdida
<i>MFHAS1</i>	08p23.1	Pérdida	Pérdida	Pérdida	Pérdida
<i>CTSB</i>	08p22	Pérdida	Pérdida	Pérdida	Pérdida
<i>N33</i>	08p22	Pérdida	Pérdida	Pérdida	Pérdida
<i>PTP4A3</i>	08q24.3	Normal	Ganancia	Ganancia	Ganancia
<i>RECQL4</i>	08q24.3	Normal	Ganancia	Ganancia	Ganancia
<i>CDKN2A</i>	09p21	Normal	Pérdida	Pérdida	Pérdida
<i>CDKN2B</i>	09p21	Normal	Pérdida	Pérdida	Pérdida
<i>A1651963</i>	10p14	Pérdida	Pérdida	Pérdida	Pérdida
<i>RENT2</i>	10p14	Pérdida	Pérdida	Pérdida	Pérdida
<i>CREM</i>	10p12.1	Normal	Pérdida	Normal	Ganancia
<i>CCDN1</i>	11q13	Amplificación	Amplificación	Amplificación	Amplificación
<i>EMS1</i>	11q13	Amplificación	Amplificación	Amplificación	Amplificación
<i>IL18</i>	11q23.1	Normal	Normal	Pérdida	Pérdida
<i>IGSF4</i>	11q23	Pérdida	Pérdida	Normal	Pérdida
<i>BRCA2</i>	13q12.3	Pérdida	Pérdida	Pérdida	Pérdida
<i>RB1</i>	13q14.2	Normal	Ganancia	Ganancia	Amplificación
<i>DLEU1</i>	13q14.3	Ganancia	Normal	Pérdida	Pérdida
<i>BLM</i>	15q26.1	Normal	Normal	Normal	Normal
<i>IGF1R</i>	15q26	Pérdida	Normal	Normal	Pérdida
<i>TP53</i>	17p13.1	Normal	Normal	Normal	Pérdida
<i>TP53</i>	17p13.1	Normal	Normal	Normal	Normal
<i>TP53</i>	17p13.1	Normal	Normal	Normal	Normal
<i>TP53</i>	17p13.1	Normal	Normal	Normal	Normal
<i>TP53</i>	17q13.1	Normal	Normal	Normal	Normal
<i>ERBB2</i>	17q21.1	Ganancia	Normal	Normal	Pérdida
<i>CDH2</i>	18q11.2	Pérdida	Pérdida	Pérdida	Pérdida
<i>MADH2</i>	18q21.1	Pérdida	Pérdida	Pérdida	Normal
<i>BCL2</i>	18q21.2	Pérdida	Pérdida	Pérdida	Pérdida
<i>STK11</i>	19p13.3	Pérdida	Pérdida	Pérdida	Pérdida
<i>CDKN2D</i>	19p13	Normal	Normal	Pérdida	Pérdida
<i>BCL2L1</i>	20q11.1	Ganancia	Ganancia	Ganancia	Ganancia
<i>MYBL2</i>	20q12	Ganancia	Ganancia	Ganancia	Ganancia
<i>PTPN1</i>	20q13.1	Ganancia	Amplificación	Ganancia	Ganancia

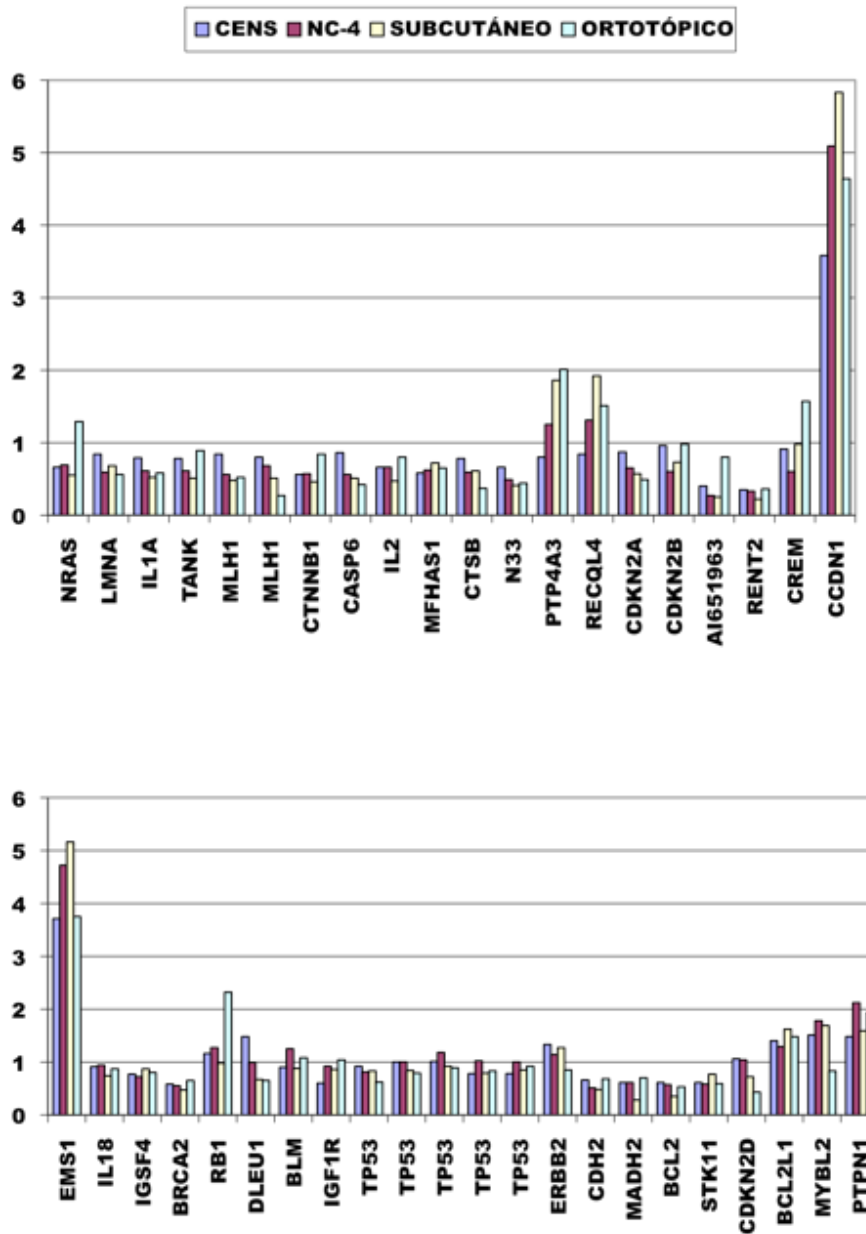


Figura 28. Alteraciones génicas en el CENS origen, línea NC-4, tumor murino subcutáneo y ortotópico. (MLPA p084)

Se observó una concordancia alta entre las distintas muestras, siendo del 69% entre el tumor origen y la línea celular, del 64% entre el tumor origen y el nódulo subcutáneo y del 59,5% entre el tumor origen y el tumor ortotópico. Asimismo, la línea presentó una concordancia en sus resultados del 88% con el tumor subcutáneo y del 73,58% con el ortotópico. Al comparar los resultados entre el tumor murino subcutáneo y el ortotópico, observamos una concordancia del 78,5%. Los resultados se reflejan en la tabla 13.

Tabla 13. Concordancia entre los resultados obtenidos por MLPA en las distintas muestras

	LNC4	MURINO SC	MURINO ORTO
TO	29/42=69%	27/42=64%	25/42=59,5%
LNC4	-----	37/42=88%	31/42=73,8%
MURINO SC	-----	-----	33/42=78,5%

5.2.1.2 MLPA en ACNS y línea ITAC-3

Las alteraciones génicas observadas con SALSA p105 en el ACNS origen y en la línea ITAC-3 se muestran en la tabla 13 y en la figura 29.

La línea celular ITAC-3 comparte el mismo perfil con el tumor origen, pero las alteraciones génicas son más exacerbadas. La línea presentó 16 ganancias, 8 genes en normalidad y 21 pérdidas. En la mayoría de los casos no existieron diferencias significativas, pero las que observamos se destacan en amarillo en la tabla 14, siendo 16/45 sondas (35,5%).

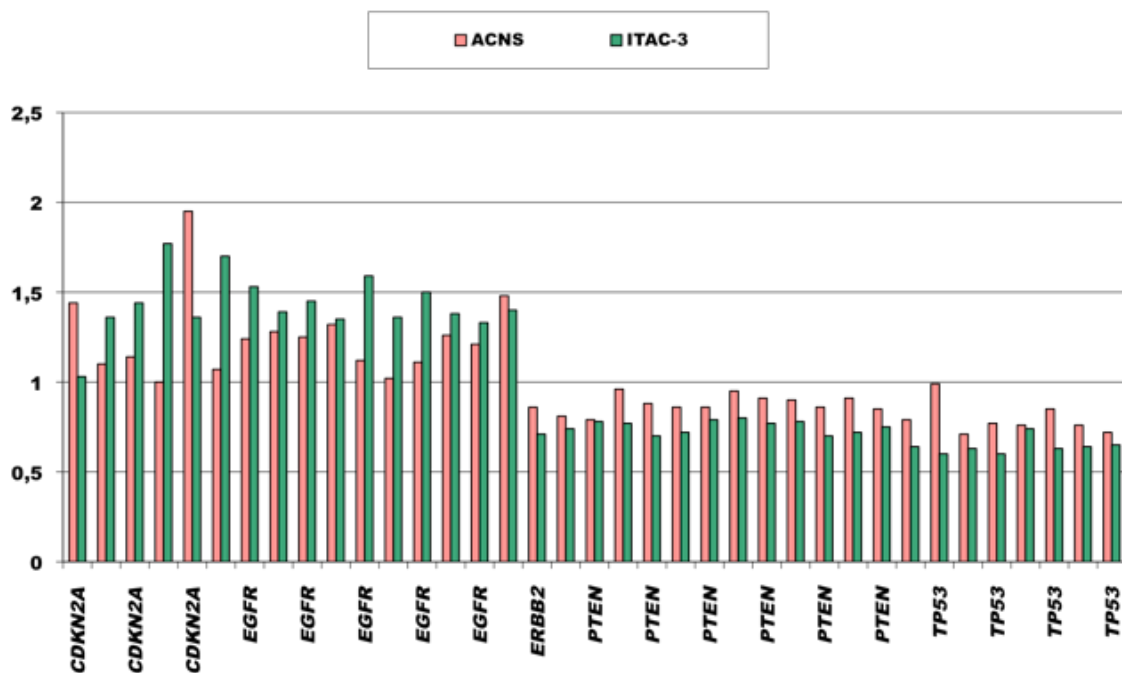


Figura 29. Alteraciones génicas en el ACNS origen (TO) y en la línea ITAC-3 (MLPA p105).

Tabla 14. Alteraciones génicas en el ACNS origen y en la línea ITAC-3 (MLPA SALSA p105).

GEN	CROMOSOMA	TO	LÍNEA ITAC-3
<i>CDKN2A</i>	9p21	Ganancia	Normal
<i>CDKN2A</i>		Normal	Ganancia
<i>CDKN2A</i>		Normal	Ganancia
<i>CDKN2A</i>		Normal	Ganancia
<i>CDKN2A</i>		Ganancia	Ganancia
<i>EGFR</i>	7p12	Normal	Ganancia
<i>EGFR</i>		Ganancia	Ganancia
<i>EGFR</i>		Ganancia	Ganancia
<i>EGFR</i>		Ganancia	Ganancia
<i>EGFR</i>		Ganancia	Ganancia
<i>EGFR</i>		Normal	Ganancia
<i>EGFR</i>		Normal	Ganancia
<i>EGFR</i>		Normal	Ganancia
<i>EGFR</i>		Ganancia	Ganancia
<i>EGFR</i>		Ganancia	Ganancia
<i>ERBB2</i>	17q21.1	Normal	Pérdida
<i>ERBB2</i>		Normal	Pérdida
<i>PTEN</i>	10q23.31	Pérdida	Pérdida
<i>PTEN</i>		Normal	Pérdida
<i>PTEN</i>	13q34	Normal	Pérdida
<i>PTEN</i>	2p21	Normal	Pérdida
<i>PTEN</i>	3p21	Normal	Pérdida
<i>PTEN</i>		Normal	Normal
<i>PTEN</i>		Normal	Pérdida
<i>PTEN</i>		Normal	Pérdida
<i>PTEN</i>		Normal	Pérdida
<i>PTEN</i>		Normal	Pérdida
<i>Ref 12q24</i>	12q24	Normal	Normal
<i>Ref 13q24</i>	13q24	Ganancia	Ganancia
<i>Ref 2p13</i>	2p13	Ganancia	Pérdida
<i>Ref 2p16</i>	2p16	Normal	Normal
<i>Ref 2p21</i>	2p21	Normal	Normal
<i>Ref 3p21</i>	3p21	Normal	Normal
<i>Ref 3p22</i>	3p22	Normal	Normal
<i>Ref 5q31</i>	5q31	Normal	Normal
<i>TP53</i>	17p13.1	Pérdida	Pérdida
<i>TP53</i>		Normal	Pérdida
<i>TP53</i>		Pérdida	Pérdida
<i>TP53</i>		Pérdida	Pérdida
<i>TP53</i>		Pérdida	Pérdida
<i>TP53</i>		Normal	Pérdida
<i>TP53</i>		Pérdida	Pérdida
<i>TP53</i>		Pérdida	Pérdida

5.2.2 Microarray-CGH

Se realizó en los tumores origen (ACNS y CENS), las líneas celulares ITAC-3 y NC-4 y los tumores murinos inducidos, seleccionando uno en el modelo subcutáneo y otro en el ortotópico (utilizamos el mismo ratón en cada caso que para la MLPA).

5.2.2.1 Microarray-CGH en CENS, línea NC-4 y tumores murinos

El CENS origen comparte los mismos cambios que la línea celular NC-4 con un perfil similar.

En la línea NC-4 se observaron ganancias en 5p, 7p, 18p y pérdidas en 3p, 7q, 9p, 18q. Se demostró una amplificación en la región 11q13, donde se encuentran los genes *CCND1* y *EMS1*.

En los tumores murinos inducidos se observa el mismo patrón de alteraciones, aunque más marcadas en estos últimos. Además, observamos que el perfil de alteraciones y la intensidad de las mismas es prácticamente idéntico entre el tumor subcutáneo y el ortotópico.

En la figura 30 se representa a modo de ejemplo el cromosoma 11 en las distintas muestras estudiadas. Se trata del mismo perfil de alteraciones, pero más exacerbadas en la línea y en los tumores murinos inducidos.

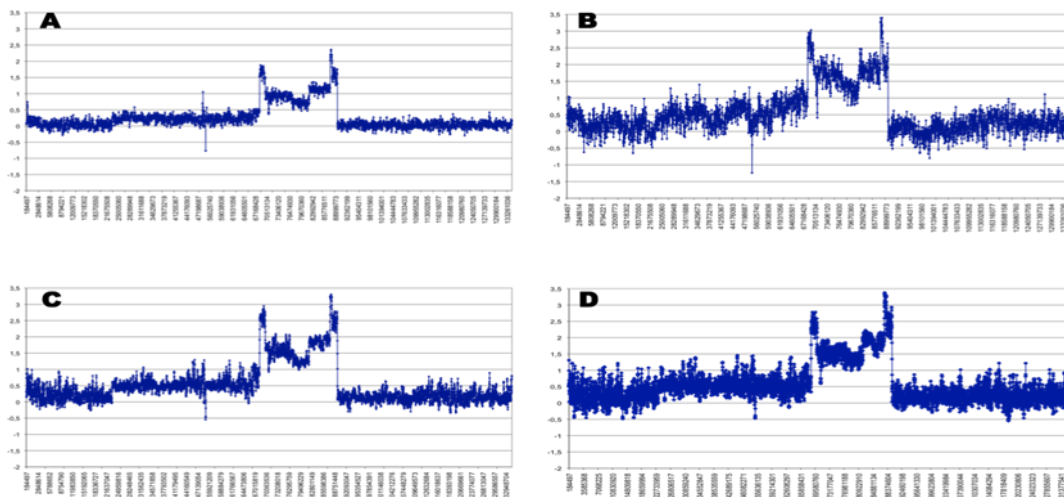


Figura 30. Alteraciones del cromosoma 11 en el CENS origen (A), línea NC-4 (B), tumor murino subcutáneo (C) y tumor murino ortotópico (D) (m-CGH).

Se observó concordancia entre las cuatro muestras en el 64,93% de los casos, mientras que al menos en tres en el 80,52%. Existen diferencias en el 18,18% de las alteraciones observadas con m-CGH si comparamos el tumor origen y la línea NC-4 con los tumores murinos, que se observa destacado en la tablas 15a y b y 16.

Tabla 15a. Alteraciones genéticas en el CENS origen, línea NC-4 y tumores murinos subcutáneos (sc) y ortotópicos (orto) (m-CGH).

CROMOSOMA	CENS	LÍNEA NC-4	MURINO SC	MURINO ORTO
1p36.33-p13.3	Pérdida	Pérdida	Pérdida	Pérdida
1p13.3	Ganancia	Ganancia	Ganancia	Ganancia
1p13.3-p11.2	Pérdida	Pérdida	Pérdida	Pérdida
1p12-q44	Normal	Pérdida	Pérdida	Pérdida
2q	Pérdida	Pérdida	Pérdida	Pérdida
3p26.3-p13	Pérdida	Pérdida	Pérdida	Pérdida
3q25.2-29	Ganancia	Ganancia	Ganancia	Ganancia
3q13.22-q22.1	Normal	Normal	Ganancia	Ganancia
3q22.1-25.2	Normal	Normal	Ganancia	Ganancia
4p12	Ganancia	Ganancia	Ganancia	Ganancia
4p16.3-p12	Pérdida	Pérdida	Pérdida	Pérdida
4p12-q35.2	Pérdida	Pérdida	Pérdida	Pérdida
5p15.33-p13.2	Ganancia	Ganancia	Ganancia	Ganancia
5p13.2-q35.2	Normal	Normal	Normal	Pérdida
6p25.3-22.1	Pérdida	Pérdida	Pérdida	Pérdida
6p22.1	Ganancia	Ganancia	Ganancia	Ganancia
6q12	Pérdida	Pérdida	Pérdida	Pérdida
6p21.32-12.3	Normal	Ganancia	Perdida	Perdida
6p22.1-p21.32	Normal	Ganancia	Ganancia	Ganancia
6p12.3-q12	Normal	Normal	Pérdida	Pérdida
6q12-q27	Normal	Ganancia	Ganancia	Ganancia
7p22.3-q31.2	Ganancia	Ganancia	Ganancia	Ganancia
7q31.2q36.3	Pérdida	Pérdida	Pérdida	Pérdida
8p23.3-q13.3	Pérdida	Pérdida	Pérdida	Pérdida
8q21.2-q24.3	Ganancia	Ganancia	Ganancia	Ganancia
8q13.3-8q21.2	Normal	Normal	Ganancia	Ganancia
9p24.3-q21.31	Normal	Pérdida	Pérdida	Pérdida
9q21.31-q34.3	Normal	Ganancia	Ganancia	Ganancia
10p15.3-11.21	Pérdida	Pérdida	Pérdida	Pérdida
10q11.21-11.22	Normal	Ganancia	Ganancia	Ganancia
10q11.22-26.3	Normal	Pérdida	Pérdida	Pérdida
11p14.3-q13.2	Ganancia	Ganancia	Ganancia	Ganancia
11q13.2-13.3	Amplificación	Amplificación	Amplificación	Amplificación
11q13.3-14.2	Ganancia	Ganancia	Ganancia	Ganancia
11q14.2-14.3	Amplificación	Amplificación	Amplificación	Amplificación
11p14.3-q13.2	Ganancia	Ganancia	Ganancia	Ganancia

Tabla 15b. Alteraciones genéticas en el CENS origen, línea NC-4 y tumores murinos subcutáneos (sc) y ortotópicos (orto) (m-CGH).

CROMOSOMA	CENS	LÍNEA NC-4	MURINO SC	MURINO ORTO
13q12.11-14.2	Pérdida	Pérdida	Pérdida	Pérdida
13q14.2-21.1	Ganancia	Ganancia	Ganancia	Ganancia
13q21.2-21.33	Ganancia	Ganancia	Ganancia	Ganancia
13q21.33-34	Normal	Normal	Ganancia	Ganancia
14q11.2	Ganancia	Ganancia	Ganancia	Ganancia
14q11.2-12	Normal	Normal	Pérdida	Pérdida
14q12-32.33	Ganancia	Ganancia	Ganancia	Ganancia
16	Normal	Normal	Pérdida	Pérdida
17p11.2-q11.2	Pérdida	Pérdida	Pérdida	Pérdida
17q21.2-21.31	Pérdida	Pérdida	Pérdida	Pérdida
17q21.32-22	Ganancia	Ganancia	Ganancia	Ganancia
17q24.2-24.3	Ganancia	Ganancia	Ganancia	Ganancia
17q22-23.1	Pérdida	Pérdida	Pérdida	Pérdida
17q23.1-23.2	Ganancia	Ganancia	Ganancia	Ganancia
17q25.1-25.3	Pérdida	Pérdida	Pérdida	Pérdida
17p13.3	Normal	Normal	Ganancia	Ganancia
17q12-21.2	Normal	Normal	Ganancia	Ganancia
17q22-23.1	Normal	Normal	Ganancia	Ganancia
17q23.2-24.2	Normal	Normal	Ganancia	Ganancia
17q24.3-25.1	Normal	Normal	Ganancia	Ganancia
18p11.32-11.21	Ganancia	Ganancia	Ganancia	Ganancia
18p11.21-q23	Pérdida	Pérdida	Pérdida	Pérdida
19p13.3	Pérdida	Pérdida	Pérdida	Pérdida
19p13.3	Ganancia	Ganancia	Ganancia	Ganancia
19q13.2-13.32	Pérdida	Pérdida	Pérdida	Pérdida
19q13.42-13.43	Ganancia	Ganancia	Ganancia	Ganancia
19p13.3	Ganancia	Ganancia	Ganancia	Ganancia
19p12-q12	Pérdida	Pérdida	Pérdida	Pérdida
19p13.3-13.11	Normal	Ganancia	Ganancia	Ganancia
19q13.3-13.2	Normal	Ganancia	Ganancia	Ganancia
19q13.32-13.41	Normal	Ganancia	Ganancia	Ganancia
20	Ganancia	Ganancia	Ganancia	Ganancia
21q11.2-21.3	Pérdida	Pérdida	Pérdida	Pérdida
21q21.3-22.3	Normal	Normal	Pérdida	Pérdida
22	Ganancia	Ganancia	Ganancia	Ganancia
Xp22.33-21.1	Ganancia	Ganancia	Ganancia	Ganancia
Xp21.1-11.21	Pérdida	Pérdida	Pérdida	Pérdida
Xp11.21-11.2	Pérdida	Pérdida	Pérdida	Pérdida
Xp11.1-q21.32	Ganancia	Ganancia	Ganancia	Ganancia
Xq21.32-28	Pérdida	Pérdida	Pérdida	Pérdida

*Toda la región está en pérdida, pero presenta distintos niveles de fractura

Tabla 16. Concordancia entre los resultados obtenidos con m-CGH entre las distintas muestras.

	NC4	MURINO SC	MURINO ORTO
CENS	67/78=85,89%	53/78=67,94%	52/78=66,66%
LÍNEA NC4	-----	63/78=80,76%	62/78=79,48%
MURINO SC	-----	-----	77/78=98,71%

5.2.2.2 *Microarray-CGH en el ACNS origen y línea ITAC-3*

El ACNS origen comparte las mismas alteraciones que la línea celular ITAC-3 con un perfil idéntico. Sin embargo, la amplitud de estos eventos fue más baja en el tumor origen debido a la contaminación con células estromales y linfocitos normales.

En la línea ITAC-3 se observaron ganancias en 1q, 3q, 4p, 5p, 6p+q, 13q, 18p, 9p+q, 20p+q y pérdidas en 1p, 3p, 4q, 5q, 9q, 10p+q, 12p, 12q, 13q, 15q, 16p+q, 17p+q, 18q y 21q. No se observaron amplificaciones. Los cromosomas 4, 13 y 18 mostraron una marcada inestabilidad, indicando puntos de fractura cromosómica. En la figura 31 se muestra el m-CGH del cromosoma 4 en el ACNS origen y en la línea ITAC-3, con idéntico patrón de alteraciones. En las tablas 17a y b se muestran las ganancias y pérdidas observadas.

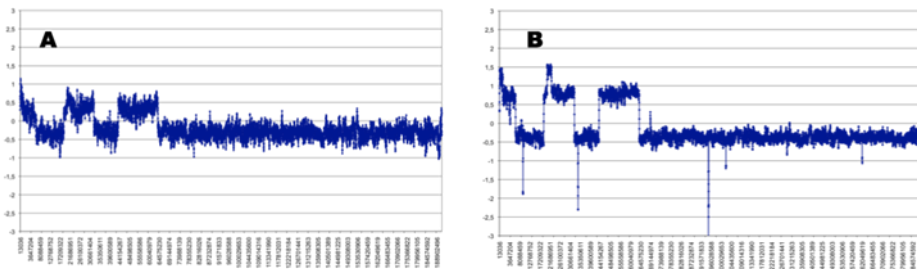


Figura 31. Alteraciones del cromosoma 4 en el ACNS origen (A) y en la línea ITAC-3 (B). Mismo patrón de alteraciones, aunque más marcadas en la línea celular (m-CGH).

Tabla 17a. Alteraciones genéticas en el ACNS origen y en la línea ITAC-3 (m-CGH).

CROMOSOMA	TUMOR ORIGEN	LÍNEA ITAC-3
1q21.1-44	Ganancia	Ganancia
1p36.33-q21.1	Pérdida	Pérdida
3p11.2-q29	Ganancia	Ganancia
3p26.3-11.2	Pérdida	Pérdida
4p16.3-16.1	Ganancia	Ganancia
4p16.1-15.31	Pérdida	Pérdida
4p15.31-15.1	Ganancia	Ganancia
4p15.1-13	Pérdida	Pérdida
4p16.2-q13.1	Ganancia	Ganancia
4q13.1-35.2	Pérdida	Pérdida
5p15.33-11	Ganancia	Ganancia
5q13.3-35.2	Pérdida	Pérdida
6p+q	Ganancia	Ganancia
6p24.3-24.1	Pérdida	Pérdida
6p25.2-21.2	Pérdida	Pérdida
7p12.3-12.2	Ganancia	Ganancia
7p11.2	Ganancia	Ganancia
8q11.22-11.23	Pérdida	Pérdida
9p24.3-q22.33	Ganancia	Ganancia
9q22.33-32	Pérdida	Pérdida
9q32-34.11	Ganancia	Ganancia
9q34.11-34.13	Pérdida	Pérdida
10p+q	Pérdida	Pérdida
12p13.33-q23	Pérdida	Pérdida
12q23.1-24.33	Ganancia	Ganancia
13q12.11-21.1	Ganancia	Ganancia
13q21.1	Ganancia	Ganancia
13q21.1-21.31	Ganancia	Ganancia
13q21.32-31.1	Pérdida	Pérdida
13q21.31	Ganancia	Ganancia
13q31.1-31.2	Pérdida	Pérdida
13q31.1	Ganancia	Ganancia
13q31.2-33.1	Ganancia	Ganancia
13q33.3-34	Ganancia	Ganancia
14q31.2	Pérdida	Pérdida
14q11.2	Ganancia	Ganancia
15p+q	Pérdida	Pérdida
16p+q	Pérdida	Pérdida
17p+q	Pérdida	Pérdida

Tabla 17b. Alteraciones genéticas en el ACNS origen y en la línea ITAC-3 (m-CGH).

CROMOSOMA	TUMOR ORIGEN	LÍNEA ITAC-3
18p11.32-11.21	Ganancia	Ganancia
18q21.1	Pérdida	Pérdida
18p11.21-11.2	Ganancia	Ganancia
18q21.1-22.3	Pérdida	Pérdida
18q12.3-21.1	Ganancia	Ganancia
18q22.2-23	Ganancia	Ganancia
19p+q	Ganancia	Ganancia
20p+q	Ganancia	Ganancia
21q11.2-22.3	Pérdida	Pérdida
Xp22.33	Pérdida	Pérdida
Xq21.31	Pérdida	Pérdida

5.2.3 Correlación resultados MLPA-microarrays-CGH

Establecemos la comparación de los resultados génicos obtenidos con los kit MLPA (p084 y p105) con los observados con m-CGH en esa región cromosómica, tanto del ACNS como del CENS.

5.2.3.1 MLPA p084 y microarrays-CGH en CENS

Las relaciones entre las ganancias y pérdidas génicas con MLPA p084 y los m-CGH correspondientes se muestran en las tablas 18 y 19, observando una concordancia del 100% entre ambos estudios en el CENS origen.

Tabla 18. Relación entre las ganancias génicas (MLPA p084) y el estado de la región cromosómica (m-CGH) en el CENS origen.

GEN Y LOCUS CROMOSÓMICO	MLPA	m-CGH	REGIÓN CROMOSÓMICA
CCDN1 (11q13)	Amplificación	Amplificación	11q13.2-13.3
EMS1 (11q13)	Amplificación	Amplificación	11q13.2-13.3
BCL2L1 (20q11.1)	Ganancia	Ganancia	20p+q
MYBL2 (20q12)	Ganancia	Ganancia	20p+q
PTPN1 (20q13.1)	Ganancia	Ganancia	20p+q

Tabla 19. Relación entre las pérdidas génicas (MLPA p084) y el estado de la región cromosómica (m-CGH) en el CENS origen.

GEN Y LOCUS CROMOSÓMICO	MLPA p084	m-CGH	REGIÓN CROMOSÓMICA
<i>LMNA (01q21.2)</i>	Pérdida	Pérdida	1p12-q44
<i>IL1A (2q14)</i>	Pérdida	Pérdida	2q
<i>TANK (2q24)</i>	Pérdida	Pérdida	2q
<i>CTNNA1 (03p22)</i>	Pérdida	Pérdida	3p26.3-p13
<i>IL2 (04q26)</i>	Pérdida	Pérdida	4p12-q35.2
<i>MFHAS1 (08p23.1)</i>	Pérdida	Pérdida	8p23.3-q13.3
<i>CTSB (08p22)</i>	Pérdida	Pérdida	8p23.3-q13.3
<i>CDKN2A (09p21)</i>	Pérdida	Pérdida	9p24.3-q21.31
<i>CDKN2B (09p21)</i>	Pérdida	Pérdida	9p24.3-q21.31
<i>A1651963 (10p14)</i>	Pérdida	Pérdida	10p15.3-11.21
<i>RENT2 (10p14)</i>	Pérdida	Pérdida	10p15.3-11.21
<i>BRCA2 (13q12.3)</i>	Pérdida	Pérdida	13q12.11-14.2
<i>CDH2 (18q11.2)</i>	Pérdida	Pérdida	18p11.21-q23
<i>BCLA2 (18q21.2)</i>	Pérdida	Pérdida	18p11.21-q23
<i>STK11 (19p13.3)</i>	Pérdida	Pérdida	19p13.3

5.2.3.2 MLPA p105 y microarrays-CGH en ACNS

Las relaciones entre las ganancias y pérdidas génicas (MLPA p105) y las regiones cromosómicas correspondientes (m-CGH) se muestran en las tablas 20 y 21, observando en el ACNS origen una concordancia del 100% entre ambos estudios para las ganancias y las pérdidas

Tabla 20. Relación entre las ganancias génicas (MLPA p105) y el estado de la región cromosómica (m-CGH) en el ACNS origen.

GEN Y LOCUS CROMOSÓMICO	MLPA p105	m-CGH	REGIÓN CROMOSÓMICA
<i>CDKN2A (9p21)</i>	Ganancia	Ganancia	9p24.3-q22.33
<i>EGFR (7p12)</i>	Ganancia	Ganancia	7p12.3-12.2

Tabla 21. Relación entre las pérdidas génicas (MLPA p105) y el estado de la región cromosómica (m-CGH) en el ACNS origen.

GEN Y LOCUS CROMOSÓMICO	MLPA p105	m-CGH	REGIÓN CROMOSÓMICA
PTEN (10q23.31)	Pérdida/Normal	Pérdida	10p+q
TP53 (17p13.1)	Pérdida	Pérdida	17p+q

5.3 Resultados de la expresión proteica (IHQ)

5.3.1 CENS, línea NC-4 y tumor murino

La IHQ se realizó en el CENS origen y los tumores murinos inducidos, seleccionando los mismos tumores que en los estudios de MLPA y m-CGH, es decir el ratón 3 del *grupo a* para el tumor subcutáneo y el ratón 2 del *grupo d* para el ortotópico. Los resultados obtenidos para ciclina D1, cortactina, PTEN, Rb, p16, p53, E-cadherina y c-myc se muestran en la tabla 22. Todas las proteínas, a excepción de PTEN y p16, mostraron una expresión similar en las tres muestras.

Tabla 22. Características de la inmunotinción en el CENS origen y en los tumores murinos inducidos. Se valora la extensión y la intensidad de tinción en grados (1-3) y su negatividad (0).

Anticuerpo	Lugar tinción	CENS origen		Tumor murino sc		Tumor murino orto	
		E	I	E	I	E	I
Ciclina D1	Nuclear	3	2	3	3	2	2
Cortactina	Ctoplasmática y membrana citoplasmática	3	3	3	3	3	3
PTEN	Citoplasmática y Nuclear	1	1	1	1	-	-
Rb	Nuclear	2	2	3	2	2	1
p16	Nuclear	2	2	-	-	-	-
p53	Nuclear	-	-	-	-	-	-
E-cadherina	Membrana citoplasmática	3	3	3	3	3	3
c-myc	Nuclear	1	1	1	1	2	2

E: extensión, I: intensidad

Si analizamos la tinción de cada anticuerpo de manera individual obtenemos:

- ❖ **Ciclina D1** mostró positividad en todas las muestras, aunque en el tumor murino ortotópico la tinción era menor, tanto en extensión como en intensidad.
- ❖ **Cortactina** fue positiva y con intensidad/extensión máxima en todas las muestras.
- ❖ **PTEN** fue levemente positiva en el tumor origen y en el murino subcutáneo, siendo negativo para el ortotópico.
- ❖ **Rb** fue positiva en todos los casos, aunque con diferencias de intensidad y extensión entre las muestras, que se especifica en la tabla 22.
- ❖ **p16** fue positiva en el CENS origen y negativa en los tumores murinos inducidos.
- ❖ **p53** fue negativa en todas las muestras.
- ❖ **E-cadherina** fue marcadamente positiva en todas las muestras.
- ❖ **c-myc** fue levemente positiva el CENS origen y en el tumor murino subcutáneo, incrementando la tinción (extensión e intensidad) en el tumor murino ortotópico.

En las figuras 32, 33 y 34 se muestran como ejemplo las tinciones para ciclina D1, cortactina y p53 en las tres muestras estudiadas.

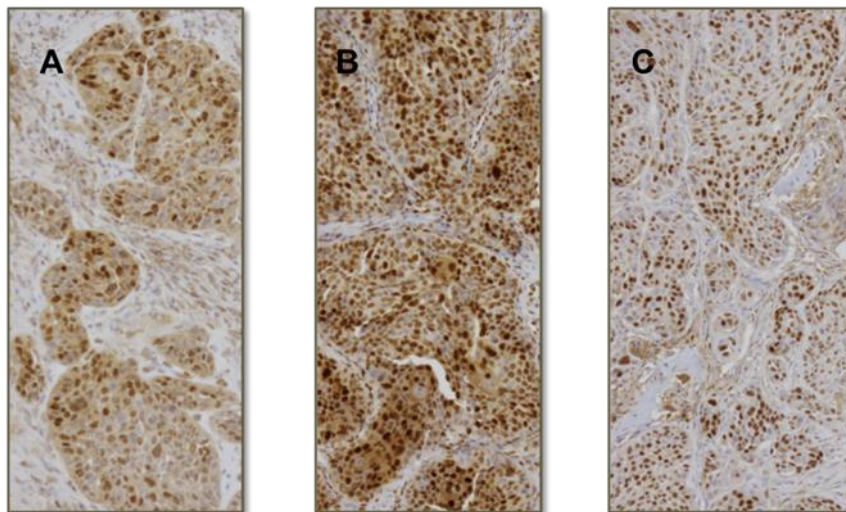


Figura 32. Inmunotinción positiva para para ciclina D1. CENS origen (A). Tumores murinos subcutáneo (B) y ortotópico (C) (x10).

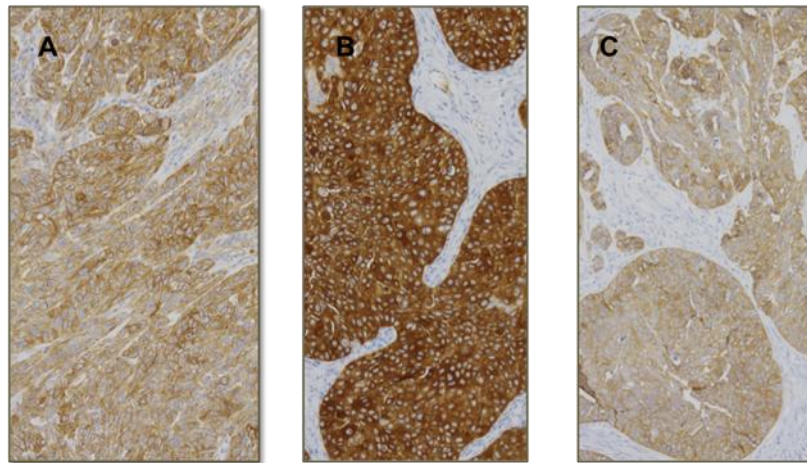


Figura 33. Inmunotinción positiva para cortactina. CENS origen (A). Tumores murinos subcutáneo (B) y ortotópico (C) (x10).

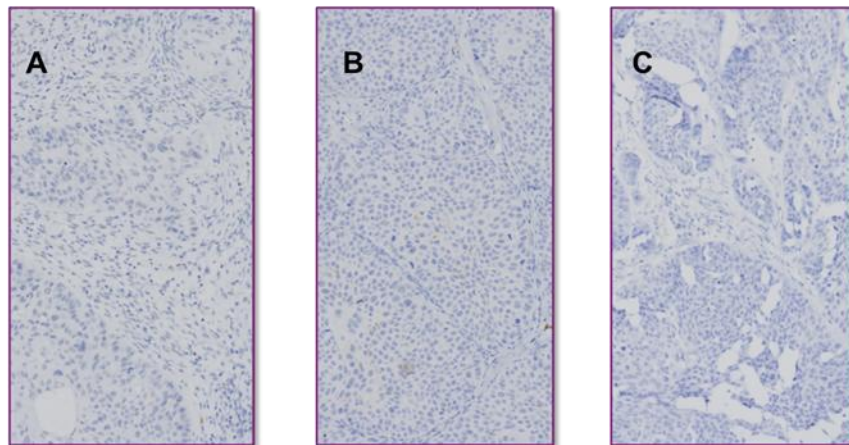


Figura 34. Inmunotinción negativa para p53. CENS origen (A). Tumores murinos subcutáneo (B) y ortotópico (C) (x10).

5.3.2 ACNS e hiperplasia glandular

En el caso del ACNS origen y la línea ITAC-3, al no haber obtenido el desarrollo de tumores murinos inducidos, no se pudo comparar la batería de inmunotinciones del tumor humano y el murino. No obstante, en todos los ratones a los que se implantó la línea ITAC-3 en el tejido subcutáneo del lomo y en la FN de forma simultánea (*grupo e ITAC-3*) (tabla 11), se observó una hiperplasia glandular sin atipia en la FN. En primer lugar se realizó, como medida de comparación, una inmunotinción con p53 en el ACNS origen, que fue positiva y determinaba un patrón característico para ese tumor. Posteriormente se realizó la inmunotinción en los cortes de FN de los

4 ratones del *grupo e*, que fueron los que mostraron la hiperplasia glandular, siendo negativa. Así, se estimó que las células de la hiperplasia glandular procedían del propio epitelio nasal del ratón y no de la línea celular ITAC-3 (Figura 35).

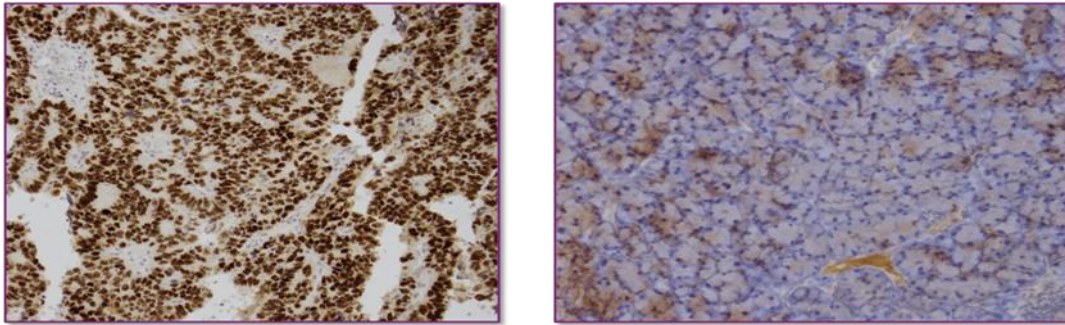


Figura 35. Inmunotinción positiva muy intensa para p53 en el ACNS (izquierda) y negativa en la hiperplasia glandular observada en la cabeza de uno de los ratones (derecha) (x10).

5.3.3 Correlación IHQ-MLPA-m-CGH

5.3.3.1 *Correlación entre CENS y tumores murinos*

Se realizó la comparación de la expresión proteica con el estado de la sonda correspondiente en MLPA y con la región cromosómica en m-CGH. En general, encontramos una coincidencia en los resultados de las tres técnicas en las tres muestras comparadas (CENS origen, tumor murino xenoinjerto subcutáneo y tumor murino xenoinjerto ortotópico) (Tabla 23).

Tabla 23. Correlación entre los resultados obtenidos con IHQ, MLPA y m-CGH en el CENS origen, el tumor murino xenoinjerto subcutáneo y el tumor murino xenoinjerto ortotópico.

Anticuerpo	IHQ (T/SC/OT)	MLPA (T/SC/OT)	m-CGH (T/SC/OT)
Ciclina D1 (11q13)	+/+/+	A/A/A	A/A/A (11q13.2-13.3)
Cortactina (11q13)	+/+/+	A/A/A	A/A/A (11q13.2-13.3)
Rb (13q14.2)	+/+/+	N/G/A	G/G/G (13q14.2-21.1)
PTEN (10q23)	+/+/-	-----	N/P/P (10q11.22-26.3)
p16 (9p21)	+/-/-	N/P/P	N/P/P (9p24.3-q21.31)
p53 (17p13)	-/-/-	N/N/N	P/P/P(17p11.2-q11.2)
E-cadherina (16q24)	+/+/+	-----	N/P/P (16)
c-myc (8q24)	+/+/+	-----	G/G/G (8q21.2-q24.3)

T= CENS origen; SC: Tumor xenoinjerto subcutáneo; OT: Tumor xenoinjerto ortotópico; +=expresión positiva; A= Amplificación; N= Normalidad; G= Ganancia; P= Pérdida; ----- = Sonda no incluida en kit MLPA.

5.3.3.2 Correlación en ACNS

En el caso de ACNS la expresión de la proteína p53 fue positiva, la sonda para TP53 (17p13.1) en MLPA se encontró en pérdida, así como la región cromosómica correspondiente en m-CGH (17p+q), que también se encontró en pérdida.

6

DISCUSIÓN

6.1 Justificación del estudio

Los carcinomas nasosinusales, entre los que se incluyen los ACNS y los CENS, son tumores malignos con una incidencia muy baja, relacionada con el área geográfica y la exposición ambiental. Así, las series publicadas son limitadas en número y, por tanto, poco adecuadas para realizar en ellas ensayos clínicos de trascendencia y, menos aún, diseñar protocolos terapéuticos.

Los ACNS y CENS representan las variantes histopatológicas más frecuentes entre los tumores malignos de FN y SP y son por su morbi-mortalidad los que tienen mayor importancia clínica, motivo por el que han sido el objeto de atención en este trabajo de investigación.

Un aspecto importante, que tuvimos en cuenta para el planteamiento del estudio, es su relación etiológica con carcinógenos ambientales específicos de determinadas actividades laborales. Sin embargo, no se conocen aún los mecanismos de carcinogénesis, ni se han identificado lesiones precursoras ni marcadores moleculares que nos ayuden a realizar el diagnóstico precoz o a determinar la susceptibilidad individual a la enfermedad.

Otro aspecto a tener en cuenta es que hay pocos estudios publicados sobre modelos funcionales *in vitro* o *in vivo* en la localización nasosinusal. Conocer el comportamiento tumoral con modelos animales nos permitiría determinar los cambios histopatológicos y moleculares que tienen lugar durante la carcinogénesis en la FN y SP. Además, estos modelos podrían ser de gran interés en el estudio de las fases de la progresión tumoral y, por tanto, con aplicación clínica en la prevención, diagnóstico precoz y terapéutica. En este último punto sería un procedimiento imprescindible para testar nuevos tratamientos en ensayos preclínicos antes de introducirlos en los protocolos con pacientes.

Los avances en tecnología molecular de los últimos años han permitido la secuenciación del genoma tumoral y conocer muchas de las alteraciones que presentan los distintos tipos tumorales. Sin embargo, un problema actual en la asistencia clínica es la falta de marcadores de respuesta o resistencia de un determinado tumor a los agentes terapéuticos. Es frecuente que recurramos al sistema empírico de “ensayo-error” para decidir el protocolo terapéutico de los pacientes. Este

hecho es relevante pues muchos pacientes sufren, de manera innecesaria, los efectos secundarios de terapias agresivas, sin obtener beneficio, al mismo tiempo que se retrasa el tratamiento más adecuado. Por eso hay autores que plantean la necesidad de los ensayos de quimiosensibilidad a la hora de tomar una decisión terapéutica.

Por último, nuestro trabajo se justifica porque los resultados con los modelos funcionales podrían ser aplicables en la metodología de estudio en otros tumores más frecuentes, histológicamente similares, pero con localizaciones distintas como el resto de tumores de las VAS, pulmón, esófago, colon y estómago.

6.2 Validación de las líneas celulares

En los modelos animales hemos usado como herramienta básica para el desarrollo de tumores inducidos a la línea celular ITAC-3, procedente de un ACNS, y la línea NC-4, procedente de un CENS. Ambas líneas celulares han sido obtenidas en el laboratorio a partir de pacientes intervenidos de esos tumores en nuestro departamento clínico. Las líneas muestran características genotípicas similares a las de los tumores origen, hecho que es destacado por la literatura como una condición necesaria para realizar estudios traslacionales en pacientes^{65,66}.

Actualmente, la mayoría de las líneas tumorales disponibles en el ATCC (*American Type Tissue Collection*) pertenecientes al área de cabeza y cuello, derivan de carcinomas escamosos linguales⁶⁸. Como se ha comentado en la introducción, de las 85 líneas validadas para diversos tumores de cabeza y cuello sólo hay descritas 8 líneas originadas en tumores de FN y SP^{60,61,62,63,68,70,71}. Esto hace que nuestras líneas NC-4 e ITAC-3⁷³ sean herramientas muy específicas, imprescindibles para investigar en tumores nasosinusales. Hay que destacar que hasta la fecha, la única línea originada de un ACNS es ITAC-3 (Anexo4)⁷³.

Una vez discutida la importancia de las líneas celulares utilizadas en este proyecto, hay que explicar cuáles son las razones por las que son un procedimiento adecuado para el estudio de un determinado tumor. En este aspecto, también existe cierta controversia entre los distintos grupos de investigación. Por un lado, hay grandes detractores de la experimentación con líneas celulares, ya que argumentan que una línea exclusiva para un tipo celular no representa el espectro de los tipos celulares que forman la histopatología de un tumor maligno. Como se mencionó en la

introducción, los tumores sólidos son altamente heterogéneos, a diferencia de las líneas celulares que presentan gran **homogeneidad** entre sus características^{60,61,62,63,64}. Recientemente, y en contraposición al uso de líneas celulares, se han llevado a cabo ensayos de quimiosensibilidad utilizando tejido *ex vivo*, es decir, tejido procedente directamente de la pieza quirúrgica del paciente, donde están todos los tipos celulares que componen el tumor (fibroblastos, células endoteliales, células tumorales). Sus defensores consideran que el estudio *ex vivo* representa de manera más fidedigna la situación biológica real del tumor¹⁰⁰. Sin embargo, al tener al menos tres tipos celulares hay distorsión en los estudios de quimiosensibilidad, ya que las células “sanas” son más resistentes que las tumorales a los quimioterápicos.

A pesar de esas tendencias apuntadas, las líneas celulares son la herramienta actualmente más empleada en los estudios *in vitro* e *in vivo* de la investigación oncológica. Los esfuerzos van dirigidos a establecer predictores genéticos de respuesta a quimioterápicos en ensayos preclínicos y su posterior incorporación a los ensayos clínicos, con el fin de establecer la, cada vez más necesaria, “terapia personalizada”^{101,102}.

La **contaminación cruzada** es otro de los puntos que ha puesto, recientemente, a las líneas celulares en el centro de las críticas. Así, una de sus características es la susceptibilidad que tienen los cultivos de líneas celulares a la contaminación cruzada por otros tipos celulares, dando lugar a cultivos mezclados de manera inadvertida que llevan a malinterpretar los resultados obtenidos. Se estima que entre el 15 y el 36% de las líneas celulares registradas están compuestas por tipos celulares distintos del original. En la actualidad se hace hincapié en la necesidad de validar todas las líneas celulares como paso previo a su establecimiento y a la realización de ensayos posteriores^{65,66}. Así, el Instituto Nacional de Salud de los EE.UU (*National Institute of Health*) ha publicado la norma de autenticar las líneas celulares antes de conceder cualquier tipo de subvención para realizar un proyecto de este tipo^{65,103}. En relación al desarrollo de modelos animales con líneas celulares, se ha visto que una de las líneas empleadas (ACC-3) para desarrollar un modelo murino ortotópico en tumores nasosinuales estaba contaminada con células de la línea celular HeLa⁶⁵, lo que invalida los resultados obtenidos.

Nuestro grupo ha trabajado mucho en este campo y ha establecido y consolidado líneas celulares para los tumores malignos de FN y SP más frecuentes en la clínica, como son los ACNS y los CENS^{5,6,8}. En este estudio decidimos utilizar los m-CGH y la MLPA (SALSA p105 en ACNS y p084 en CENS) para determinar la similitud o diferencia entre el ADN del tumor origen y la línea celular de él originada. Así, sería posible determinar la validez de la línea al corroborar su perfil genético.

Analizando ambos genomas observamos que, en el caso del **ACNS** y de la línea **ITAC-3**, presentan una concordancia completa en el 49% con MLPA. No obstante, la mayoría de los cambios pasan de normalidad, en el ACNS origen, a ganancia o pérdida en la línea, considerando que el ACNS y la línea ITAC-3 tienen una misma tendencia (Figura 29) (Tabla 14). Mediante m-CGH la concordancia llega al 100% (Tablas 17 a y b). Con ambas técnicas (MLPA y m-CGH), las alteraciones son más marcadas en la línea ITAC-3. Este hecho demuestra, por un lado, que la línea procede del tumor origen y no ha sufrido contaminación con otros tipos celulares y, por otro, que las células tumorales se mantienen estables y no han adquirido nuevas mutaciones. Por tanto, la línea ITAC-3 sería una herramienta adecuada para desarrollar un modelo murino, que podría utilizarse, en el futuro, en ensayos con terapias antitumorales. En la literatura no hay descrita ninguna otra línea procedente de ACNS tipo ITAC, indicando la dificultad para cultivar esas células tumorales. Sería una gran aportación para la investigación básica y aplicada poder desarrollar ese modelo funcional.

Este mismo estudio de validación lo hemos hecho en la línea **NC-4**, donde comparamos su genoma con el **CENS** origen. En este caso, la mayor parte de las alteraciones presentes en el tumor origen lo están en la línea, sin embargo NC-4 ha adquirido algunas nuevas (similitud 69% en MLPA y del 85,71% en microarrays-CGH). Los cambios originados en la línea NC-4 no son sustanciales por lo que podemos afirmar que la línea tiene validez y representa adecuadamente al CENS origen. No obstante, podemos conjeturar sobre las causas de esos cambios resumiéndolas en:

- La línea NC-4 puede haber adquirido nuevas alteraciones en los sucesivos “pases”, lo que englobaría las diferencias dentro de la inestabilidad genómica propia de las células tumorales.

- La línea celular refleja la homogeneidad de las células tumorales por un proceso de selección clonal respecto a la heterogeneidad propia de los tumores sólidos, lo cual supone un cambio respecto al tumor origen.
- En el CENS origen hay varios tipos de células además de las tumorales (linfocitos, células estromales...), mientras que en la línea solo hay células del tumor.
- La zona de donde se extrajo la muestra para realizar el cultivo celular podría tener distintas características a la utilizada en el estudio del tumor origen.

Por tanto, creemos que las pequeñas diferencias observadas entre la línea NC-4 y el CENS origen no son suficientes para descartar su uso como modelo *in vitro*, ni para desarrollar posteriormente un modelo *in vivo*. Por otra parte, sería interesante tener presente los cambios concretos observados para futuros estudios.

6.3 Modelos animales

En este estudio se propuso como uno de los objetivos intentar desarrollar modelos animales a partir de las líneas celulares ITAC-3 y NC-4, ambas obtenidas en nuestro laboratorio. En un primer momento, por ser metodológicamente más sencillo, nos planteamos realizar un modelo subcutáneo, que nos permitiría valorar el comportamiento de nuestras líneas en un medio *in vivo*. Además, en este modelo podíamos implantar una cantidad de células muy superior a la que se puede introducir en la FN del ratón. Otro de nuestros objetivos fue desarrollar con esas mismas líneas un modelo ortotópico de los tumores nasosinuales más frecuentes (ACNS y CENS),^{5,6,8} que plantea mayor dificultad técnica, pero a su vez nos aporta información más específica. Discutiremos los resultados obtenidos en cada uno de los modelos con las dos líneas celulares.

6.3.1 Discusión de resultados en animales con la línea NC-4

En la tabla 6 (apartado 5.1.2) se exponen los experimentos realizados con la línea NC-4 en los dos modelos animales estudiados.

Comenzando por el **modelo subcutáneo** obtuvimos el desarrollo de tumores inducidos en 5 de los 5 ratones *nude* del grupo a (100%), tras implantar en el tejido subcutáneo del lomo 300.000 células diluidas en 100 µl de volumen. Está descrito que

el modelo xenoinjerto subcutáneo no es el más adecuado a la hora de reproducir el comportamiento real de un determinado tumor maligno, ya que da lugar a tumores de aspecto benigno, en forma de nódulos encapsulados sin capacidad de invasión^{76,78,79,80,83}. El análisis histopatológico de los nódulos tumorales inducidos mostró las características propias de un carcinoma escamoso, lo que corrobora su desarrollo desde células del CENS origen. No se observó invasión de tejidos adyacentes, ni metástasis a distancia, concordando este dato con lo publicado al respecto^{76,78,79,80}. Sin embargo, aunque la mayoría de los autores está de acuerdo en que el modelo subcutáneo no es el más adecuado para reproducir lo que ocurre realmente en un tumor, continúa siendo muy utilizado en la investigación oncológica⁷⁶. Su uso está muy extendido debido a la sencillez técnica para implantar las líneas celulares. Además, se puede seguir el desarrollo de los tumores y su evolución con la simple observación, como nosotros hemos comprobado en todos los experimentos realizados. Por último, también es un modelo muy útil para testar la eficacia de nuevos fármacos antitumorales observando la reducción del tamaño de los nódulos. A este respecto, se ha publicado recientemente un trabajo que evalúa la eficacia del tratamiento con una molécula anti-EGFR en líneas celulares de CECC utilizando un modelo xenoinjerto subcutáneo¹⁰⁴. Aunque no hemos realizado aún este tipo de experimentos con fármacos antitumorales, el modelo xenoinjerto subcutáneo nos ha servido para familiarizarnos con el manejo de los animales, la técnica de punción, el sacrificio y el procesamiento de muestras, con el fin de adquirir experiencia para desarrollar el modelo ortotópico que es más complejo^{76,77,78,79,80,83,84,85,86,87,88}.

Respecto al **modelo ortotópico** se obtuvo un resultado positivo para el desarrollo de tumores inducidos en 7 de los 17 ratones empleados (41%), ya que aunque en los experimentos entraron 20 animales, 3 ratones murieron al día siguiente de la implantación. Este modelo por tanto, al ser más cruento, presenta más riesgo para el animal, barajando entre las causas de muerte de los ratones a la anestesia o la propia inyección, bien por implantar células a nivel intracraneal o por su aspiración a la VAS con asfixia.

Los estudios referidos hasta ahora a modelo animales en cabeza y cuello se inclinan más al modelo ortotópico que al subcutáneo. No obstante, la mayoría de estos modelos han sido realizados en la lengua o en el suelo de la boca, donde inyectar un volumen alto de células resulta más sencillo^{78,79,80,82,83}. El único modelo ortotópico

desarrollado hasta la fecha a nivel de FN y SP⁸³ utiliza células de dos líneas celulares (ACC-3 y DM-14). En la primera de ellas se ha demostrado posteriormente su contaminación con células HeLa⁶⁵, mientras la segunda procede de un carcinoma escamoso de suelo de boca. Si tenemos en cuenta que los CENS no comparten con el resto de los CECC características etiopatogénicas, terapéuticas y pronósticas^{15,16,31,32,34,35,36}, utilizar una línea celular que no proceda de un CENS resta fidelidad al modelo ortotópico.

Nuestro modelo ortotópico en FN y SP es el primer modelo realizado con células procedentes de un CENS. Dadas sus dificultades consideramos un buen resultado haber conseguido inducir tumores en un buen número de ratones, aunque sería deseable mejorar los resultados para realizar experimentos más complejos.

La experiencia acumulada en el modelo ortotópico nos hace ser críticos al analizar los resultados obtenidos. Así, señalamos algunas limitaciones observadas:

- El éxito del experimento depende del **factor humano** y del entrenamiento en el procedimiento. La técnica de la inyección se realiza a ciegas y no se tiene la certeza de haber pinchado en el sitio correcto. Se desconoce si las células drenan a la VAS y, por tanto, si el número de las que quedan en la FN y SP es suficiente para inducir el desarrollo del tumor. Por tanto, es difícil establecer de antemano la tasa aproximada de tumores inducidos que podemos conseguir con este modelo, al depender más de la técnica que de la propia capacidad de la línea celular. Lógicamente el entrenamiento sistemático en la técnica hará que mejoremos y estandaricemos los resultados dependientes del factor humano.
- Es difícil saber cuándo se inicia y como se desarrolla el tumor ortotópico inducido, por la **complejidad anatómica** y el reducido tamaño de la FN y SP del ratón. El tumor se hace evidente cuando deforma la cabeza del animal y ya es relativamente grande. La dificultad para establecer cuando aparece el tumor y el volumen que alcanza puede complicar los ensayos con quimioterápicos, pues en ellos se valora la reducción de tamaño y el freno del crecimiento. Estas dificultades podrían solventarse con el uso de nuevas técnicas de imagen molecular, que utilizan células marcadas previamente y permiten obtener imágenes adaptadas a los órganos y tejidos animales⁸⁴.

En este modelo ortotópico fue posible determinar el patrón de invasión en el estudio histopatológico. Así, se comprobó que los tumores desarrollados en los ratones tienen un comportamiento exofítico, ya que se hacen predominantes hacia la superficie, sin invadir, en ningún caso la órbita o el cerebro. Esto difiere de lo observado en humanos donde los CENS tienen un comportamiento distinto, al invadir la órbita y el cerebro durante su progresión. Una línea de investigación futura podría estudiar los enzimas proteolíticos implicados en la progresión tumoral y determinar su expresión en los tumores murinos y humanos, con el fin de demostrar diferencias que determinen su patrón de invasión.

Todos estos aspectos comentados en el modelo ortotópico hacen que lo debamos considerar un importante avance y una herramienta útil para el estudio del desarrollo y progresión de los CENS, así como para realizar futuros ensayos con fármacos antitumorales.

6.3.2 Discusión de resultados en animales con la línea ITAC-3

En la tabla 11 (apartado 5.1.3) se exponen los experimentos realizados con la línea ITAC-3 en los dos modelos animales estudiados.

En los experimentos no se obtuvo ningún resultado positivo en cuanto al desarrollo de tumores inducidos en ninguno de los dos modelos estudiados (subcutáneo y ortotópico).

En un primer momento utilizamos como animales de experimentación a ratas, cuando en los modelos animales de cabeza y cuello se utilizan habitualmente ratones^{77,78,79,80,81,83,84}. Esta primera elección fue debida a la falta de referencias bibliográficas previas respecto a líneas procedentes de ACNS. La dificultad del cultivo de estas células hizo que seleccionásemos un animal mayor que el ratón con el fin de implantar más células y valorar mejor los resultados. Tras realizar varios experimentos negativos (Tabla 11) decidimos probar con ratones, que son más habituales en los modelos animales.

A pesar de no haber conseguido inducir ningún tumor con la línea ITAC-3 se han obtenido algunos resultados en los experimentos que conviene comentar.

En uno de los ratones del *grupo e* (ITAC-3) (Tabla 11) se desarrolló un pequeño nódulo en el lugar de la implantación (Figura 25), con resultado histopatológico de **carcinoma verrucoso**. La etiopatogenia de este tumor no puede considerarse en relación al implante de células de la línea ITAC-3, aunque sí a la técnica de punción, por una posible invaginación de la piel del ratón durante la inyección y su posterior crecimiento.

En este mismo grupo de ratones, citado con anterioridad, se observó una marcada **hiperplasia glandular** por debajo del epitelio respiratorio en todos los animales. Esto hizo que nos planteásemos si la hiperplasia estaba producida por células propias del ratón o se trataba de las células tumorales implantadas. Nos inclinamos por la primera opción pues es muy difícil relacionar la hiperplasia glandular benigna con células procedentes de una línea celular de ACNS. La evolución natural sería pasar de una lesión precursora a una célula tumoral establecida y no al revés. No obstante, para resolver esta cuestión realizamos una inmunotinción con p53, ya que se había realizado previamente en el ACNS origen siendo marcadamente positiva, resultando claramente negativa en las muestras murinas, confirmando su distinto origen (Figura 35).

Los resultados negativos que hemos obtenido con la línea ITAC-3 en los distintos animales y modelos nos demuestran que esta línea celular no tiene capacidad para crecer *in vivo*. Los resultados concuerdan con lo observado en la literatura, ya que no se ha descrito un modelo animal para los ACNS. Una posible explicación es que la línea ITAC-3, como expusimos en material y método, crece en el medio de cultivo HuMec, que se caracteriza por ser un medio libre de suero. Así, las células crecen en unas condiciones muy distintas a las que existen en un medio *in vivo*, donde sí hay componentes propios del suero. Al separar las células de la línea ITAC-3 de su medio habitual y ponerlas en otro distinto, es muy difícil que sobrevivan y mucho más que crezcan, invadan y originen tumores inducidos. Por otra parte, creemos que también se debe a las características intrínsecas del tumor, que, por su lento crecimiento, tarda años en desarrollarse en el paciente. Además, los animales inmunodeprimidos carecen de respuestas inflamatorias, que podrían actuar como cofactor en el desarrollo tumoral. Nuestros experimentos, junto a la escasez de líneas celulares específicas para ACNS, aparte de ITAC-3, nos llevan a afirmar que las

células de los ACNS tienen dificultad para implantarse en un animal y desarrollar tumores inducidos, tanto con el modelo subcutáneo como con el ortotópico.

6.4 Discusión del estudio genético

6.4.1 Análisis genético en el CENS, la línea NC-4 y los tumores murinos

Utilizamos como procedimientos la MLPA y los m-CGH para analizar el ADN del CENS origen, la línea NC-4, un tumor murino subcutáneo y otro ortotópico. La información obtenida ha permitido establecer similitudes y diferencias del patrón genético en el tumor origen, la línea y los tumores murinos, así como servir de control de calidad de las muestras.

Al analizar y comparar el ADN de las 4 muestras se observa que tienen características similares, reflejando su clonalidad y confirmando su mismo origen celular. No obstante, con el análisis de **MLPA** se observaron algunas diferencias entre las distintas muestras como se exponen resaltadas en amarillo en la tabla 12.

Estas diferencias son muy escasas (4 en 42 sondas de SALSA P084) y están en consonancia con datos presentados por otros autores^{61,62,63,64}.

Destacamos aquellas que presentan un mayor contraste:

El gen **NRAS** (1p13.2) es un oncogén que codifica una proteína de membrana con actividad GTPasa intrínseca. Mutaciones en este gen (pérdida capacidad de hidrolizar GTP y mantenerse siempre en forma activa) se han asociado con cáncer rectal, cáncer folicular de tiroides, síndrome linfoproliferativo autoinmune, síndrome de Noonan y leucemia mielomonocítica juvenil. En nuestro estudio, presenta ganancia en la muestra del tumor ortotópico, encontrándose en pérdida en el resto de muestras, lo que podría corresponder a una mutación al implantar las líneas en la FN de los ratones, o previamente en el cultivo celular.

El gen **CREM** (10p11.2) codifica un factor de transcripción bZIP. Es un importante componente de la señal de transducción mediada por AMPc durante el ciclo de espermatogénesis. Presenta muchas isoformas, algunas funcionando como activadoras y otras como represoras de transcripción. No se ha encontrado relación en

con los CECC y CENS. En el CENS origen se encuentra normal, en NC-4 en pérdida, en el tumor murino subcutáneo normal y en el murino ortotópico en ganancia.

EL gen **DLEU1** (13q14) es una RNA largo no codificante. Originalmente fue identificado como un potencial gen supresor de tumores, relacionado con la leucemia linfocítica crónica de células B. En los tumores murinos subcutáneo y ortotópico nuestro análisis presenta pérdidas respecto al CENS origen y la línea NC-4.

La amplificación y/o sobre-expresión del gen **ERBB2** (17q21.1) se ha relacionado con numerosos cánceres, incluyendo tumores de mama y ovario. En nuestro grupo, como ya mencionamos en la introducción, se estudió en los CENS, observando que el 14,6% de los casos presentaba ganancia³⁴. Nuestros resultados con MLPA mostraron ganancia en el CENS origen, normalidad en la línea NC-4 y en el tumor murino subcutáneo, aunque se observó en pérdida en el ortotópico. Estos resultados no tienen una explicación que encaje con lo observado en la literatura ni en nuestros estudios previos^{33,34,40,58}.

Una característica señalada en otros trabajos se refiere a la homogeneidad de las líneas y de los tumores inducidos. Las diferencias encontradas en los genes anteriormente citados podrían ser el resultado de cambios que las células adquieren con el paso del tiempo o desarrollados al implantar la línea NC-4 al ratón. Una cuestión que se puede plantear es si los cambios génicos entre los perfiles de la línea NC-4 y los tumores murinos inducidos ya estaban presentes en el CENS origen. Así, surge la controversia en conocer si los cambios génicos ocurren cuando las células se han establecido en la línea o en el tumor murino, como resultado de la repetida replicación, o si el CENS origen ya tenía células con esas alteraciones. Esta disyuntiva, aplicada a la clínica oncológica, se asemeja al proceso de metástasis a distancia, donde se discute si los cambios génicos observados en las metástasis, distintos a los del tumor primario, ocurren cuando las células llegan al lugar de la metástasis o ya estaban presentes en el tumor primario. Respecto a este tema, existe un estudio donde se compara el ADN de distintas muestras del mismo paciente (sangre, tumor primario, xenoinjerto y metástasis) observando diferencias compartidas entre la metástasis a distancia y el xenoinjerto, respecto al tumor primario¹⁰⁵.

Con **m-CGH** se observó que las muestras analizadas comparten el mismo perfil de alteraciones, si bien éstas son más exacerbadas en la línea NC-4 y en los tumores

murinos respecto al CENS origen (Figura 30). Este hecho se explica por la pureza celular de la línea y de los tumores inducidos, donde sólo hay células tumorales, a diferencia de lo que ocurre en el tumor origen donde coexisten con fibroblastos y otros tipos celulares. En general, se observó concordancia alta entre todas las muestras (Tabla 16), encontrándose el mayor grado de similitud al comparar el CENS origen y la línea NC-4 (86%) y el tumor murino subcutáneo y el ortotópico (99%).

Al comparar los resultados genéticos obtenidos con ambas técnicas (MLPA y m-CGH) se observa una correlación completa entre las alteraciones observadas (Tablas 18 y 19). Este resultado da validez tanto a la línea como a los modelos animales desarrollados y los convierte en herramientas muy útiles para nuevas investigaciones.

6.4.2 Análisis genético en el ACNS y la línea ITAC-3

En este caso la MLPA y los m-CGH sólo se pudieron realizar en el ACNS origen y en la línea ITAC-3, ya que no se desarrollaron tumores inducidos en los modelos animales (Tablas 14 y 17a y 17b).

Con ambas técnicas el ACNS origen y la línea ITAC-3 mostraron un patrón de alteraciones similar, aunque con tendencias más marcadas en esta última (Figura 31).

Con MLPA se observaron diferencias en algunas sondas génicas, pero solo discordancia en:

-**CDKN2A** (9p21). La pérdida de la región cromosómica donde asienta el gen es la alteración genética más frecuente en los CECC (70%). En estudios previos realizados en nuestro laboratorio para el estudio de la ruta WNT se observó, mediante m-CGH y MLPA, que las pérdidas son más frecuentes que ganancias¹⁰⁶. Nuestros resultados muestran cambios en 4 sondas correspondientes a esta región cromosómica, desde ganancia en el ACNS origen hasta normalidad en la línea ITAC-3 en una sonda, hasta el paso de normalidad a ganancia en las otras tres (Tabla 14).

-**ERBB2** presenta diferencias entre el ACNS origen y la línea, pasando de normalidad a pérdida. No existen datos en la literatura respecto a esta observación⁴².

-**PTEN** pasa de normalidad en el ACNS origen a pérdida en la línea ITAC-3 en 9 de las 11 sondas estudiadas (Tabla 14). Aunque no se ha relacionado directamente

con los ACNS, la pérdida de su función se ha implicado en la tumorigénesis de varios modelos experimentales de cáncer⁵⁰.

-**TP53** pasa de normalidad a pérdida en 2 de las 8 sondas correspondientes a este gen. Otros autores han demostrado que las mutaciones de *TP53* en ACNS son muy frecuentes (18-77%)^{1,35,38,43}.

Estos datos reflejan la pureza y estabilidad celular de la línea ITAC-3, respecto al ACNS. Por tanto, podemos considerar que la línea ITAC-3 mantiene las características genéticas del ACNS origen, siendo una herramienta muy útil en estos tumores para futuras investigaciones..

6.5 Discusión de la expresión proteica

El estudio IHQ se realizó en muestras con tejido estructurado, es decir, en los tumores origen (CENS y ACNS) y en los tumores murinos inducidos (subcutáneo y ortotópico), no realizándose en las líneas celulares (NC-4 e ITAC-3).

6.5.1 Expresión proteica en CENS y tumores murinos

Las inmunotinciones realizadas con ciclina D1, cortactina, E-cadherina, p53, PTEN, p16, c-myc y Rb, en el CENS origen y en una muestra de tumor murino subcutáneo y en otra de ortotópico, fueron concordantes en todos los casos, menos en PTEN y p16 (Tabla 22). PTEN mostró positividad en las dos primeras muestras, siendo negativa en el tumor murino ortotópico, mientras que p16 mostró positividad en el CENS origen y negatividad en los tumores murinos. La concordancia de la mayoría de las inmunotinciones nos sirve como control de calidad y nos reafirma en la similitud funcional del CENS origen y los tumores inducidos. Las diferencias observadas son mínimas y podrían explicarse de manera similar a lo señalado en el análisis genético (apartado 6.4.1). A nivel de expresión proteica estas diferencias podrían deberse a la selección de células con determinadas características metabólicas, desde el CENS origen hasta el cultivo celular, o bien a mutaciones de *novo* por las que una proteína previamente expresada en el CENS origen deja de hacerlo en los tumores murinos inducidos, o viceversa. Como se puede observar en la tabla 23, los resultados obtenidos con las tres técnicas son concordantes, lo que una vez más confirma la similitud de las muestras estudiadas.

6.5.2 Expresión proteica en ACNS e hiperplasia glandular

Como ya comentamos en el apartado 5.3.2 realizamos la inmunotinción con p53 en el ACNS origen y en la hiperplasia glandular del modelo ortotópico con la línea ITAC-3. La hiperplasia glandular, en la FN, aunque no tenía rasgos de malignidad, fue un hallazgo nuevo respecto a los otros ratones estudiados en el modelo ortotópico. Así, no se observó en los ratones implantados con la línea NC-4 tanto en los que desarrollaron tumores como en los que no. Como ya mencionamos en la introducción, nuestro grupo había estudiado previamente el estado de *TP53* y la sobre-expresión de p53 en ACNS. Respecto a la expresión de p53 fue positiva hasta en un 72% de los casos, mostrando una relación estadísticamente significativa con la exposición a polvo de madera⁴³. Seleccionamos, por tanto, este anticuerpo, ya que el ACNS estudiado en este trabajo procedía de un paciente expuesto al polvo de madera, obteniendo, como cabría esperar una expresión marcadamente positiva. La misma tinción en la hiperplasia glandular del modelo murino ortotópico resultó claramente negativa (Figura 35). Así, la discordancia en la expresión de p53 y el hecho de que histopatológicamente el ACNS origen y la hiperplasia glandular sean lesiones distintas nos hace descartar que las células hiperplásicas deriven de la línea ITAC-3.

No obstante, lo que no podemos descartar es que la hiperplasia se haya desarrollado por algún factor de crecimiento liberado por las células tumorales en contacto con la mucosa respiratoria.

Al realizar la comparación de los resultados de la expresión proteica y los resultados obtenidos con MLPA y m-CGH, observamos que no son coincidentes, ya que el análisis genético mostró pérdida de la región correspondiente a *TP53* y sin embargo, la expresión de la proteína p53 fue positiva. Este hecho ya está reflejado en la literatura, en un estudio realizado recientemente en nuestro grupo, en donde se concluye que la positividad de la inmunotinción no es un predictor apropiado para determinar la presencia/ausencia de mutación a nivel de *TP53*⁴³.

7

CONCLUSIONES

- 1 Se ha logrado inducir tumores con la línea celular NC-4 en el 100% de los xenoinjertos murinos subcutáneos.
- 2 Se ha diseñado un modelo xenoinjerto murino ortotópico nasosinusal con la línea NC-4, induciendo tumores en el 41% de los casos.
- 3 No se han podido inducir tumores con la línea celular ITAC-3 en ningún caso ni con el modelo xenoinjerto subcutáneo ni con el ortotópico.
- 4 La caracterización genética del CENS origen, la línea celular NC-4 y los tumores murinos inducidos (subcutáneo y ortotópico) es similar, indicando la conservación del patrón genético entre el tumor origen y la línea celular, manteniendo la pureza de la línea en los tumores inducidos, confirmando la validez de los modelos in vitro e in vivo.
- 5 La caracterización genética del ACNS origen y la línea celular ITAC-3 muestra un patrón genético muy similar, reflejando la línea las características genéticas del tumor origen, confirmando la validez del modelo in vitro.
- 6 La expresión proteica del CENS origen y los tumores murinos inducidos valorada por IHQ muestra estrecha relación en la mayoría de las proteínas estudiadas, reafirmando lo observado en los estudios genéticos.

8

PROYECTO FUTURO

Con este trabajo se abre una línea de investigación para seguir profundizando en el conocimiento sobre los tumores nasosinusales. Una vez confirmada la pureza de las líneas celulares (NC-4, ITAC-3) y haber diseñado y puesto a punto los modelos animales, el paso siguiente se encamina a realizar estudios de quimiosensibilidad. Se pretende hacer ensayos preclínicos con fármacos antitumorales específicos, aprobados o en estudio, para alguna de las alteraciones genéticas detectadas. El modelo ortotópico *in vivo* diseñado para NC-4 parece muy adecuado para estudiar los CENS, mientras que los estudios *in vitro* de la línea ITAC-3 es lo recomendado por ahora en los ACNS al no poder inducir tumores en los modelos animales.

Aunque los resultados en los modelos animales con ITAC-3 no han sido satisfactorios, no renunciamos a desarrollar un modelo *in vivo*, modificando el medio y las condiciones de cultivo, la concentración, los animales, o diseñando un modelo *ex vivo*, implantando las propias células del ACNS origen.

Parece interesante el estudio de enzimas proteolíticas relacionadas con el proceso de invasión local, al ser los tumores humanos más agresivos que los murinos y presentar con más frecuencia invasión orbital y craneal.

Es necesario introducir en los modelos animales las nuevas técnicas de imagen y marcaje molecular, con el fin de precisar el inicio y desarrollo de los tumores, así como el proceso de invasión y metástasis, sin necesidad de sacrificar a los animales. Entre estas técnicas destacamos la Resonancia Magnética Nuclear (RN), la SPET “*Singel Photom Emission Tomography*”, la PET-CT “*Positrom Emission Tomography Computed*” y la micro TC, recientemente incorporadas en el animalario de la Universidad de Oviedo.

Como reflexión final, considero que el diseño y perfeccionamiento de los modelos funcionales específicos puede contribuir al conocimiento y manejo terapéutico de los tumores nasosinusales. Los resultados obtenidos, convenientemente validados, podrían servir para un tratamiento más racional y eficaz de los pacientes.

9

BIBLIOGRAFÍA

-
- ¹Llorente JL, Pérez-Escuredo J, Alvarez-Marcos C, Suárez C, Hermsen M. Genetic and clinical aspects of wood dust related intestinal-type sinonasal adenocarcinoma: a review. *Eur Arch Otorhinolaryngol* 2009;266:1-7
- ² Armentgot Cancellor M. Anatomía y fisiología nasal. En: Sarandeses García A: *Rinología. Fisiopatología. Técnicas de exploración*, Barcelona: Ars Medica; 2006:1-14
- ³Shah JP and Patel SG. Cavity nasal y Senos Paranasales. En: Shah J. *Cirugía y Oncología de Cabeza y Cuello*, Madrid: Elsevier; 2004: 57-93
- ⁴Márquez Dorsch F, Cenjor C, Gutiérrez Fonseca R y Sanabria J. Fosas Nasales: Anatomía, Fisiología, Embriología; Exploración. En: Ramírez Camacho R. *Manual de Otorrinolaringología*, Madrid: McGraw-Hill Interamericana; 2002: 171-183
- ⁵Álvarez I, Suárez C, Rodrigo JP, Núñez F, Caminero MJ. Prognostic factors in paranasal sinus cancer. *Am J Otolaryngol* 1995;16:109-114
- ⁶Hermsen MA, Llorente JL, Pérez-Escuredo J, López F, Ylstra B, Alvarez-Marcos C, Suárez C. Genome-wide analysis of genetic changes in intestinal-type sinonasal adenocarcinoma. *Head Neck* 2009;31:290-297
- ⁷Kleinsasser O, Schoroeder HG. Adenocarcinomas of the inner nose after exposure to wood dust. Morphological findings and relationships between histopathology and clinical behaviour in 79 cases. *Arch Otorhinolaryngol* 1988;245:1-15
- ⁸Suárez Nieto C y Llorente Pendás JL. Tumores malignos de fosas nasales y Senos paranasales. En: Suárez Nieto C: *Oncología de Cabeza y Cuello*, Barcelona: Ars Medica; 2002: 75-90
- ⁹Giri SP, Eashwer HR, Gemer LS, Krishnan L, Smalley SR, Evans RG. Management of advanced squamous cell carcinomas of the maxillary sinus. *Cancer* 1992;69:657-661
- ¹⁰Turner JH, Reh DD. Incidence and survival in patients with sinonasal cancer: a historical analysis of population-based data. *Head Neck* 2012;34:877-885
- ¹¹Gras Cabrerizo JR, Sarandeses García A, Montserrat I Gili JR , Orús Dotú C. Revisión de los carcinomas de senos paranasales. *Acta Otorrinolaringol Esp* 2007;58:266-275
- ¹²Osguthorpe JD. Sinus Neoplasia. *Arch Otolaryngol Head Neck Surg* 1994;120:19-25

- ¹³Cantu G, Solero CL, Mariani L, Lo Vullo S, Riccio S, Colombo S, Pompilio M, Perrone F, Formillo P, Quattrone P. Intestinal type adenocarcinoma of the ethmoid sinus in wood and leather workers: a retrospective study of 153 cases. *Head Neck* 2011;33:535-542
- ¹⁴Lund VJ, Chisholm EJ, Takes RP, Suárez C, Mendenhall WM, Rinaldo A, Llorente JL, Terhaard CH, Rodrigo JP, Maughan E, Ferlito. Evidence for treatment strategies in sinonasal adenocarcinoma. *Head Neck* 2011[Epub ahead of print]
- ¹⁵Wolf J, Schmezer P, Fengel D, Schroeder HG, Scheithauer H, Woeste P. The role of combination effects on the etiology of malignant nasal tumours in the wood-working industry. *Acta Otolaryngol Suppl* 1998;535:1-16
- ¹⁶Demers PA, Kogevinas M, Boffetta P, Leclerc A, Luce D, Gérin M, Battista G, Belli S, Bolm-Audorf U, Brinton LA, et al. Wood dust and sino-nasal cancer: pooled reanalysis of twelve case-control studies. *Am J Ind Med* 1995;28:151-166
- ¹⁷Klintonberg C, Olofsson J, Hellquist H, Sökjer H. Adenocarcinoma of the ethmoid sinuses. A review of 28 cases with special reference to wood dust exposure. *Cancer* 1984;54:482-488
- ¹⁸Bauman JE, Michel LS, Chung CH. New promising molecular targets in head and neck squamous cell carcinoma. *Curr Opin Oncol* 2012;24:235-242
- ¹⁹Weber RS, Shillitoe EJ, Robbins KT, Luna MA, Batsakis JG, Donovan DT, Adler-Storthz K. Prevalence of human papillomavirus in inverted nasal papillomas. *Arch Otolaryngol Head Neck Surg* 1988;114:23-26
- ²⁰Syrjänen KJ. HPV infections in benign and malignant sinonasal lesions. *J Clin Pathol* 2003;56:174-181
- ²¹Brandwein M, Steinberg B, Thung S, Biller H, Dilorenzo T, Galli R. Human papillomavirus 6/11 and 16/18 in Schneiderian inverted papillomas. In situ hybridization with human papillomavirus RNA probes. *Cancer* 1989;63:1708-1713
- ²²Batsakis JG, Suarez P. Schneiderian papillomas and carcinomas: a review. *Adv Anat Pathol* 2001;8:53-64
- ²³Sham CL, To KF, Chan PK, Lee DL, Tong MC, van Hasselt CA. Prevalence of human papillomavirus, Epstein-Barr virus, p21, and p53 expression in sinonasal inverted papilloma, nasal polyp, and hypertrophied turbinate in Hong Kong patients. *Head Neck* 2012;34:520-533

- ²⁴Barnes L. Intestinal-type adenocarcinoma of the nasal cavity and paranasal sinuses. *Am J Surg Pathol* 1986;10:192-202
- ²⁵Vivanco B, Llorente JL, Perez-Escuredo J, Alvarez Marcos C, Fresno MF, Hermsen MA. Benign lesions in mucosa adjacent to intestinal-type sinonasal adenocarcinoma. *Patholog Res Int* 2011;2011:230147
- ²⁶Sobin LH, Compton CC. TNM seventh edition: what's new, what's changed: communication from the International Union Against Cancer and the American Joint Committee on Cancer. *Cancer* 2010;116:5336-5339
- ²⁷Sobin LH, Wittekind C. UICC TNM classification of malignant tumors (sixth edition). Wiley-Liss; New York, 2002
- ²⁸Nishimura G, Tsukuda M, Mikami Y, Matsuda H, Horiuchi C, Satake K, Taguchi T, Takahashi M, Kawakami M, Hanamura H, Watanabe M, Utsumi A. The efficacy and safety of concurrent chemoradiotherapy for maxillary sinus squamous cell carcinoma patients. *Auris Nasus Larynx* 2008;36:547-554
- ²⁹Nishino H, Miyata M, Morita M, Ishikawa K, Kanazawa T, Ichimura K. Combined therapy with conservative surgery, radiotherapy, and regional chemotherapy for maxillary sinus carcinoma. *Cancer* 2000; 89:1925-1932
- ³⁰Nibu K, Sugawara M, Asai M, Ichimura K, Mochiki M, Terahara A, Kawahara N, Asato H. Results of multimodality therapy for squamous cell carcinoma of maxillary sinus. *Cancer* 2002; 94:1476-1782
- ³¹Choussy O, Ferron C, Védrine PO, Toussaint B, Liétin B, Marandas P, Babin E, De Rauncourt D, Reyt E, Cosmidis A, Makeiff M, Dehesdin D; GETTEC Study Group. Adenocarcinoma of Ethmoid: a GETTEC retrospective multicenter study of 418 cases. *Laryngoscope* 2008;118:437-443.
- ³²Ariza M, Llorente JL, Alvarez-Marcos C, Baragaño L, Salas A, Rodríguez-Prado N, Hermsen M, Suárez C, Sampedro A. Comparative genomic hybridization in primary sinonasal adenocarcinomas. *Cancer* 2004;100:335-341
- ³³López F, Llorente JL, Costales M, García-Inclán C, Pérez-Escuredo J, Alvarez-Marcos C, Hermsen M, Suárez C. Molecular characterisation of sinonasal carcinomas and their clinical implications. *Acta Otorrinolaringol Esp* 2012 [Epub ahead of print]

- ³⁴López F, Llorente JL, García-Inclán C, Alonso-Guervós M, Cuesta-Albalad MP, Fresno MF, Alvarez-Marcos C, Suárez C, Hermsen MA. Genomic profiling of sinonasal squamous cell carcinoma. *Head Neck* 2011;33:145-153
- ³⁵Holmila R, Bornholdt J, Suijala T, Cyr D, Dictor M, Steiniche T, Wolff H, Wallin H, Luce D, Husgafvel-Pursiainen K. Profile of TP53 gene mutations in sinonasal cancer. *Mutat Res* 2010;686:9-14
- ³⁶Dulguerov P, Jacobsen MS, Allal AS, Lehman W, Calcaterra T. Nasal and paranasal sinus carcinoma: are we making a progress? A serie of 220 patients and a systematic review. *Cancer* 2001;92:3012-3029
- ³⁷Kim MM, Califano JA. Molecular pathology of head-and-neck cancer. *Int J Cancer* 2004;112:545-553.
- ³⁸Holmila R, Bornholdt J, Heikkilä P, Suijala T, Févotte J, Cyr D, Hansen J, Snellman SM, Dictor M, Steiniche T, Schlünssen V, Schneider T, Pukkala E, Savolainen K, Wolff H, Wallin H, Luce D, Husgafvel-Pursiainen K. Mutations in TP53 tumor suppressor gene in wood dust-related sinonasal cancer. *Int J Cancer* 2010;127:578-588
- ³⁹Bornholdt J, Hansen J, Steiniche T, Dictor M, Antonsen A, Wolff H, Schlünssen V, Holmila R, Luce D, Vogel U, Husgafvel-Pursiainen K, Wallin H. K-ras mutations in sinonasal cancers in relation to wood dust exposure. *BMC Cancer* 2008;8:53
- ⁴⁰López F, García Inclán C, Pérez-Escuredo J, Alvarez Marcos C, Scola B, Suárez C, Llorente JL, Hermsen MA. KRAS and BRAF mutations in sinonasal cancer. *Oral Oncol* 2012 [Epub ahead of print]
- ⁴¹Pérez P, Domínguez O, González S, González S, Triviño A, Suárez C. Ras gene mutations in ethmoid sinus adenocarcinoma: prognostic implications. *Cancer* 1999;86:255-264
- ⁴²Franchi A, Fondi C, Paglierani M, Pepi M, Gallo O, Santucci M. Epidermal growth factor receptor expression and gene copy number in sinonasal intestinal type adenocarcinoma. *Oral Oncol* 2009;45:835-838
- ⁴³Pérez-Escuredo J, Martínez JG, Vivanco B, Marcos CA, Suárez C, Llorente JL, Hermsen MA. Wood dust-related mutational profile of TP53 in intestinal-type sinonasal adenocarcinoma. *Hum Pathol.* 2012 May 8. [Epub ahead of print].

- ⁴⁴ Yom SS, Rashid A, Rosenthal DI, Elliott DD, Hanna EY, Weber RS, El-Naggar AK. Genetic analysis of sinonasal adenocarcinoma phenotypes: distinct alterations of histogenetic significance. *Mod Pathol* 2005 Mar;18:315-319.
- ⁴⁵ Korinth D, Pacyna-Gengelbach M, Deutschmann N, Hattenberger S, Bockmühl U, Dietel M, Schroeder HG, Donhuijsen K, Petersen I. Chromosomal imbalances in wood dust-related adenocarcinomas of the inner nose and their associations with pathological parameters. *J Pathol* 2005;207:207-215.
- ⁴⁶ Le QT, Giaccia AJ. Therapeutic exploitation of the physiological and molecular genetic alterations in head and neck cancer. *Clin Cancer Res* 2003;9:4287-4295
- ⁴⁷ Leemans CR, Braakhuis BJ, Brakenhoff RH. The molecular biology of head and neck cancer. *Nat Rev Cancer* 2011;11:9-22
- ⁴⁸ Huber GF, Züllig L, Soltermann A, Roessle M, Graf N, Haerle SK, Studer G, Jochum W, Moch H, Stoeckli SJ. Down regulation of E-Cadherin (ECAD) - a predictor for occult metastatic disease in sentinel node biopsy of early squamous cell carcinomas of the oral cavity and oropharynx. *BMC Cancer* 2011;11:217
- ⁴⁹ Araki K, Ahmad SM, Li G, Bray DA Jr, Saito K, Wang D, Wirtz U, Sreedharan S, O'Malley BW Jr, Li D. Retinoblastoma RB94 enhances radiation treatment of head and neck squamous cell carcinoma. *Clin Cancer Res* 2008;14:3514-3519
- ⁵⁰ Hanahan D, Weinberg RA. Hallmarks of cancer: the next generation. *Cell* 2011;144:646-674
- ⁵¹ Bando N, Hayashi T, Kishibe K, Takahara M, Imada M, Nonaka S, Harabuchi Y. Prognostic Value of p53 mutations, bax, and spontaneous apoptosis in maxillary sinus squamous cell carcinoma. *Cancer* 2002;94:1968-1980
- ⁵² Balz V, Scheckenbach K, Götte K, Bockmühl U, Petersen I, Bier H. Is the p53 inactivation frequency in squamous cell carcinomas of the head and neck underestimated? Analysis of p53 exons 2-11 and human papillomavirus 16/18 E6 transcripts in 123 unselected tumor specimens. *Cancer Res* 2003;63:1188-1191
- ⁵³ Sano D, Xie TX, Ow TJ, Zhao M, Pickering CR, Zhou G, Sandulache VC, Wheeler DA, Gibbs RA, Caulin C, Myers JN. Disruptive TP53 mutation is associated with aggressive disease characteristics in an orthotopic murine model of oral tongue cancer. *Clin Cancer Res* 2011;17:6658-6670

- ⁵⁴Rodrigo JP, García LA, Ramos S, Lazo PS, Suárez C. EMS1 gene amplification correlates with poor prognostic in squamous cell carcinomas of the head and neck. *Clin Cancer Res* 2000;6:3177-3182
- ⁵⁵Tang C, Wang Z, Yu J, Wu Y, Zhu Z, Chen N. CCND1 G870A polymorphism and risk for head and neck cancer: a meta-analysis. *Med Oncol* 2011;28:1319-1324
- ⁵⁶Agrawal N, Frederick MJ, Pickering CR, Bettegowda C, Chang K, Li RJ, Fakhry C, Xie TX, Zhang J, Wang J, Zhang N, El-Naggar AK, Jasser SA, Weinstein JN, Treviño L, Drummond JA, Muzny DM, Wu Y, Wood LD, Hruban RH, Westra WH, Koch WM, Califano JA, Gibbs RA, Sidransky D, Vogelstein B, Velculescu VE, Papadopoulos N, Wheeler DA, Kinzler KW, Myers JN. Exome sequencing of head and neck squamous cell carcinoma reveals inactivating mutations in NOTCH1. *Science* 2011;333:1154-1157
- ⁵⁷Stransky N, Egloff AM, Tward AD, Kostic AD, Cibulskis K, Sivachenko A, Kryukov GV, Lawrence MS, Sougnez C, McKenna A, Shefler E, Ramos AH, Stojanov P, Carter SL, Voet D, Cortés ML, Auclair D, Berger MF, Saksena G, Guiducci C, Onofrio RC, Parkin M, Romkes M, Weissfeld JL, Seethala RR, Wang L, Rangel-Escareño C, Fernandez-Lopez JC, Hidalgo-Miranda A, Melendez-Zajgla J, Winckler W, Ardlie K, Gabriel SB, Meyerson M, Lander ES, Getz G, Golub TR, Garraway LA, Grandis JR. The mutational landscape of head and neck squamous cell carcinoma. *Science*. 2011;333:1157-1160
- ⁵⁸López F, Llorente JL, Oviedo CM, Vivanco B, Marcos CÁ, García-Inclán C, Scola B, Hermsen MA. Gene amplification and protein overexpression of EGFR and ERBB2 in sinonasal squamous cell carcinoma. *Cancer* 2012;118:1818-1826
- ⁵⁹Bornholdt J, Hansen J, Steiniche T, Dictor M, Antonsen A, Wolff H, Schlünssen V, Holmila R, Luce D, Vogel U, Husgafvel-Pursiainen K, Wallin H. K-ras mutations in sinonasal cancers in relation to wood dust exposure. *BMC Cancer* 2008;8:53
- ⁶⁰Krause CJ, Carey TE, Ott RW, Hurbis C, McClatchey KD, Regezi JA. Human squamous cell carcinoma. Establishment and characterization of new permanent cell lines. *Arch Otolaryngol* 1981;107:703-10
- ⁶¹Lin CJ, Grandis JR, Cary TE, Gollin SM, Whiteside TL, Koch WM, Ferris RL, Lai SY. Head and neck squamous cell carcinoma cell lines: established models and rationale for selection. *Head Neck*. 2007;29:163-188

- ⁶²Moore GE, Sandberg AA. Studies of a human tumor cell line with a diploid karyotype. *Cancer* 1964;17:170-175
- ⁶³Kim SY, Chu KC, Lee HR, Lee KS, Carey TE. Establishment and characterization of nine new head and neck cancer cell lines. *Acta Otolaryngol* 1997;117:775-784
- ⁶⁴van Staveren WC, Solís DY, Hébrant A, Detours V, Dumont JE, Maenhaut C. Human cancer cell lines: Experimental models for cancer cells in situ? For cancer stem cells? *Biochim Biophys Acta* 2009;1795:92-103
- ⁶⁵Phuchareon J, Ohta Y, Woo JM, Eisele DW, Tetsu O. Genetic profiling reveals cross-contamination and misidentification of 6 adenoid cystic carcinoma cell lines: ACC2, ACC3, ACCM, ACCNS, ACCS and CAC2. *PLoS One* 2009;4:e6040
- ⁶⁶Zhao M, Sano D, Pickering CR, Jasser SA, Henderson YC, Clayman GL, Sturgis EM, Ow TJ, Lotan R, Carey TE, Sacks PG, Grandis JR, Sidransky D, Heldin NE, Myers JN. Assembly and initial characterization of a panel of 85 genomically validated cell lines from diverse head and neck tumor sites. *Clin Cancer Res* 2011;17:7248-7264
- ⁶⁷Dietz A, Boehm A, Horn IS, Kruber P, Bechmann I, Golusinski W, Niederwieser D, Dollner R, Remmerbach TW, Wittekind C, Dietzsch S, Hildebrandt G, Wichmann G. Assay-based response evaluation in head and neck oncology: requirements for better decision making. *Eur Arch Otorhinolaryngol* 2010;267:483-494
- ⁶⁸Liebertz DJ, Lechner MG, Masood R, Sinha UK, Han J, Puri RK, Correa AJ, Epstein AL. Establishment and characterization of a novel head and neck squamous cell carcinoma cell line USC-HN1. *Head Neck Oncol* 2010;22:2-5
- ⁶⁹Nakashima T, Makishima K, Hiroto I. Establishment of a new cell line from maxillary sinus carcinoma. *Ann Otol Rhinol Laryngol* 1980;89:24-28
- ⁷⁰Brenner JC, Graham MP, Kumar B, Saunders LM, Kupfer R, Lyons RH, Bradford CR, Carey TE. Genotyping of 73 UM-SCC head and neck squamous cell carcinoma cell lines. *Head Neck* 2010;32:417-426
- ⁷¹Zhao M, Sano D, Pickering CR, Jasser SA, Henderson YC, Clayman GL, Sturgis EM, Ow TJ, Lotan R, Carey TE, Sacks PG, Grandis JR, Sidransky D, Heldin NE, Myers JN. Assembly and initial characterization of a panel of 85 genomically validated cell lines from diverse head and neck tumor sites. *Clin Cancer Res* 2011;17:7248-7264

- ⁷²Tang AL, Hauff SJ, Owen JH, Graham MP, Czerwinski MJ, Park JJ, Walline H, Papagerakis S, Stoerker J, McHugh JB, Chepeha DB, Bradford CR, Carey TE, Prince ME. UM-SCC-104: A New human papillomavirus-16-positive cancer stem cell-containing head and neck squamous cell carcinoma cell line. *Head Neck* 2011 [Epub ahead of print]
- ⁷³Pérez-Escuredo J, García Martínez J, García-Inclán C, Vivanco B, Costales M, Álvarez Marcos C, Llorente JL, Hermsen MA. Establishment and genetic characterization of an immortal tumor cell line derived from intestinal-type sinonasal adenocarcinoma. *Cell Oncol* 2011;34:23-31
- ⁷⁴Workman P, Aboagye EO, Balkwill F, Balmain A, Bruder G, Chaplin DJ, Double JA, Everitt J, Farningham DA, Glennie MJ, Kelland LR, Robinson V, Stratford IJ, Tozer GM, Watson S, Wedge SR, Eccles SA; Committee of the National Cancer Research Institute. Guidelines for the welfare and use of animals in cancer research. *Br J Cancer* 2010;102:1555-1577
- ⁷⁵Montero JL, Tur Marí JA y Romero Vidal A. Modelos animales. Tipos y generalidades. En: Jesús María Zúñiga, José María Orellana, Josep Tur Marí. *Ciencia y tecnología del animal de laboratorio*. Volumen I, Salamanca: SECAL; 2008: 79-95
- ⁷⁶Sharpless NE, Depinho RA. The mighty mouse: genetically engineered mouse models in cancer drug development. *Nat Rev Drug Discov* 2006;5:741-754
- ⁷⁷Law JH, Whigham AS, Wirth PS, Liu D, Pham MQ, Vadivelu S, Kirkbride KC, Brown BT, Burkey BB, Sinard RJ, Netterville JL, Yarbrough WG. Human-in-mouse modeling of primary head and neck squamous cell carcinoma. *Laryngoscope* 2009;119:2315-2323
- ⁷⁸Sano D, Myers JN. Xenograft models of head and neck cancers. *Head Neck Oncol* 2009;1:32
- ⁷⁹Kim S. Animal models of cancer in the head and neck region. *Clin Exp Otorhinolaryngol* 2009;2:55-60
- ⁸⁰Cabanillas R, Secades P, Rodrigo JP, Astudillo A, Suárez C, Chiara MD. Modelo murino ortotópico de carcinoma epidermoide de cabeza y cuello. *Acta Otorrinolaringol Esp* 2005;56:89-95
- ⁸¹Braakhuis BJ, Sneeuwloper G, Snow GB. The potential of the nude mouse xenograft model for the study of head and neck cancer. *Arch Otorhinolaryngol* 1984;239:69-79
- ⁸²Baker SR. An in vivo model for squamous cell carcinoma of the head and neck cancer. *Laryngoscope* 1985;95:43-56

- ⁸³Gelbard A, Kupferman ME, Jasser SA, Chen W, El-Naggar AK, Myers JN, Hanna EY. An orthotopic murine model of sinonasal malignancy. *Clin Cancer Res* 2008;14:7348-7357
- ⁸⁴Reddy NP, Miyamoto S, Araki K, Liu T, Feldman M, O'Malley BW Jr, Li D. A novel orthotopic Mouse model of head and neck cancer with molecular imaging. *Laryngoscope* 2011;121:1202-1207
- ⁸⁵Gule MK, Chen Y, Sano D, Frederick MJ, Zhou G, Zhao M, Milas ZL, Galer CE, Henderson YC, Jasser SA, Schwartz DL, Bankson JA, Myers JN, Lai SY. Targeted therapy of VEGFR2 and EGFR significantly inhibits growth of anaplastic thyroid cancer in an orthotopic murine model. *Clin Cancer Res* 2011;17:2281-2291
- ⁸⁶Dinesman A, Haughey B, Gates GA, Aufdemorte T, Von Hoff DD. Development of a new in vivo model for head and neck cancer. *Otolaryngol Head Neck Surg* 1990;103:766-774
- ⁸⁷Simon C, Nemecek AJ, Boyd D, O'Malley BW Jr, Goepfert H, Flaitz CM, Hicks MJ. An orthotopic floor-of-mouth cancer model allows quantification of tumor invasion. *Laryngoscope* 1998;108:1686-1691
- ⁸⁸Sano D, Xie TX, Ow TJ, Zhao M, Pickering CR, Zhou G, Sandulache VC, Wheeler DA, Gibbs RA, Caulin C, Myers JN. Disruptive TP53 mutation is associated with aggressive disease characteristics in an orthotopic murine model of oral tongue cancer. *Clin Cancer Res* 2011;17:6658-6670
- ⁸⁹Schouten JP, McElgunn CJ, Waaijer R, Zwiijnenburg D, Diepvens F, Pals G. Relative quantification of 40 nucleic acid sequences by multiplex ligation-dependent probe amplification. *Nucleic Acids Res* 2002;30:e57
- ⁹⁰Kallioniemi A, Kallioniemi OP, Sudar D, Rutovitz D, Gray JW, Waldman F, Pinkel D. Comparative genomic hybridization for molecular cytogenetic analysis of solid tumors. *Science* 1992;258:818-821
- ⁹¹Hodgson G, Hager JH, Volik S, Hariono S, Wernick M, Moore D, Nowak N, Albertson DG, Pinkel D, Collins C, Hanahan D, Gray JW. Genome scanning with array CGH delineates regional alterations in mouse islet carcinomas. *Nat Genet* 2001;29:459-464
- ⁹²Emanuel BS, Saitta SC. From microscopes to microarrays: dissecting recurrent chromosomal rearrangements. *Nat Rev Genet* 2007; 8: 869-883

- ⁹³Pollack JR, Sørlie T, Perou CM, Rees CA, Jeffrey SS, Lonning PE, Tibshirani R, Botstein D, Børresen-Dale AL, Brown PO. Microarray analysis reveals a major direct role of DNA copy number alteration in the transcriptional program of human breast tumors. *Proc Natl Acad Sci U S A* 2002;99:12963-12968
- ⁹⁴Snijders AM, Nowee ME, Fridlyand J, Piek JM, Dorsman JC, Jain AN, Pinkel D, van Diest PJ, Verheijen RH, Albertson DG. Genome-wide-array-based comparative genomic hybridization reveals genetic homogeneity and frequent copy number increases encompassing CCNE1 in fallopian tube carcinoma. *Oncogene* 2003;22:4281-4286
- ⁹⁵Snijders AM, Nowak N, Segraves R, Blackwood S, Brown N, Conroy J, Hamilton G, Hindle AK, Huey B, Kimura K, Law S, Myambo K, Palmer J, Ylstra B, Yue JP, Gray JW, Jain AN, Pinkel D, Albertson DG. Assembly of microarrays for genome-wide measurement of DNA copy number. *Nat Genet* 2001;29:263-264.
- ⁹⁶Snijders AM, Pinkel D, Albertson DG. Current status and future prospects of array-based comparative genomic hybridisation. *Brief Funct Genomic Proteomic* 2003;2:37-45.
- ⁹⁷Pollack JR, Perou CM, Alizadeh AA, Eisen MB, Pergamenschikov A, Williams CF, Jeffrey SS, Botstein D, Brown PO. Genome-wide analysis of DNA copy-number changes using cDNA microarrays. *Nat Genet* 1999;23:41-46.
- ⁹⁸Hyman E, Kauraniemi P, Hautaniemi S, Wolf M, Mousses S, Rozenblum E, Ringnér M, Sauter G, Monni O, Elkahloun A, Kallioniemi OP, Kallioniemi A. Impact of DNA amplification on gene expression patterns in breast cancer. *Cancer Res* 2002;62:6240-6245.
- ⁹⁹Imam A, Taylor CR. Application of immunohistochemical methods in the diagnosis of malignant disease. *Cancer Invest* 1985;3:339-359
- ¹⁰⁰Dietz A, Boehm A, Horn IS, Kruber P, Bechmann I, Golusinski W, Niederwieser D, Dollner R, Remmerbach TW, Wittekind C, Dietzsch S, Hildebrandt G, Wichmann G. Assay-based response evaluation in head and neck oncology: requirements for better decision making. *Eur Arch Otorhinolaryngol* 2010;267:483-494
- ¹⁰¹Barretina J, Caponigro G, Stransky N, Venkatesan K, Margolin AA, Kim S, Wilson CJ, Lehár J, Kryukov GV, Sonkin D, Reddy A, Liu M, Murray L, Berger MF, Monahan JE, Morais P, Meltzer J, Korejwa A, Jané-Valbuena J, Mapa FA, Thibault J, Bric-Furlong E, Raman P, Shipway A, Engels IH, Cheng J, Yu GK, Yu J, Aspesi P Jr, de Silva M, Jagtap K, Jones MD, Wang L, Hatton C, Palesscandolo E, Gupta S, Mahan S, Sougnez C, Onofrio RC, Liefeld T,

MacConaill L, Winckler W, Reich M, Li N, Mesirov JP, Gabriel SB, Getz G, Ardlie K, Chan V, Myer VE, Weber BL, Porter J, Warmuth M, Finan P, Harris JL, Meyerson M, Golub TR, Morrissey MP, Sellers WR, Schlegel R, Garraway LA. The Cancer Cell Line Encyclopedia enables predictive modelling of anticancer drug sensitivity. *Nature* 2012;483:603-607

¹⁰²Garnett MJ, Edelman EJ, Heidorn SJ, Greenman CD, Dastur A, Lau KW, Greninger P, Thompson IR, Luo X, Soares J, Liu Q, Iorio F, Surdez D, Chen L, Milano RJ, Bignell GR, Tam AT, Davies H, Stevenson JA, Barthorpe S, Lutz SR, Kogera F, Lawrence K, McLaren-Douglas A, Mitropoulos X, Mironenko T, Thi H, Richardson L, Zhou W, Jewitt F, Zhang T, O'Brien P, Boisvert JL, Price S, Hur W, Yang W, Deng X, Butler A, Choi HG, Chang JW, Baselga J, Stamenkovic I, Engelman JA, Sharma SV, Delattre O, Saez-Rodriguez J, Gray NS, Settleman J, Futreal PA, Haber DA, Stratton MR, Ramaswamy S, McDermott U, Benes CH. Systematic identification of genomic markers of drug sensitivity in cancer cells. *Nature*. 2012 28;483:570-575

¹⁰³American Type Culture Collection Standards Development Organization Workgroup ASN-0002. Alston-Roberts C, Barallon R, Bauer SR, Butler J, Capes-Davis A, Dirks WG, Elmore E, Furtado M, Kerrigan L, Kline MC, Kohara A, Los GV, MacLeod RA, Masters JR, Nardone M, Nardone RM, Nims RW, Price PJ, Reid YA, Shewale J, Steuer AF, Storts DR, Sykes G, Taraporewala Z, Thomson J. Cell line misidentification: the beginning of the end. *Nat Rev Cancer* 2010;10:441-448

¹⁰⁴Helman EE, Newman JR, Dean NR, Zhang W, Zinn KR, Rosenthal EL. Optical imaging predicts tumor response to anti-EGFR therapy. *Cancer Biol Ther* 2010;10:166-171.

¹⁰⁵Ding L, Ellis MJ, Li S, Larson DE, Chen K, Wallis JW, Harris CC, McLellan MD, Fulton RS, Fulton LL, Abbott RM, Hoog J, Dooling DJ, Koboldt DC, Schmidt H, Kalicki J, Zhang Q, Chen L, Lin L, Wendl MC, McMichael JF, Magrini VJ, Cook L, McGrath SD, Vickery TL, Appelbaum E, Deschryver K, Davies S, Guintoli T, Lin L, Crowder R, Tao Y, Snider JE, Smith SM, Dukes AF, Sanderson GE, Pohl CS, Delehaunty KD, Fronick CC, Pape KA, Reed JS, Robinson JS, Hodges JS, Schierding W, Dees ND, Shen D, Locke DP, Wiechert ME, Eldred JM, Peck JB, Oberkfell BJ, Lolofie JT, Du F, Hawkins AE, O'Laughlin MD, Bernard KE, Cunningham M, Elliott G, Mason MD, Thompson DM Jr, Ivanovich JL, Goodfellow PJ, Perou CM, Weinstock GM, Aft R, Watson M, Ley TJ, Wilson RK, Mardis ER. Genome remodelling in a basal-like breast cancer metastasis and xenograft. *Nature* 2010;464:999-1005.

¹⁰⁶Díaz-Molina JP, Llorente JL, Vivanco B, Martínez-Cambor P, Fresno MF, Pérez-Escuredo J, Álvarez-Marcos C, Hermsen MA. Wnt-pathway activation in intestinal-type sinonasal adenocarcinoma. *Rhinology* 2011;49:593-599.